

## Дефицит пируватдегидрогеназного комплекса – редкое митохондриальное заболевание у мальчика 4 лет

С.Я. Волгина<sup>1</sup>, Ч.Д. Халиуллина<sup>1</sup>, Е.А. Николаева<sup>2</sup>, Р.М. Сайфуллина<sup>3</sup>, А.Р. Шакирова<sup>3</sup>

<sup>1</sup>ФГБОУ ВО «Казанский государственный медицинский университет» Минздрава России, Казань, Россия;

<sup>2</sup>ОСП «Научно-исследовательский клинический институт педиатрии им. академика Ю.Е. Вельтищева» ФГАОУ ВО РНИМУ им. Пирогова Минздрава России, Москва, Россия;

<sup>3</sup>ГАУЗ «Детская республиканская клиническая больница Министерства здравоохранения Республики Татарстан», Казань, Россия

## Pyruvate dehydrogenase complex deficiency – a rare mitochondrial disease in a 4-year-old boy

S.Ya. Volgina<sup>1</sup>, Ch.D. Khaliullina<sup>1</sup>, E.A. Nikolaeva<sup>2</sup>, R.M. Sayfullina<sup>3</sup>, A.R. Shakirova<sup>3</sup>

<sup>1</sup>Kazan State Medical University, Kazan, Russia;

<sup>2</sup>Veltishev Research and Clinical Institute for Pediatrics of the Pirogov Russian National Research Medical University, Moscow, Russia

<sup>3</sup>Children's Republican Clinical Hospital, Kazan, Russia

Дефицит пируватдегидрогеназного комплекса – редкое митохондриальное заболевание, характеризующееся широким спектром нейрометаболических проявлений. Заболевание вызвано недостаточностью этого мультиферментного комплекса, обеспечивающего интеграцию продукта углеводного обмена – пирувата в энергетический метаболизм клетки. Наиболее часто причиной дефицита указанного комплекса служат мутации в гене *PDHAI* (Xp22.1), кодирующего E1-альфа-субъединицу.

Представлено клиническое наблюдение за мальчиком с дефицитом пируватдегидрогеназы. Диагноз был поставлен на основании совокупности клинических, лабораторных и инструментальных данных: отставание в физическом и психомоторном развитии, диффузная мышечная гипотония, лактат-ацидоз, неврологические проявления, изменения сигнала в области таламуса (по данным магнитно-резонансной томографии головного мозга), выявление гемизиготной мутации в 12-м экзоне гена *PDHAI* при проведении экзомного секвенирования ДНК. Ребенок получает метаболическую терапию, на фоне которой отмечается положительная динамика.

Подчеркнута важность своевременного осуществления диагностического поиска и начала метаболической терапии. Позднее установление диагноза приводит к необратимым осложнениям и значительно ухудшает качество жизни больных.

**Ключевые слова:** дети, митохондриальное заболевание, дефицит пируватдегидрогеназы.

**Для цитирования:** Волгина С.Я., Халиуллина Ч.Д., Николаева Е.А., Сайфуллина Р.М., Шакирова А.Р. Дефицит пируватдегидрогеназного комплекса – редкое митохондриальное заболевание у 4-летнего мальчика. Рос вестн перинатол и педиатр 2020; 65:(2): 86–91. DOI: 10.21508/1027-4065-2020-65-2-86-91

Pyruvate dehydrogenase deficiency is a rare mitochondrial disease characterized by a wide range of neurometabolic manifestations. The disease is caused by insufficiency of this multienzyme complex, which ensures the integration of pyruvate (the carbohydrate metabolism product) into the cellular energy metabolism. This complex deficiency is mostly caused by the mutations in the E1 alpha subunit-encoding *PDHAI* (Xp22.1) gene.

The article presents a clinical case of a boy with pyruvate dehydrogenase deficiency. The patient was diagnosed on the basis of a combination of clinical, laboratory and instrumental data: retardation in physical and psychomotor development, diffuse muscle hypotension, lactic acidosis, neurological manifestations, thalamus signal changes (according to magnetic resonance imaging of the brain), hemizygous mutations of the 12th exon of the *PDHAI* gene during exomic DNA sequencing. We observed positive dynamics against metabolic therapy.

The authors emphasize the importance of the timely diagnostics and initiation of metabolic therapy. Late diagnostics causes irreversible complications and significantly worsens the quality of patient's life.

**Key words:** children, mitochondrial disease, pyruvate dehydrogenase deficiency

**For citation:** Volgina S.Ya., Khaliullina Ch.D., Nikolaeva E.A., Sayfullina R.M., Shakirova A.R. Pyruvate dehydrogenase complex deficiency – a rare mitochondrial disease in a 4-year-old boy. Ros Vestn Perinatol i Peditr 2020; 65:(2): 86–91 (in Russ). DOI: 10.21508/1027-4065-2020-65-2-86-91

Дефицит пируватдегидрогеназного комплекса (МКБ-10: E74.4, OMIM: №245348, №245349, №246900, №312170, №608782, 614111) – редкое нейрометаболическое митохондриальное заболевание,

характеризующееся широким спектром клинических признаков с неврологическими и метаболическими проявлениями различной степени тяжести. Точная распространенность патологии неизвестна, предпо-

© Коллектив авторов, 2020

Адрес для корреспонденции: Волгина Светлана Яковлевна – д.м.н., проф. кафедры госпитальной педиатрии Казанского государственного медицинского университета, ORCID: 0000-0002-4147-2309  
e-mail: Volgina\_Svetlana@mail.ru

Халиуллина Чулпан Данилевна – студентка VI курса педиатрического факультета Казанского государственного медицинского университета, ORCID: 0000-0001-6667-7725

420011 Казань, ул. Бутлерова, д. 49

Николаева Екатерина Александровна – д.м.н., рук. отдела клинической генетики Научно-исследовательского клинического института педиатрии им. академика Ю.Е. Вельтищева, ORCID: 0000-0001-7146-7220  
125412 Москва, ул. Тагломская, д. 2

Сайфуллина Резеда Мунавировна – врач педиатрического отделения №5 Детской республиканской клинической больницы

Шакирова Алмазия Раисовна – зав. педиатрическим отделением №5 детской республиканской клинической больницы, ORCID: 0000-0001-9975-3632  
420138 Казань, ул. Оренбургский тракт, д. 140

ложительно менее 1 на 1 000 000 (орфанное заболевание), в источниках литературы имеются сведения более чем о 400 больных [1].

Заболевание вызвано недостаточностью пируватдегидрогеназного комплекса, представляющего собой сложную структуру, включающую несколько белковых компонентов и кофакторов, в том числе 3 энзима – E1, E2 и E3. Энзим E1 (пируватдегидрогеназа) также имеет сложное строение и состоит из 2 альфа- и 2 бета-субъединиц. Наиболее часто причиной болезни служит дефект субъединицы E1-альфа, которую кодирует ген *PDHA1*, локализованный на коротком плече хромосомы X (Xp22.12). Тип наследования этой формы заболевания X-сцепленный доминантный. Мутации в других генах, кодирующих структуры пируватдегидрогеназного комплекса, наследуются по аутосомно-рецессивному типу и встречаются гораздо реже [2].

В норме пируватдегидрогеназный комплекс функционирует на конечном этапе катаболизма углеводов, обеспечивает трансформацию пирувата с образованием ацетил-КоА – важного субстрата для цикла трикарбоновых кислот (Кребса). Таким образом, указанный ферментный комплекс занимает центральное место в биоэнергетических процессах клетки [1, 2].

При недостаточности пируватдегидрогеназного комплекса клиническая картина болезни значительно варьирует по степени тяжести и возрасту дебюта. Выделяют 3 основные клинические формы: неонатальный лактат-ацидоз; младенческую Ли-подобную энцефалопатию; относительно поздно манифестирующие неврологические расстройства – атаксия, дистония, периферическая нейропатия. Неонатальный лактат-ацидоз отличается тяжелым течением, вялостью ребенка, гипотонией, отсутствием прибавки массы тела, респираторными расстройствами, нередко сочетается с гипераммониемией. Описаны случаи с аномалиями головного мозга и дисморфизмом лица – узкая голова, длинный фильтр, широкая переносица и расширенные ноздри. При Ли-подобной энцефалопатии первые признаки обычно появляются на 4–8-м месяце жизни: отставание в физическом и психомоторном развитии, потеря ранее приобретенных навыков, гипотония и дистония, судороги, атаксия. Характерные изменения определяются на компьютерной томограмме головного мозга: изменение сигнала в области базальных ганглиев, а также вентрикуломегалия, агенезия мозолистого тела. При поздно манифестирующей форме болезни первые симптомы могут возникнуть в периоды стресса или интеркуррентного заболевания. Наблюдаются шаткость походки, мышечная слабость, эпизоды дистонии и спастики, которые усугубляются во время физической нагрузки. Биохимические нарушения при всех клинических формах заболевания включают прежде всего метаболический ацидоз, гиперпируват- и гиперлактатацидемию [1–3].

Для установления диагноза проводят исследование крови с выявлением пируват- и лактат-ацидоза, определяют ферментную активность пируватдегидрогеназы в лимфоцитах или фибробластах. Для окончательного подтверждения диагноза осуществляют молекулярно-генетическое исследование [4].

При дифференциальной диагностике следует исключить другие причины первичного лактат-ацидоза (органические ацидурии, нарушения глюконеогенеза, широкий спектр митохондриальных заболеваний, обусловленных дефектами электронно-транспортной цепи, почечный канальцевый ацидоз и др.), перинатальную патологию ЦНС, спинальную мышечную атрофию и др. [5].

Важно подчеркнуть, что специфическая терапия недостаточности пируватдегидрогеназного комплекса до сих пор не разработана. Однако течение заболевания облегчают обеспечением пациента альтернативным источником энергии. С целью уменьшения синтеза и накопления пирувата таким детям рекомендуется соблюдать диету – низкоуглеводную, обогащенную жирами, а при ухудшении состояния, наличии дистонических явлений назначается «кетогенная» диета. Дополнительно используют тиамин как кофактор ферментов центрального метаболизма, карнитин и липоевую кислоту [6, 7].

Комплексное лечение улучшает состояние больных, однако прогноз остается неблагоприятным с точки зрения развития ребенка и продолжительности его жизни [1, 2]. С целью профилактики заболевания в период планирования беременности паре с ранее выявленными случаями недостаточности пируватдегидрогеназного комплекса рекомендуется проведение пренатальной диагностики.

Представляем собственное наблюдение пациента с этим орфанным заболеванием.

**Клинический случай.** Мальчик А., 4 года, поступил в педиатрическое отделение Детской республиканской клинической больницы с диагнозом: вирусная инфекция с кишечным синдромом, врожденная прогрессирующая дистрофия. Жалобы при поступлении на задержку психоречевого развития, потерю моторных навыков, слабость, нарушение глотания, периодические боли в животе.

Из анамнеза известно, что ребенок родился от первой беременности, первых срочных родов с массой тела 2700 г, длиной 49 см, оценкой по шкале Апгар 1/2 балла, закричал после санации верхних дыхательных путей. Беременность протекала на фоне кольпита, трахеита на сроке 34–36 нед. К груди приложен в первый день жизни. Вакцинирован БЦЖ в родильном доме. Выписан на 5-й день с диагнозом: последствия перинатальной патологии ЦНС, церебральная ишемия II–III степени, задержка внутриутробного развития, гипопластический вариант.

Моторное развитие протекало с отставанием: голову держит с 8 мес, сидит с 1 года 7 мес, ходит

с поддержкой. Неоднократно обследовался и лечился в неврологическом отделении больницы с диагнозом: последствия перинатальной патологии ЦНС в форме гипертензионно-гидроцефального синдрома, диффузной мышечной гипотонии, задержки моторного и речевого развития. На магнитно-резонансной томограмме в полушариях большого мозга были отмечены дисциркуляторные очаги, на томограмме позвоночника патологии не выявлено. По данным электромиографии, миогенный характер поражений отсутствовал. В сыворотке крови уровень креатинфосфокиназы находился в пределах нормы. Была исключена спинальная мышечная атрофия Вердинга–Гоффмана.

В начале сентября 2019 г. ребенок перенес вирусную инфекцию с кишечным синдромом, которая началась остро с повышения температуры тела до фебрильной, сопровождалась болями в животе, появлением жидкого стула, в связи с чем мальчик был госпитализирован в Центральную районную больницу. На фоне интоксикации, абдоминального и диспепсического синдрома появились вялость, нарушение глотания. Проводилась антибактериальная (энтерофурил), спазмолитическая (но-шпа), противовирусная (Виферон-1), противодиарейная (сметта) терапия. Абдоминальный и диспепсический синдромы купировались, температура тела нормализовалась, однако сохранялась неврологическая симптоматика, отмечался регресс моторных навыков. С диагностической целью ребенок переведен в педиатрическое отделение Детской республиканской клинической больницы.

При поступлении состояние мальчика тяжелое за счет грубых неврологических нарушений. Наблюдалась выраженная диффузная мышечная гипотония. Разговорная речь была невнятной, но обращенную речь понимал. Регистрировалось слюнотечение, отсутствие фиксации взгляда. При глотании жидкой пищи ребенок поперхивался. Сухожильные рефлексы с верхних и нижних конечностей не вызывались. На болевые воздействия реагировал слабо. Менингеальные знаки – отрицательные. Масса тела 14 кг (10-й перцентиль), рост 94 см (10-й перцентиль). Кожа и видимые слизистые оболочки чистые. Патология дыхательной системы не выявлена. Тоны сердца приглушены, ритмичные. Живот мягкий, безболезненный. Печень выступала из-под края реберной дуги на 4 см, селезенка не пальпировалась. Стул был после клизмы, мочился регулярно. Биохимические показатели крови были в пределах нормы (табл. 1), однако выявлялись сдвиги кислотно-щелочного состояния крови (табл. 2, рис. 1).

Ребенок получал лечение: цефтриаксон, Актовегин, Элькар. На фоне терапии улучшилась моторная активность, однако на 6-й день пребывания в стационаре произошла внезапная остановка дыхания, которая сопровождалась потерей сознания, отсутствием реакции на болевые раздражители, отмечалась тенденция к брадикардии (66 уд/мин). Насыщение крови кислородом снизилось до 75%. Ребенок был переведен в реанимационное отделение. Важно отметить, что на протяжении длительного времени отмечался высокий уровень лактата в сыворотке крови (рис. 2).

Таблица 1. Показатели биохимического анализа крови в период пребывания в стационаре  
Table 1. Indicators of biochemical blood analysis during hospitalization

Показатель	Норма	Дни в стационаре				
		1-й	2-й	8-й	20-й	36-й
Общий белок, г/л	60–80	71,0	58,8		43	61
Глюкоза, ммоль/л	3,33–5,55	6,01	3,90		4,73	4,83
АлАТ/АсАТ, ед/л	11–25/23–44		15/26		10,7/20	2/28
СРБ, мг/дл	5,0	0,3	0,28		3,791	0,018
Мочевина, ммоль/л	3,15–7,58	6,0	2,9		2,2	3,2
Креатинин, мкмоль/л	27–42	40	38		17	
L-амилаза, ед/л	28–100	45			29	
КФК, ед/л	39–308			127		
ЩФ, ед/л	150–350		170,0	53		
Аммиак, мкмоль/л	20–60		3,6	33,3		
Ca/P, ммоль/л	2,2–2,7/1,33–2,06		2,37/ 1,62			
Железо, мкмоль/л	5–25,0		10,07			
ОЖСС, мкмоль/л	41,0–77,0		50,47			

Примечание. АлАТ – аланинаминотрансфераза; АсАТ – аспартатаминотрансфераза; СРБ – С-реактивный белок; КФК – креатинфосфокиназа; ЩФ – щелочная фосфатаза; ОЖСС – общая железосвязывающая способность сыворотки.

Таблица 2. Некоторые характеристики кислотно-щелочного состояния крови в период пребывания в стационаре  
Table 2. Some characteristics of the acid-base state of blood during hospitalization

Показатель	Норма	Дни в стационаре				
		1-й	5-й	10-й	19-й	30-й
pCO <sub>2</sub> , мм рт. ст.	35–45	17,0	40,5	58,1	29,0	29,5
pO <sub>2</sub> , мм рт. ст.	80–100	90,1	66,2	86,2	53,3	61,0
BE, ммоль/л	От –2,5 до +2,5	–11,8	–2,8	0,2	–2,7	–0,6
K <sup>+</sup> , ммоль/л	3,4–4,7	2,68	3,99	3,57	3,91	4,17
Na <sup>+</sup> , ммоль/л	138–145	130	153,7	141,5	1,17	129,7

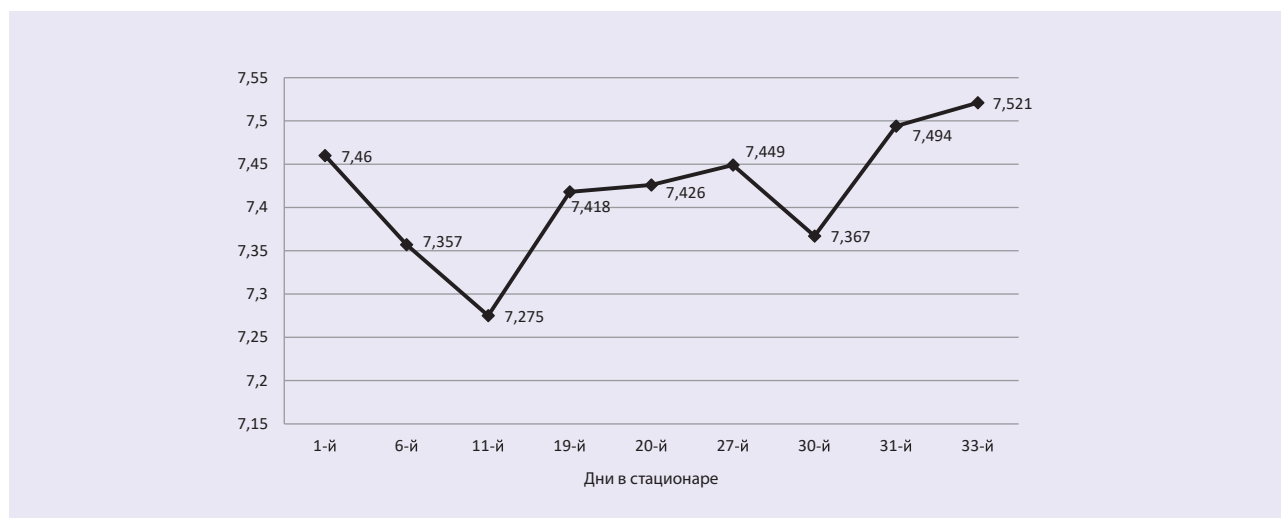


Рис. 1. Показатель кислотно-щелочного состояния (КЩС) – рН крови в период пребывания в стационаре. Норма КЩС 7,35–7,45.

Fig. 1. Indicator of acid-base condition – blood pH during hospitalization.

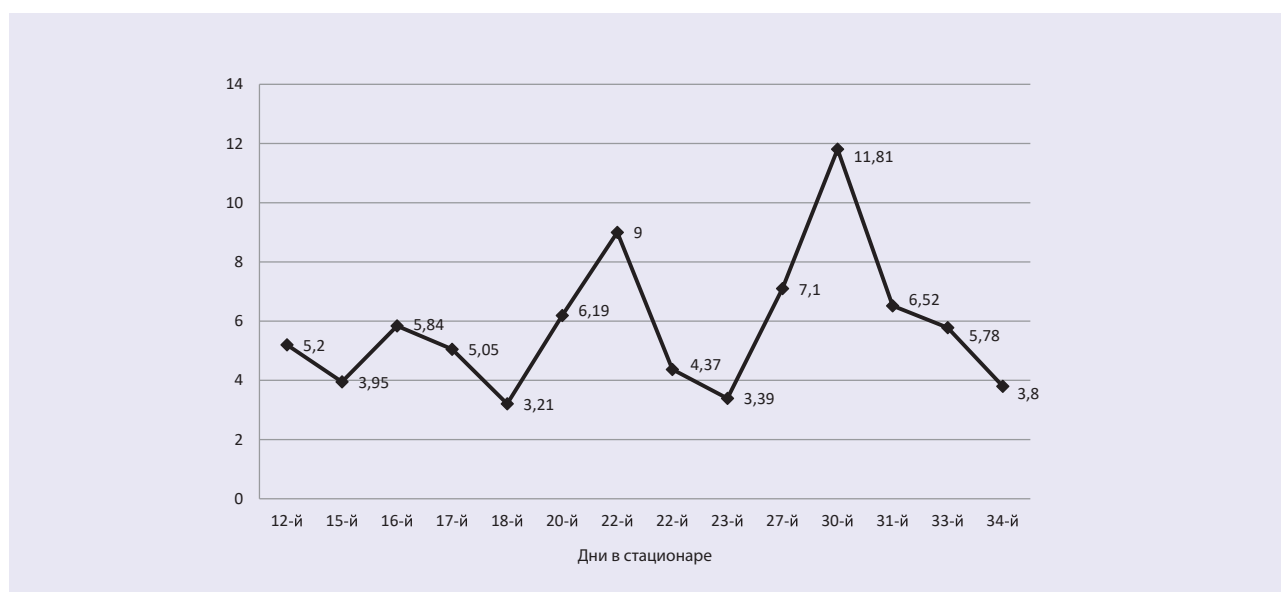


Рис. 2. Динамика изменения уровня лактата в крови в период пребывания в стационаре.

Норма лактата в сыворотке крови 0,5–2,2 ммоль/л.

Fig. 2. The dynamics of changes lactate in the blood during hospitalization.

С целью выявления причины резкого ухудшения состояния ребенка проводились следующие исследования: электроэнцефалография — эпилептиформная активность не зарегистрирована; электромиография (стимуляционная, игольчатая) — данных, подтверждающих миогенный характер поражения, не получено; магнитно-резонансная томография головного мозга с контрастированием — отмечены изменения в таламических областях, незначительная вентрикуломегалия. По данным люмбальной пункции (на 8-й день госпитализации), ликвор бесцветный, прозрачный, содержание белка 0,1 г/л; глюкозы 5,14 ммоль/л. На 9-й день болезни состоялся консилиум врачей, на котором выставлен диагноз: прогрессирующая нейромышечная патология недифференцированная, предположительно митохондриального генеза. Энцефаломиелопатический синдром с пароксизмальными расстройствами сознания. Болезнь накопления?

Проводилась метаболическая терапия, в том числе внутривенное введение витамина В<sub>1</sub> — 100 мг/сут, витамина В<sub>2</sub> — 100 мг/сут, L-карнитина — 500 мг/сут, цитофлавина 5 мл в 100 мл изотонического раствора натрия хлорида со скоростью 50 мл/ч, а также 15% раствор димефосфона по 1,0 мл на 5 кг массы тела, прозерин по 0,4 мл 3 раза в день внутримышечно. Важно подчеркнуть, что на фоне терапии состояние ребенка значительно улучшилось: он оставался в сознании, не зависел от подачи кислорода, начал самостоятельно сидеть, ходил с поддержкой.

На 11-й день пребывания в стационаре стали известны результаты секвенирования ДНК (панель «Нервно-мышечные заболевания»), проведенного в лаборатории Геномед: была выявлена ранее не описанная гемизиготная мутация в 12-м экзоне гена *PDHA1*, приводящая к сдвигу рамки считывания. Мутация не зарегистрирована в контрольных выборках «1000 геномов», ESP6500 и ExAC, и, поскольку она нарушает синтез полноразмерного белка, ее следует расценивать как патогенную.

Ребенку установлен диагноз: митохондриальное заболевание, дефицит пируватдегидрогеназного комплекса. Мальчик выписан домой на 51-й день

пребывания в стационаре в удовлетворительном состоянии под диспансерное наблюдение участкового педиатра и невролога с рекомендациями соблюдения диеты с высоким содержанием жиров (включение в рацион сливок, сливочного, оливкового масла, печени трески, жирных сортов рыбы, икры, мяса говядины, свинины, мясных бульонов, орехов, авокадо) и низким — углеводов. Пищу следует принимать часто, до 7 раз в сутки для исключения голодания. Назначена высокая доза витамина В<sub>1</sub>; Бенфогамма по 1 таблетке (150 мг) 2 раза в день длительным курсом. При обострении основного процесса в условиях стационара рекомендован переход на «кетогенную» диету.

Важно отметить, что при дальнейшем наблюдении за пациентом выявлена положительная динамика его состояния здоровья. В настоящее время в возрасте 5 лет 6 мес мальчик ходит самостоятельно, без поддержки, но непродолжительное время.

### Заключение

Таким образом, дефицит пируватдегидрогеназы — одна из форм тяжелых наследственных энзимопатий, характеризующаяся нарушениями энергетического обмена и проявляющаяся неврологической симптоматикой. Диагностика основана на данных биохимического исследования крови (ацидоз, повышение уровня лактата и пирувата в крови), определения низкой активности фермента в тканях и результатах генетического исследования с выявлением мутаций генов, контролирующих субъединицы пируватдегидрогеназного комплекса. Несмотря на отсутствие высокоэффективного лечения, в некоторых случаях течение заболевания облегчает применение препаратов витамина В<sub>1</sub>, а также соблюдение диеты с высоким содержанием жиров, что повышает качество жизни пациентов.

Необходимо помнить, что орфанные болезни обмена веществ в своем дебюте могут скрываться под маской многих других заболеваний со схожими проявлениями. Это затрудняет диагностику, приводит к поздней верификации диагноза, отсроченному началу лечения и в большинстве случаев к необратимым последствиям для пациента.

### ЛИТЕРАТУРА (REFERENCES)

1. *Sperl W., Fleuren L., Freisinger P., Haack T.B., Ribes A., Feichtinger R.G. et al.* The spectrum of pyruvate oxidation defects in the diagnosis of mitochondrial disorders. *J Inher Metab Dis* 2015; 38 (3): 391–403. DOI: 10.1007/s10545-014-9787-3
2. *Patel K.P., O'Brien T.W., Subramony S.H., Shuster J., Stacpoole P.W.* The spectrum of pyruvate dehydrogenase complex deficiency: clinical, biochemical and genetic features in 371 patients. *Mol Genet Metab* 2012; 105 (1): 34–43. DOI: 10.1016/j.ymgme.2011.09.032
3. Pyruvate dehydrogenase deficiency. 15.10. 2019. Genetics Home Reference web (National Library of Medicine of the National Institutes of Health, an agency of the U.S. Department of Health and Human Services.) Web: <https://ghr.nlm.nih.gov/condition/pyruvate-dehydrogenase-deficiency#>
4. *Ciara E., Rokicki D., Halat P., Karkucińska-Więckowska A., Piekutowska-Abramczuk D., Mayr J. et al.* Difficulties in recognition of pyruvate dehydrogenase complex deficiency on the basis of clinical and biochemical features. The role of next-generation sequencing. *Mol Gen Metab Rep* 2016; 7: 70–76. DOI: 10.1016/j.ymgmr.2016.03.004
5. *Castiglioni C., Verrigni D., Okuma C., Diaz A., Alvarez K., Rizza T. et al.* Pyruvate dehydrogenase deficiency presenting



as isolated paroxysmal exercise induced dystonia successfully reversed with thiamine supplementation. Case report and mini-review. *Eur J Paediatr Neurol* 2015; 19 (5): 497–503. DOI: 10.1016/j.ejpn.2015.04.008

6. *van Dongen S., Brown R.M., Brown G.K., Thorburn D.R., Boneh A.* Thiamine-responsive and non-responsive patients

with PDHC-E1 deficiency: a retrospective assessment. *JIMD Rep* 2015; 15: 13–27. DOI: 10.1007/8904\_2014\_293

7. *Parikh S., Goldstein A., Koenig M.K., Scaglia F., Enns G.M., Saneto R. et al.* Diagnosis and management of mitochondrial disease: a consensus statement from the Mitochondrial Medicine Society. *Genet Med* 2015; 17 (9): 689–701. DOI: 10.1038/gim.2014.177

Поступила: 10.12.19

Received on: 2019.12.10

*Конфликт интересов:*

*Авторы данной статьи подтвердили отсутствие конфликта интересов и финансовой поддержки, о которых необходимо сообщить*

*Conflict of interest:*

*The authors of this article confirmed the lack of conflict of interest and financial support, which should be reported.*