

Клинический случай корригированной транспозиции магистральных сосудов

Т.Б. Касохов^{1,2}, С.В. Туриева¹, Ф.С. Дзевисова¹, А.М. Бигаева³, Л.С. Туаева³

¹ФГБОУ ВО «Северо-Осетинская государственная медицинская академия», Владикавказ;

²Институт биомедицинских исследований владикавказского научного центра РАН, Владикавказ;

³ГБУЗ «Республиканская детская клиническая больница» Минздрава РСО–Алания, Владикавказ, Россия

A clinical case of corrected transposition of the great vessels

T.B. Kasokhov^{1,2}, S.V. Turieva¹, F.S. Dzebisova¹, A.M. Bigaeva³, L.S. Tuaveva³

¹North Ossetian State Medical Academy, Vladikavkaz, Russia;

²Institute of Biomedical Research, Vladikavkaz Research Center, Russian Academy of Sciences, Vladikavkaz, Russia;

³Republican Children's Clinical Hospital, Ministry of Health of the Republic of North Ossetia-Alania, Vladikavkaz, Russia

Корригированная транспозиция магистральных сосудов – врожденный порок сердца, редко встречающийся во врачебной практике. Сложность диагностики данной патологии сердечно-сосудистой системы обусловлена отсутствием гемодинамических нарушений и клинических проявлений в течение длительного времени. В статье представлен клинический случай сложного порока сердца, протекавшего практически бессимптомно. Решающую роль играла эхокардиография, позволившая своевременно поставить диагноз и проводить адекватное лечение.

Ключевые слова: дети, врожденные пороки сердца, корригированная транспозиция магистральных сосудов, клиническая картина, гемодинамические нарушения, эхокардиография.

Для цитирования: Касохов Т.Б., Туриева С.В., Дзевисова Ф.С., Бигаева А.М., Туаева Л.С. Клинический случай корригированной транспозиции магистральных сосудов. Рос вестн перинатол и педиатр 2017; 62:(2): 104–106. DOI: 10.21508/1027–4065–2017–62–2–104–106

Corrected transposition of the great arteries is a congenital heart defect that is rarely encountered in medical practice. The problem of diagnosing this abnormality of the cardiovascular system is due to the absence of hemodynamic disorders and clinical manifestations for a long time. The paper describes a clinical case of a complex heart defect occurring virtually asymptotically. Echocardiography that allows timely diagnosis and adequate treatment plays a crucial role.

Key words: children, congenital heart diseases, corrected transposition of the great vessels, clinical presentation, hemodynamic disorders, echocardiography.

For citation: Kasokhov T.B., Turieva S.V., Dzebisova F.S., Bigaeva A.M., Tuaveva L.S. A clinical case of corrected transposition of the great vessels. Ros Vestn Perinatol i Peditr 2017; 62:(2): 104–106 (in Russ). DOI: 10.21508/1027–4065–2017–62–2–104–106

Транспозиция магистральных сосудов – один из видов врожденных пороков развития сердца, при котором магистральные сосуды (аорта и легочная артерия) отходят от сердца в неправильном порядке (рис. 1). Различают нескольких типов этого порока сердца: простую транспозицию магистральных сосудов; транспозицию, сочетающуюся с дефектами перегородок сердца; корригированную. К критическим порокам, требующим лечения в первые дни жизни, относится простая транспозиция магистральных сосудов.

© Коллектив авторов, 2017

Адрес для корреспонденции: Касохов Тимофей Борисович – д.м.н., проф., засл. врач РСО–Алания, засл. деятель науки и образования, зав. кафедрой детских болезней №3 Северо-Осетинской государственной медицинской академии, зав. отделом лаборатории детской патологии Института биомедицинских исследований владикавказского научного центра РАН.

Туриева Светлана Владиславовна – к.м.н., ассистент кафедры детских болезней №3 Северо-Осетинской государственной медицинской академии

Дзевисова Фатима Сослановна – к.м.н., ассистент кафедры детских болезней №1 Северо-Осетинской государственной медицинской академии

362019 РСО–Алания, Владикавказ, ул. Пушкинская, д.40

Бигаева Алла Майлутовна – зав. отделением функциональной диагностики РДКБ

Туаева Лаура Сардионовна – врач-кардиолог кардиологического отделения РДКБ

362003 РСО–Алания, Владикавказ, ул. Барбашова, д. 33

Корригированная транспозиция магистральных сосудов представляет собой врожденный порок сердца, который характеризуется предсердно-желудочковой и желудочково-артериальной дискордантностью. При этом кровоток имеет физиологическое направление, т.е. в легкие поступает венозная кровь, а в большой круг кровообращения – артериальная. По мнению Р. Stanger (1968) [1], это один из вариантов нормального сердца.

Первое описание порока принадлежит С. von Rokitsky (1875).

Частота

Корригированная транспозиция магистральных сосудов относится к редким врожденным порокам сердца, составляет примерно 0,4–1,2% всех врожденных заболеваний сердца. Поскольку у пациентов отсутствуют жалобы и симптомы заболевания, то, вероятно, эта аномалия встречается чаще, чем об этом сообщается, так как во многих случаях порок остается недиагностированным. Хирургическое лечение пороков, сопутствующих корригированной транспозиции магистральных сосудов, начато в 1956 г. W. Walker, который первым успешно закрыл дефект межжелудочковой перегородки.

В нашей стране первая подобная операция выполнена В.И. Бураковским в 1963 г.

Классификация

С клинко-анатомической точки зрения целесообразно следующее распределение больных с корригированной транспозицией магистральных сосудов: а) с нормальным положением сердца; б) с правосформированным праворасположенным сердцем; в) с левосформированным праворасположенным сердцем; г) с левосформированным леворасположенным сердцем.

Для корригированной транспозиции магистральных сосудов характерно аномальное развитие проводящей системы сердца, обеспечивающей возникновение в этом органе электрических импульсов, благодаря которым происходит сокращение сердечной мышцы. Кровообращение при корригированной транспозиции магистральных сосудов без сопутствующих врожденных пороков сердца не имеет никаких особенностей, кроме возникающей с возрастом недостаточности артериального левостороннего (трехстворчатого) клапана, который не приспособлен к функционированию в условиях высокого давления. Большое значение имеет функциональное состояние миокарда правого (расположенного с левой стороны) желудочка, поскольку он нагнетает кровь в большой круг кровообращения.

Без сопутствующих других врожденных пороков сердца жалобы у детей отсутствуют и течение заболевания благоприятное. При других пороках все возникающие проявления определяются их характером и мало отличаются от таковых при этих пороках с нормальным положением желудочков и сосудов.

Клинический случай

Ребенок А., 3 лет 4 мес поступил в кардиологическое отделение РДКБ Минздрава РСО–Алания с жалобами, со слов матери, на тахикардию при физических нагрузках. Из анамнеза: ребенок от третьей беременности, протекавшей на фоне анемии, роды в срок. Масса тела при рождении 3960 г. Корригированная транспозиция магистральных сосудов впервые выявлена в возрасте 7 мес жизни, когда ребенок находился на стационарном лечении в ДГКБ №1 г. Санкт-Петербурга по поводу рецидивирующего obstructивного бронхита.

Данные объективного обследования: больной среднего уровня физического развития, правильного телосложения, умеренного питания. Кожные покровы бледно-розовой окраски, чистые, отмечается периоральный цианоз. Периферические лимфоузлы не пальпируются. Аускультативно над легкими пуэрильное дыхание, хрипов нет. Тоны сердца средней громкости, систолический шум над всей сердечной областью. Частота сердечных сокращений 96 удара в минуту, ритм не нарушен. Артериальное давление 95/55 мм рт. ст.

Живот при пальпации мягкий, безболезненный, печень выступает из-под края реберной дуги на 1,0 см. Селезенка не пальпируется. Нервно-психическое развитие соответствует возрасту. Стул, диурез без особенностей. Клинические анализы крови и мочи, биохимический анализ крови без отклонений от нормы. На ЭКГ – синусовый ритм, 92 удара в минуту, горизонтальное положение электрической оси сердца.

При эхокардиографическом исследовании (рис. 2) – левый желудочек расположен справа. От праворасположенного анатомически левого желудочка отходит аорта. Конечный диастолический размер левого желудочка 30 мм. Глобальная сократимость левого желудочка по «Симпсону» – фракция выброса 70%. Отмечается небольшое сужение выходного отдела левого желудочка с градиентом давления 22 мм рт. ст и клапанный стеноз аорты с градиентом давления 26 мм рт. ст. Аортальная недостаточность

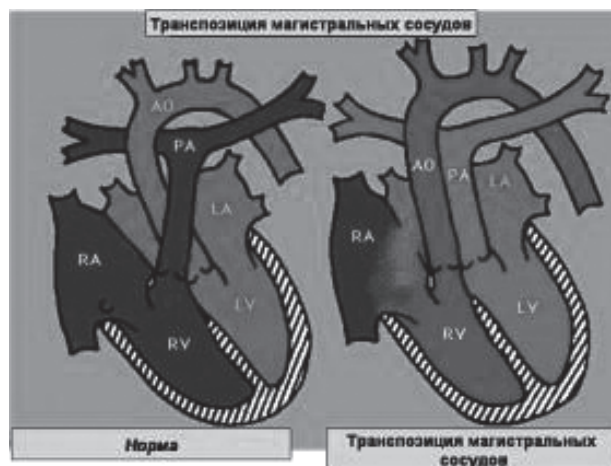


Рис. 1. Схематическое сравнительное соотношение магистральных сосудов в норме и при транспозиции магистральных сосудов.

Fig. 1 Schematic depiction of the comparative ratio of trunk vessels in normal and TMS

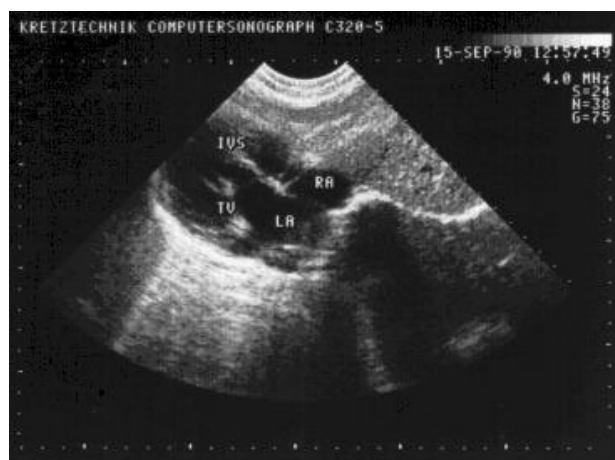

Рис. 2. Эхокардиограмма ребенка с транспозицией магистральных сосудов [Собственные данные].

Fig. 2. Child echocardiogram with transposition of the great vessels [Own data].

I-й степени. Аорта и легочная артерия идут почти параллельно бок о бок. Правый желудочек и трикуспидальный клапан расположены слева. Полость правого желудочка расширена до 35,6 мм. Стенка гипертрофирована до 6–7,5 мм. Отмечается трикуспидальная регургитация 1,5 степени. Градиент регургитации 60 мм рт. ст., градиент давления на легочной артерии 12 мм рт. ст., скорость кровотока 1,7 м/с. Правое предсердие, расположенное справа, сообщается с левым желудочком. Левое предсердие, расположенное слева, сообщается с правым желудочком. Заключение: декстрокардия; корригированная транспозиция магистральных сосудов; дискордантность предсердий к желудочкам; дилатация левого предсердия с гипертрофией стенок и легочной гипертензией 60–70 мм рт. ст.; нижний дефект межпредсердной перегородки 4–4,5 мм.

Холтеровское мониторирование проводилось в стационарных условиях. За время мониторирования (23:19:04) регистрировался синусовый ритм (100%) со средней частотой сердечных сокращений (ЧСС) 99 в минуту, максимальной ЧСС 176 в минуту, минимальной – 76 в минуту. Эпизодов патологического учащения ЧСС не зарегистрировано. Желудочковой эктопической активности не выявлено. Зарегистрированы три наджелудочковые экстрасистолы. Нарушений проводимости нет. Пауз более 1,5 с не зарегистрировано. ST–T без диагностически значимой динамики.

На рентгенограмме грудной клетки (рис. 3) срединная тень развернута вправо, границы расширены. Пробы с физической нагрузкой в силу возраста не проведены.

ЛИТЕРАТУРА (REFERENCES)

1. Stanger P., Benassi R.C., Korns M.E., Jue K.L., Edwards J.E. Diagrammatic portrayal of variations in cardiac structure. Reference to transposition, dextrocardia and the concept of four normal hearts. *Circulation* 1968; 37(6 Suppl): IV1-6. PMID: 4873462.
2. Митина И.Н., Бондарев Ю.И. Неинвазивная ультразвуковая диагностика врожденных пороков сердца. М: Издательский дом Видар, 2004; 294. [Mitina I.N., Bondarev Yu.I. Noninvasive ultrasound diagnosis of congenital heart disease. Moscow: Vidar Publishing House, 2004; 294. (in Russ)]
3. Чазов Е.А. Руководство по кардиологии. М: Медицина 1982; 624 [Chazov E.A. Manual of Cardiology. Moscow: Meditsina 1982; 624. (in Russ)]
4. Шиллер Н., Осипов М.А. Клиническая эхокардиография. Москва: Медицина 1993; 344. [Shiller N., Osipov M.A. Clinical Echocardiography. Moscow: Meditsina 1993; 344. (in Russ)]
5. Фейгенбаум Х. Эхокардиография. Пер. с англ. Под ред. В.В. Митькова. М: Видар 1999; 512. [Feigenbaum H.

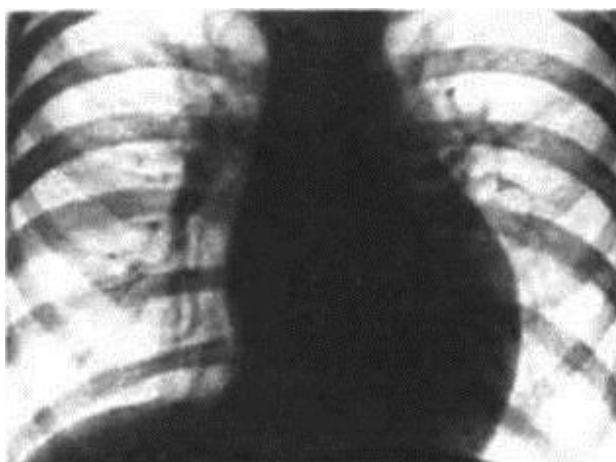


Рис. 3. Рентгенограмма органов грудной клетки ребенка с транспозицией магистральных сосудов [Собственные данные].

Fig. 3. Radiographs of the chest baby cells with transposition of the great vessels [Own data].

Прогноз для жизни данного пациента благоприятный, показано динамическое наблюдение, включая электро- и эхо-кардиографию, с оценкой гемодинамических параметров, консультация кардиохирурга для определения дальнейшей тактики ведения.

Заключение

Таким образом, эхокардиографическое исследование является решающим в своевременном выявлении трудно диагностируемых пороков сердца с минимальной клинической симптоматикой.

- Echocardiography. Trans. from English. Ed. V.V.Mit'kova. Moscow: Vidar, 1999; 512. (in Russ)]
6. Детская кардиология. Под ред. Дж. Хоффмана. М: Практика 2006; 543. [Pediatric Cardiology. Ed. J. Hoffman. Moscow: Praktika, 2006; 543. (in Russ)]
 7. Кардиология и ревматология детского возраста. Под ред. Г.А. Самсыгиной, М.Ю. Щербаковой. М: ИД МЕДПРАКТИКА-М 2004; 744. [Cardiology and Rheumatology childhood. Ed. G.A. Samsygina, M.Yu. Shcherbakova. Moscow: ID MEDPRAKTIKA-M 2004; 744. (in Russ)].
 8. Braunwald E. Heart disease. A Textbook of Cardiovascular Medicine. Philadelphia: WB Saunders, 1988; 383–425.
 9. de la Cruz M.V., Arteaga M., Espino-Vela J., Quero-Jimenez M., Anderson R.H., Diaz G.F. Complete Transposition of the great arteries: types and morphogenesis of ventriculoarterial discordance. *Am Heart J* 1981; 102(2): 271–281.
 10. Feigenbaum H. Cardiac ultrasound. London Churchill Livingstone, Longman Group UK Limited, 1993; 3–7.

Поступила 19.12.17

Received on 2017.12.19

Авторы подтвердили отсутствие финансовой или какой-либо поддержки / конфликта интересов о которых необходимо сообщить.

The authors declare no financial or any other support / conflict of interest, which should be reported.