



РОССИЙСКИЙ ВЕСТНИК ПЕРИНАТОЛОГИИ И ПЕДИАТРИИ

Том 67

(ВОПРОСЫ ОХРАНЫ МАТЕРИНСТВА И ДЕТСТВА)

6.2022

НАУЧНО-ПРАКТИЧЕСКИЙ РЕЦЕНЗИРУЕМЫЙ ЖУРНАЛ

Входит в перечень изданий, рекомендованных Высшей аттестационной комиссией (ВАК)

Входит в базы данных Scopus и EBSCO, Ulrich's Periodicals Directory, Google Scholar

DOI: 10.21508

Учредители и издатели:

ООО «Национальная педиатрическая академия науки и инноваций»

Некоммерческая организация «Русская ассоциация педиатрических центров»

ISSN 1027-4065 (print)

ISSN 2500-2228 (online)

«Российский вестник перинатологии и педиатрии» – научно-практический журнал, выходит 6 раз в год.

Прежнее название «Вопросы охраны материнства и детства».

Основан в 1956 г.

Освещение современных направлений диагностики и лечения заболеваний детского возраста в различных областях медицины. При перепечатке материалов ссылка на журнал обязательна.

Перерегистрирован Федеральной службой по надзору в сфере связи, информационных технологий и массовых коммуникаций

(Роскомнадзор) ПИ № ФС77-56436

от 11 декабря 2013 г.

АДРЕС РЕДАКЦИИ:

125412 Москва, ул. Талдомская, 2

Тел.: (495) 483-95-49

Факс: (495) 483-33-35

E-mail: redaksiya@pedklin.ru

<http://www.ped-perinatology.ru>

Журнал доступен в электронном виде!

Подписка на электронное издание:

Рукопт

Национальный цифровой ресурс

Индекс: 485861

Урал-Пресс

Электронный каталог

Индекс: 43516

Полные тексты на платформе

НЭБ – <https://elibrary.ru>

В электронной базе EastView –

<https://shop.eastview.com>

На сайте журнала –

<https://www.ped-perinatology.ru/>

РЕДАКЦИОННАЯ КОЛЛЕГИЯ

Главный редактор

Царегородцев Александр Дмитриевич, д.м.н., проф., советник ректора ФГАОУ ВО РНИМУ им. Н.И. Пирогова МЗ РФ, заслуженный врач Российской Федерации и Республики Дагестан, г. Москва, Россия

Заместитель главного редактора

Длин Владимир Викторович, д.м.н., проф., заместитель директора ОСП НИКИ педиатрии им. академика Ю.Е. Вельтишева ФГАОУ ВО РНИМУ им. Н.И. Пирогова МЗ РФ, заслуженный врач РФ, г. Москва, Россия

Ответственный секретарь

Сухоруков Владимир Сергеевич, д.м.н., проф., ФГАОУ ВО РНИМУ им. Н.И. Пирогова МЗ РФ, ФГБНУ «Научный центр неврологии», г. Москва, Россия

Научный редактор

Ильдарава Рукижат Абдул-Гафуровна, к.м.н., старший научный сотрудник отдела детской кардиологии и аритмологии ОСП НИКИ педиатрии им. академика Ю.Е. Вельтишева ФГАОУ ВО РНИМУ им. Н.И. Пирогова МЗ РФ, г. Москва, Россия

Зав. редакцией

Пантелюшина Татьяна Викторовна

Аксенова В.А. д.м.н., проф., г. Москва, Россия

Алимова И.Л. д.м.н., проф., г. Смоленск, Россия

Байбарина Е.Н. д.м.н., проф., г. Москва, Россия

Балева Л.С. д.м.н., проф., г. Москва, Россия

Балькова Л.А. проф., член-корр. АН РФ,

г. Саранск, Россия

Белоусова Е.Д. д.м.н., проф., г. Москва, Россия

Бельмер С.В. д.м.н., проф., г. Москва, Россия

Воинова В.Ю. д.м.н., г. Москва, Россия

Геппе Н.А. д.м.н., проф., г. Москва, Россия

Горбунов С.Г. д.м.н., проф., г. Москва, Россия

Дегтярев Д.Н. д.м.н., проф., г. Москва, Россия

Дегтярева А.В. д.м.н., г. Москва, Россия

Захарова И.Н. д.м.н., проф., г. Москва, Россия

Зелинская Д.И. д.м.н., проф., г. Москва, Россия

Кешишян Е.С. д.м.н., проф., г. Москва, Россия

Кистенева Л.Б. д.м.н., г. Москва, Россия

Кобринский Б.А. д.м.н., проф., г. Москва, Россия

Крапивкин А.И. д.м.н., г. Москва, Россия

Кучеров Ю.И. д.м.н., проф., г. Москва, Россия

Леонтьева И.В. д.м.н., проф., г. Москва, Россия

Мазанкова Л.Н. д.м.н., проф., г. Москва, Россия

Мизерницкий Ю.Л. д.м.н., проф., г. Москва, Россия

Морозов Д.А. д.м.н., проф., г. Москва, Россия

Османов И.М. д.м.н., проф., г. Москва, Россия

Пампура А.Н. д.м.н., проф., г. Москва, Россия

Рыков М.Ю. д.м.н., г. Тверь, Россия

Савенкова Н.Д. д.м.н., проф., г. С.-Петербург, Россия

Скрипченко Н.В. д.м.н., проф., г. С.-Петербург,

Россия

Уварова Е.В. д.м.н., проф., г. Москва, Россия

Харитоновна Л.А. д.м.н., проф., г. Москва, Россия

Школьников М.А. д.м.н., проф., г. Москва, Россия

Шумилов П.В. д.м.н., проф., г. Москва, Россия

Шербаков П.Л. д.м.н., проф., г. Москва, Россия

Шербакова М.Ю. д.м.н., проф., г. Москва, Россия

РЕДАКЦИОННЫЙ СОВЕТ

Анохин В.А. д.м.н., проф., г. Казань, Россия

Вольнец Г.В. д.м.н., г. Москва, Россия

Вяжкова А.А. д.м.н., проф., г. Оренбург, Россия

Габулов Г.Г. д.м.н., проф., г. Баку, Азербайджан

Гнусаев С.Ф. д.м.н., проф., г. Тверь, Россия

Доброванов А.Е. д.м.н., г. Братислава, Словакия

Жаков Я.И. д.м.н., проф., г. Сургут, Россия

Заболотских Т.В. д.м.н., проф., г. Благовещенск,

Россия

Зоркин С.Н. д.м.н., проф., г. Москва, Россия

Козлова Л.В. д.м.н., проф., г. Смоленск, Россия

Летифов Г.М. д.м.н., проф., г. Ростов-на-Дону, Россия

Макарова Т.П. д.м.н., проф., г. Казань, Россия

Малиевская С.И. д.м.н., проф., г. Архангельск, Россия

Мельникова И.М. д.м.н., проф., г. Ярославль, Россия

Никанорова М.Ю. д.м.н., проф., Дания

Переновска П.И. проф., г. София, Болгария

Байко С. В. д.м.н., проф., г. Минск, Белоруссия

Сухарева Г.Э. д.м.н., проф., г. Симферополь, Россия

Узунова А.Н. д.м.н., проф., г. Челябинск, Россия

Чепурная М.М. д.м.н., проф., г. Ростов, Россия

Anna Gardner, Швеция

Christer Holmberg, Финляндия

Richard G. Boles, США

ROSSIYSKIY VESTNIK PERINATOLOGII I PEDIATRII RUSSIAN BULLETIN OF PERINATOLOGY AND PEDIATRICS

18+

Vol. 67

(VOПРОSY ОКХRАNY МАТЕРИНСТВА I ДЕТСТВА /
PROBLEMS OF MATERNITY AND CHILD CARE)

6.2022

SCIENTIFIC AND PRACTICAL REFEREED JOURNAL

Included in the list of publications recommended by the Higher Attestation Commission (HAC)

Included in the database Scopus and EBSCO, Ulrich's Periodicals Directory, Google Scholar

DOI: 10.21508

Founders and publishers:

ООО «Nациональная педиатрическая академия науки и инноваций» /

Ltd. «The National Academy of Pediatric Science and Innovation»

Некоммерческая организация «Российская ассоциация педиатрических центров» /

Non-profit organization «Russian Association of Pediatric Centers»

EDITORIAL BOARD

Editor-in-Chief

Aleksander D. Tsaregorodtsev, MD, PhD, Prof., Advisor to the Rector, N.I. Pirogov Russian National Research Medical University, Ministry of Health of the Russian Federation, Honored Physician of the Russian Federation and the Republic of Dagestan, Moscow

Deputy Editor-in-Chief

Vladimir V. Dlin, MD, PhD, Prof., Deputy Director of Academician Yu.E. Veltishchev Research Clinical Institute of Pediatrics, N.I. Pirogov Russian National Research Medical University, Ministry of Health of the Russian Federation, Honored Physician of the Russian Federation, Moscow

Executive Secretary

Vladimir S. Sukhorukov, MD, PhD, Prof., N.I. Pirogov Russian National Research Medical University, Ministry of Health of the Russian Federation, Research Center of Neurology, Moscow

Science Editor

Rukijat A. Ildarova, MD, PhD, senior researcher in the Department of Pediatric Cardiology and Arrhythmology, pediatric cardiologist, Research Clinical Institute of Pediatrics, N.I. Pirogov Russian National Research Medical University, Ministry of Health of the Russian Federation, Moscow

Commissioning Manager

Tatiana V. Pantelyushina

Aksenova V.A., MD, PhD, Prof., Moscow, Russia

Alimova I.L., MD, PhD, Prof. Smolensk, Russia

Baibarina E.N., MD, PhD, Prof., Moscow, Russia

Baleva L.S., MD, PhD, Prof., Moscow, Russia

Balykova L.A., MD, PhD, Prof., Corresponding Member of the Academy of Sciences of the Russian Federation, Saransk, Russia

Belousova E.D., MD, PhD, Prof., Moscow, Russia

Belmer S.V., MD, PhD, Prof., Moscow, Russia

Voinova V.Yu., MD, PhD, Moscow, Russia

Geppе N.A., MD, PhD, Prof., Moscow, Russia

Gorbunov S.G., MD, PhD, Prof., Moscow, Russia

Degtyarev D.N., MD, PhD, Prof., Moscow, Russia

Degtyareva A.B., MD, PhD, Moscow, Russia

Zakharova I.N., MD, PhD, Prof., Moscow, Russia

Zelinskaya D.I., MD, PhD, Prof., Moscow, Russia

Keshishyan E.S., MD, PhD, Prof., Moscow, Russia

Kisteneva L.B., MD, PhD, Moscow, Russia

Kobrinsky B.A., MD, PhD, Prof., Moscow, Russia

Krapivkin A.I., MD, PhD, Moscow, Russia

Kucherov Yu.I., MD, PhD, Prof., Moscow, Russia

Leontyeva I.V., MD, PhD, Prof., Moscow, Russia

Mazankova L.N., MD, PhD, Prof., Moscow, Russia

Mizernitsky Yu.L., MD, PhD, Prof., Moscow, Russia

Morozov D.A., MD, PhD, Prof., Moscow, Russia

Osmanov I.M., MD, PhD, Prof., Saint Petersburg, Russia

Pampura A.N., MD, PhD, Prof., Moscow, Russia

Rykov M.Y., MD, PhD, Tver, Russia

Savenkova N.D., MD, PhD, Prof., Saint Petersburg, Russia

Skripchenko N.V., PhD, Prof., Saint Petersburg, Russia

Uvarova E.V., MD, PhD, Prof., Moscow, Russia

Kharitonova L.A., MD, PhD, Prof., Moscow, Russia

Shkolnikova M.A., MD, PhD, Prof., Moscow, Russia

Shumilov P.V., MD, PhD, Prof., Moscow, Russia

Shcherbakov P.L., MD, PhD, Prof., Moscow, Russia

Shcherbakova M.Yu., MD, PhD, Prof., Moscow, Russia

EDITORIAL COUNCIL

Anokhin V.A., MD, PhD, Prof., Kazan, Russia

Volynets G.V., MD, PhD, Moscow, Russia

Vyalkova A.A., MD, PhD, Prof., Orenburg, Russia

Gabulov G.G., MD, PhD, Prof., Baku, Azerbaijan

Gnusaev S.F., MD, PhD, Prof., Tver, Russia

Dobrovanov O.E. MD, PhD, Bratislava, Slovakia

Zhakov Ya.I., MD, PhD, Prof., Surgut, Russia

Zabolotskikh T.V., MD, PhD, Prof., Blagoveshchensk, Russia

Zorkin S.N., MD, PhD, Prof., Moscow, Russia

Kozlova L.V., MD, PhD, Prof., Smolensk, Russia

Letifov G.M., MD, PhD, Prof., Rostov-on-Don, Russia

Makarova T.P., MD, PhD, Prof., Kazan, Russia

Malyavskaya S.I., MD, PhD, Prof., Arkhangelsk, Russia

Melnikova I.M., MD, PhD, Prof., Yaroslavl, Russia

Nikanorova M.Yu., MD, PhD, Prof., Denmark

Perenovska P.I., MD, PhD, Prof., Sofia, Bulgaria

Bayko S.V., MD, PhD, Prof., Minsk, Belarus

Sukhareva G.E., MD, PhD, Prof., Simferopol, Russia

Uzunova A.N., MD, PhD, Prof., Chelyabinsk, Russia

Chepur'naya M.M., MD, PhD, Prof.,

Rostov-on-Don, Russia

Gardner A., Researcher, MD, PhD, Prof., Sweden

Holmberg Ch., MD, PhD, Prof., Finland

Boles R.G., MD, PhD, Prof., USA

ISSN 1027-4065 (print)

ISSN 2500-2228 (online)

«Rossiyskiy Vestnik Perinatologii i Pediatrii / Russian Bulletin of Perinatology and Pediatrics» (formerly «Voprosy Okhrany Materinstva i Detstva / Problems of Maternity and Child Care») is scientific and practical journal, founded in 1956 and published 6 times per year. Coverage of modern trends of diagnosis and treatment of childhood diseases in different areas of medicine. At a reprint of materials the reference to the journal is required. Reregistered by the The Federal Service for Supervision of Communications, Information Technology, and Mass Media (Roskomnadzor): ПИ № ФС77-56436 dated December 11, 2013, ISSN 1027-4065.

EDITORIAL POSTAL ADDRESS:

2, Taldomskaya Street, Moscow 125412

Telephone: (495) 483-95-49

Fax: (495) 483-33-35

e-mail: redakciya@pedklin.ru

<http://ped-perinatology.ru>

The magazine is available in electronic form!

Subscription to an electronic publication:

Rukont

National Digital Resource

Index: 485861

Ural-Press

Electronic catalog

Index: 43516

Full texts on the NEB

platform – <https://elibrary.ru>

In the East View electronic database –

<https://shop.eastview.com>

On the magazine's website –

<https://www.ped-perinatology.ru/>

ЮБИЛЕЙ

К 65-летию со дня рождения и 40-летию научной медицинской деятельности Ю.Л. Мизерницкого

ПЕРЕДОВАЯ

Кешишян Е.С., Зиборова М.И., Сахарова Е.С.

Недоношенный ребенок и оценка его возможностей для школьного обучения к 7-летнему возрасту (роль междисциплинарного подхода)

ОБЗОРЫ ЛИТЕРАТУРЫ

Рыков М.Ю., Долгополов И.С.

Коронавирусная инфекция COVID-19 у детей: клиническая картина, диагностика, вакцинация и лечение

Сулайманов Ш.А.

Аллергические заболевания у детей в эпоху пандемии COVID-19

Горбунов Д.В., Абиkeyева Л.С., Жумабаева М.М.

Влияние пренатальной диагностики на результаты хирургического лечения новорожденных с транспозицией магистральных сосудов в сравнении с другими критическими врожденными пороками сердца

Никитина М.И., Санталова Г.В.

Гиперлипидемии у детей: нерешенные проблемы

Игнатенко Г.А., Дубовая А.В., Науменко Ю.В.

Возможности применения нормобарической гипоксической терапии в терапевтической и педиатрической практиках

ОРИГИНАЛЬНЫЕ СТАТЬИ

Богомолова И.К., Бабкин А.А., Перегoедова В.Н.

Показатели гемограммы при новой коронавирусной инфекции у детей 7–14 лет

Евреин В.В., Разноглядова Е.А.

Коморбидная патология у детей со спинальной мышечной атрофией II–III типов на фоне приобретенных деформаций костей скелета

Харитонов Д.В., Сапожников В.Г., Харитонova Л.А.

О конституциональных особенностях язвенной болезни желудка и двенадцатиперстной кишки у детей

Кутырло И.Э., Левиашвили Ж.Г., Батраков Д.Д., Савенкова Н.Д.

Катамнез детей и подростков с врожденными аномалиями почек и мочевыводящих путей, ассоциированными с редкими наследственными синдромами

Проскура М.В., Петросян Э.К., Повилайтите П.Э., Кушнир Б.Л.

Современный подход к морфологической оценке нефрита при пурпуре Шенлейна–Геноха (IgA-васкулите)

Вострикова С.А., Пенкина Н.И., Иванова М.А.

Качество жизни детей с atopическим дерматитом в возрасте 13–17 лет

КЛИНИЧЕСКИЕ СЛУЧАИ

Мизерницкий Ю.Л., Новак А.А., Зорина И.Е.,

Рябова С.Е., Ковалев И.А., Верченко Е.Г.,

Березницкий В.С., Меликян Л.П., Егоров Л.В.

Редкий вариант синдрома гетеротаксии у ребенка в пульмонологической клинике

ANNIVERSARY

5 On the occasion of the 65th birthday and the 40th anniversary of Yu.L. Mizernitsky

EDITORIAL

7 *Keshishyan E.S., Ziborova M.I., Sakharova E.S.*

Premature children and assessment of their capability for school education by 7 years of age (the role of interdisciplinary approach)

LITERATURE REVIEW

14 *Rykov M. Yu., Dolgopolov I.S.*

COVID-19 coronavirus infection in children: Clinical presentation, diagnosis, vaccination, and treatment

25 *Sulaimanov Sh.A.*

Allergic diseases in children in the age of the COVID-19 pandemic

33 *Gorbulnov D.V., Abikeyeva L.S., Zhumabayeva M.M.*

Impact of prenatal diagnosis on outcomes of surgical correction in newborns with transposition of the great arteries comparing to other critical congenital heart defects

40 *Nikitina M.I., Santalova G.V.*

Hyperlipidemia in children: Unsolved problems

46 *Ignatenko G.A., Dubovaya A.V., Naumenko Yu.V.*

Treatment potential of normobaric hypoxic therapy in therapeutic and pediatric practice

ORIGINAL ARTICLES

54 *Bogomolova I.K., Babkin A.A., Peregoedova V.N.*

Hemogram indicators in children aged 7–14 years with new coronavirus infection

58 *Evreinov V.V., Raznoglyadova E.A.*

Comorbid pathology in children with type II–III spinal muscular atrophy on the background of acquired deformities of the skeleton bones

63 *Kharitonov D.V., Sapozhnikov V.G., Kharitonova L.A.*

About the constitutional features of gastric and duodenal ulcer in children

68 *Kutyrla I.E., Leviashvili Zh.G., Batrakov D.D., Savenkova N.D.*

Follow-up of children and adolescents with congenital anomalies of the kidneys and urinary tract, associated with rare hereditary syndromes

75 *Proskura M.V., Petrosyan E.K., Povilaitite P.E., Kushnir B.L.*

A modern approach to the morphological assessment of nephritis in Henoch–Schonlein purpura (IgA-vasculitis)

83 *Vostrikova S.A., Penkina N.I., Ivanova M.A.*

Quality of life in children with atopical dermatitis aged 13–17 years

CLINICAL CASES

88 *Mizernitskiy Yu.L., Novak A.A., Zorina I.E.,*

Ryabova S.E., Kovalev I.A., Verchenko E.G.,

Berezniiski V.S., Melikyan L.P., Egorov L.V.

Rare variant of heterotaxy syndrome in childhood in pulmonology clinic

- Киселева Л.Г., Бессолова Н.А., Копылова М.С., Бабицкая Д.А., Селедueva Е.Д.*
Синдром Адамса—Оливера 93 *Kiseleva L.G., Bessolova N.A., Kopylova M.S., Babitskaya D.A., Seledueva E.D.*
Adams—Oliver syndrome
- Никитин С.С., Гусева Н.Б., Гольденберг И.Г., Тимонина А.В., Никитин В.С.*
Генерализованная форма туляремии в практике детского хирурга: трудности диагностики и лечения 98 *Nikitin S.S., Guseva N.B., Goldenberg I.G., Timonina A.V., Nikitin V.S.*
Generalized form of tularemia in pediatric surgeon practice: Difficulties of diagnosis and treatment
- Долгополов И.С., Гривцова Л.Ю., Устинова О.К., Рыков М.Ю.*
Первичный иммунодефицит у пациента с синдромом Кабуки 104 *Dolgoplov I.S., Gritsova L.Yu., Ustinova O.K., Rykov M.Yu.*
Primary immunodeficiency in a patient with Kabuki syndrome
- В ПОМОЩЬ ПРАКТИЧЕСКОМУ ВРАЧУ** **FOR THE PRACTITIONER**
- Горчханова З.К., Николаева Е.А., Пивоварова А.М., Боченков С.В., Белоусова Е.Д.*
Сложности дифференциальной диагностики синдрома Ангельмана 113 *Gorchkhanova Z.K., Nikolaeva E.A., Pivovarova A.M., Bochenkov S.V., Belousova E.D.*
Difficulties in the differential diagnosis of Angelman's syndrome
- Дегтярева А.В., Савельева Е.И., Филиппова Е.А., Докшуккина А.А., Исаева М.Х., Зубков В.В., Албегова М.Б.*
Мараликсibat — альтернатива трансплантации печени у детей с синдромом Алажилля 123 *Degtyareva A.V., Savelyeva E.I., Filippova E.A., Dokshukina A.A., Isaeva M.Kh., Zubkov V.V., Albegova M.B.*
Maralixibat is an alternative to liver transplantation in children with Alagille syndrome
- Авторский алфавитный указатель статей, опубликованных в 2022 г. 131 Alphabetical author Index Of Papers Published in 2022

В новыи 2023 году!

К 65-летию со дня рождения и 40-летию научной медицинской деятельности Ю.Л. Мизерницкого

26 декабря 2022 года исполнилось 65 лет известному детскому пульмонологу России Юрию Леонидовичу Мизерницкому, одному из лидеров отечественной детской пульмонологии, создателю крупной научной школы. Более 40 лет его научная медицинская деятельность связана с НИКИ педиатрии и детской хирургии им. Ю.Е.Вельтищева, в котором он прошел все ступени профессионального роста от старшего лаборанта до руководителя отдела хронических воспалительных и аллергических болезней легких, возглавляя его уже 20 лет.

Значительная часть работ Ю.Л. Мизерницкого посвящена бронхиальной астме у детей. Им разработаны используемые уже треть века критерии диагностики этого заболевания у детей раннего возраста, критерии дифференциальной диагностики с обструктивным бронхитом, изучены различные патогенетические варианты заболевания, в том числе при сочетании с гиперчувствительным пневмонитом, вскрыты этногенетические особенности, показана роль взаимодействия генов в манифестации заболевания, доказан вклад экологических факторов, грибковых и химических аллергенов в сенсibilизацию детей с бронхиальной астмой, разработаны принципы экспертизы заболевания у подростков и юношей призывного возраста. Впервые в стране обобщен опыт исследования распространенности бронхиальной астмы у детей в рамках международных эпидемиологических программ, определена частота этого заболевания в России. Ю.Л. Мизерницкий был научным редактором первых в стране всеобъемлющих клинических рекомендаций Российского респираторного общества по бронхиальной астме у детей, разработанных на основе международной программы GINA и получивших одобрение Минздрава РФ и широкой медицинской общественности (1997). При участии его и других ведущих экспертов страны эти рекомендации были впоследствии переизданы 6 раз (последнее вышло в 2021 г.). Их повсеместное внедрение кардинально изменило подходы к диагностике и лечению бронхиальной астмы у детей в России, вывело помощь этим больным на современный мировой уровень.

Впервые в отечественной педиатрии Ю.Л. Мизерницким и его учениками проведены многоплановые исследования клинической значимости хемилюминесцентного определения уровня выдыхаемого оксида азота, являющегося чувствительным маркером аллергического воспаления дыхательных путей. Показана высокая информативность метода для диагностики бронхиальной астмы, ее мониторинга и контроля эффективности терапии, дифференциальной диагностики с другими хроническими заболеваниями легких. Также впервые в отечествен-



ной педиатрической практике была апробирована терапия тяжелой бронхиальной астмы моноклональными анти-IgE-антителами, показана ее эффективность и безопасность.

Анализ клинической эффективности различных противоастматических, муколитических, антибиотических, противовирусных препаратов получил отражение в целом ряде научных статей, в монографиях и учебных пособиях. Важной вехой в этом направлении стало издание монографии «Кашель и его терапия у детей» (2020).

Обобщение в виде монографии и атласа опыта рентгено-функциональных исследований при различной бронхолегочной патологии у детей способствовало улучшению качества диагностики этих заболеваний, внедрению передовых методов исследования в практику на территории всей страны.

Большое внимание в работах Ю.Л. Мизерницкого и его учеников уделено разработке и оценке эффективности различных методов реабилитации, дифференцированной иммунокоррекции и этапного восстановительного лечения в пульмонологии детского возраста, показана положительная роль психологической коррекции в лечении бронхиальной астмы.

При активном участии Ю.Л. Мизерницкого была разработана используемая до настоящего времени современная классификация бронхолегочных заболеваний у детей (2009), клинические рекомендации и руководства по диагностике и лечению острых инфекций дыхательных путей, внебольничной пневмонии, бронхолегочной дисплазии, гиперчувствительного пневмонита, первичной цилиарной дискинезии, руководство по небулайзерной терапии. Изданная при участии Ю.Л. Мизерницкого монография «Хронические заболевания легких у детей» (2011)

по сути является настольным руководством педиатров, в котором затронуты все аспекты хронической бронхолегочной патологии.

Выполненные Ю.Л. Мизерницким исследования по проблеме пневмонии у детей в России показали, что ведущей причиной смертности являются социальные факторы и дефекты организации медицинской помощи.

Системный подход к оценке медицинских данных нашел отражение в коллективной монографии «Здоровье человека и качество жизни: проблемы и особенности управления» (2009). Внедрение разработанной при участии Ю.Л. Мизерницкого компьютерной программы сбора медицинских данных позволило в различных регионах страны сделать верные экспертные оценки и принять эффективные управленческие решения (Ярославль, Иркутская область, Благовещенск, Улан-Удэ).

Ю.Л. Мизерницким и сотрудниками его клиники был описан целый ряд редких форм легочной патологии. Опыт клиники и коллег из ведущих учреждений страны был впервые обобщен в монографии «Орфанные заболевания легких у детей» (2015). Книга была удостоена II российской премии (2016) среди лучших научных монографий по клиническим дисциплинам. Беспрецедентным также явилось издание монографии «Клинические варианты интерстициальных заболеваний легких у детей» (под титульной редакцией Ю.Л. Мизерницкого и Н.С. Лев), обобщившей опыт почти 40-летнего изучения в клинике этой очень сложной проблемы.

Широко известна активная общественно-научная и организационная деятельность Ю.Л. Мизерницкого в качестве руководителя Детского научно-практического пульмонологического центра Минздрава РФ (с 1999 г.), главного детского пульмонолога Минздрава РФ (с 2001 г.), члена (с 2003 г.) и зам. председателя (с 2021 г.) Совета по этике Минздрава РФ, члена оргкомитетов всех Российских конгрессов по болезням органов дыхания (1990–2022) и конгресса «Инновационные технологии в педиатрии и детской хирургии» (2001–2022), члена редколлегии ряда авторитетных научных медицинских журналов («Российский вестник перинатологии и педиатрии» и др.),

члена президиума Российского педиатрического респираторного общества и Международного общества детских пульмонологов (СІРР). Им организованы 22 межрегиональные научно-практические конференции и 12 Российских конгрессов по пульмонологии детского возраста, с 2001 г. издается Всероссийский педиатрический пульмонологический ежегодник «Пульмонология детского возраста: проблемы и решения» (вышел 21 выпуск), цитируемый в РИНЦ (e-library), снижавший популярность у широкого круга педиатров и ставший площадкой популяризации современных знаний и внедрения передовых технологий в практическое здравоохранение.

Ю.Л. Мизерницким опубликовано более 1200 работ, в т.ч. за рубежом. Он соавтор/титульный редактор 20 монографий, а также более 100 глав в руководствах и монографиях, 17 информационно-методических писем и учебных пособий, соавтор 16 патентов на изобретения. Под его руководством защищено 33 диссертации (26 кандидатских и 7 докторских), а среди учеников — ректора и проректора, деканы и заведующие кафедрами медицинских вузов России и ближнего зарубежья. Почетный доктор Ярославского государственного медицинского университета (2016), почетный профессор Пермского государственного медицинского университета им. академика Е.А. Вагнера (2020). Лауреат научной премии им. академика Ю.Е. Вельтишева (2020). Индекс цитируемости Ю.Л. Мизерницкого — 29 (индекс Хирша).

Ю.Л. Мизерницкий награжден знаком «Отличник здравоохранения» (2007), почетной грамотой Министерства здравоохранения РФ (2001, 2017), медалью «За заслуги перед отечественным здравоохранением» (2022). Ему присвоено почетное звание «Заслуженный работник здравоохранения Российской Федерации» (2018).

Ю.Л. Мизерницкий заслуженно пользуется высоким авторитетом среди сотрудников института, университета и широкой медицинской общественности. Его отличают эрудиция, скромность, высокий профессионализм и требовательность к себе, исключительная трудоспособность и преданность выбранной специальности — педиатрии.

Коллектив редакции журнала присоединяется к многочисленным поздравлениям друзей, учеников, коллег и желает Ю.Л. Мизерницкому здоровья и дальнейших творческих успехов.

Недоношенный ребенок и оценка его возможностей для школьного обучения к 7-летнему возрасту (роль междисциплинарного подхода)

Е.С. Кешишян, М.И. Зиборова, Е.С. Сахарова

ОСП «Научно-исследовательский клинический институт педиатрии и детской хирургии им. академика Ю.Е. Вельтищева» ФГАОУ ВО РНИМУ им. Н.И. Пирогова Минздрава России, Москва, Россия

Premature children and assessment of their capability for school education by 7 years of age (the role of interdisciplinary approach)

E.S. Keshishyan, M.I. Ziborova, E.S. Sakharova

Veltishev Research and Clinical Institute for Pediatrics of the Pirogov Russian National Research Medical University, Moscow, Russia

В последние десятилетия наблюдается отчетливый рост числа детей, рожденных глубоко и экстремально недоношенными без структурных органических поражений нервной системы. Всестороннее исследование и клинические наблюдения за этими детьми выявляют их отличия от доношенных сверстников, наиболее очевидные к началу школьного обучения. В данной статье мы рассматриваем особенности когнитивной сферы, поведения и социализации этих детей, уделяя внимание ключевым биосоциальным факторам их развития, таким как долгосрочное влияние раннего неонатального периода на формирование мозговых структур и связей и «перезагрузку» нейрогуморальной системы, роль геномного полиморфизма, особую значимость благоприятного окружения для эмоционального благополучия и успеха этих детей среди сверстников. Знание и понимание специфики развития глубоконедоношенных детей, характерных рисков нарушения поведения и социальной дезадаптации представляет большую практическую значимость для междисциплинарной организации пролонгированного сопровождения этих детей в виде соответствующих медико-психолого-педагогических программ.

Ключевые слова: недоношенный ребенок, готовность к школе, расстройства аутистического спектра, синдром дефицита внимания и гиперактивность, отдаленные исходы здоровья и развития недоношенных детей.

Для цитирования: Кешишян Е.С., Зиборова М.И., Сахарова Е.С. Недоношенный ребенок и оценка его возможностей для школьного обучения к 7-летнему возрасту (роль междисциплинарного подхода). Рос вестн перинатол и педиатр 2022; 67:(6): 7–13. DOI: 10.21508/1027-4065-2022-67-6-7-13

In recent decades, there has been a distinct increase in the number of deeply and extremely preterm children without structural organic lesions of the nervous system. A comprehensive study and clinical observations of these children reveal their differences from full-term peers, becoming the most obvious by the beginning of schooling. In this article, we consider the cognitive, behavioral, and socializing features of these children, paying attention to key biosocial factors of their development, such as the long-term influence of the early neonatal period on the formation of brain structures and connections and the «resetting» of the neurohumoral system, the role of genomic polymorphism, the special importance of a favorable environment for the emotional well-being and success of these children among their peers. Knowledge and understanding of extremely preterm infants' specific development, typical risks of behavioral disorders and social disfavor is of great practical importance for prolonged interdisciplinary follow-up — in the form of appropriate medical, educational, and psychological programs.

Key words: premature child, school readiness, autism spectrum disorders, attention deficit disorder and hyperactivity, long-term outcomes in health and development of premature babies.

For citation: Keshishian E.S., Ziborova M.I., Sakharova E.S. A premature child and assessment of its possibilities for school education by the 7-year age (the role of interdisciplinary approach). Ros Vestn Perinatol i Peditr 2022; 67:(6): 7–13 (in Russ). DOI: 10.21508/1027-4065-2022-67-6-7-13

Популяция глубоко- и экстремально недоношенных детей без грубого органического поражения

© Коллектив авторов, 2022

Адрес для корреспонденции: Кешишян Елена Соломоновна — д.м.н., проф., рук. отдела неонатологии и патологии детей раннего возраста Научно-исследовательского клинического института педиатрии и детской хирургии им. акад. Ю.Е. Вельтищева, ORCID: 0000-0001-6268-7782

Зиборова Мария Игоревна — науч. сотр. отдела неонатологии и патологии детей раннего возраста Научно-исследовательского клинического института педиатрии и детской хирургии им. акад. Ю.Е. Вельтищева, ORCID: 0000-0002-5770-6536

Сахарова Елена Станиславовна — д.м.н., вед. науч. сотр. отдела неонатологии и патологии детей раннего возраста Научно-исследовательского клинического института педиатрии и детской хирургии им. акад. Ю.Е. Вельтищева, ORCID: 0000-0003-2675-230X
125412 Москва, ул. Талдомская, д. 2

мозга растет во всем мире. Является ли недоношенность как таковая и, в частности, экстремальная нозологией или состоянием? Значение недоношенности как диагноза в неонатальном периоде (во время адаптации органов/систем ребенка и интенсивного медицинского сопровождения) и в дальнейших периодах развития ребенка имеет специфику и различие. По мере благоприятного разрешения медицинских проблем у детей, рожденных глубоко и экстремально недоношенными, на первый план выходят очевидные особенности их поведения, выделяющие из группы сверстников. Необычное поведение несет в себе риск нарушенной социальной интеграции, невозможности или трудности адаптации в обществе.

У этих детей часты поведенческие нарушения, внешне выглядящие как задержка речевого, когнитивного и социального развития. Перед специалистами, наблюдающими этих детей, возникает ряд вопросов: с чем мы имеем дело — высоким процентом расстройств аутистического спектра или синдромом дефицита внимания с гиперактивностью? Является ли столь распространенное среди этих детей нарушение внимания — их патологическим состоянием или свойственным им периодом в развитии? Смогут ли они полноценно учиться в школе и «высидеть» уроки? Темповая проблематика в развитии и подготовке этих детей к школе проходят на стыке трех направлений: общественного здравоохранения, образования и социальной защиты. То, как мы трактуем эти поведенческие и когнитивные особенности, понимаем и прогнозируем их потенциал в динамике, определяет подходы к их коррекции в виде соответствующих медико-психолого-педагогических программ.

С увеличением числа детей, родившихся на малых сроках гестации и достигших школьного возраста, накоплением массива исследовательских данных и клинических наблюдений проблема успешной социальной и образовательной их адаптации становится более значимой и требует системных организационных решений: выстраивание междисциплинарных программ медицинского и психолого-педагогического сопровождения [1–3]. Этот вопрос злободневен не только для нашей страны, но и в странах, где длительность наблюдения за такими детьми значительно больше, этот вопрос не решен и дискутируется в научных изданиях [1–4].

Таким образом, ответ на вопрос, являются ли характерные особенности развития детей, рожденных глубоко и экстремально недоношенными, патологическим состоянием или особенностью траектории их развития, имеет ключевое значение в практическом сопровождении этих детей специалистами (медиками, педагогами, психологами), и для решения задачи коллегиальной системы их сопровождения.

Отдаленные последствия преждевременных родов в последующих периодах детства. На протяжении нескольких десятков лет в исследовании отдаленных исходов здоровья и развития глубоко недоношенных детей уделялось большое внимание отсроченным влияниям атипичного послеродового периода на структурное и функциональное перепрограммирование организма этих детей [5]. Ведутся тщательные всесторонние попытки выявить закономерности и прогностические факторы нарушения развития у таких детей без структурных органических перинатальных поражений мозга для снижения рисков негативных последствий и лучшего понимания траектории формирования здоровья и успешной социальной адаптации [3, 6, 7].

Под воздействием внеутробной среды с 28-й по 40-ю неделю гестации объем мозговой коры увеличивается в 4 раза, формируется так называемый «иной мозг», чем у детей, рожденных в срок [6]. Это подтверждают сравнительные исследования в разные возрастные периоды рожденных преждевременно и в срок: влияние досрочных родов сохраняется вплоть до взрослого возраста. Обнаружены структурные различия мозга у детей и взрослых, рожденных недоношенными: иная кортикальная герификация, повреждения нейронных соединений, изменения траектории церебрального развития в период с 6 до 13 лет вплоть до взрослого возраста, отличия в объеме структур и областей мозга, вовлеченных в социально-эмоциональную обработку [7, 8].

Предполагается, что прерывание из-за преждевременных родов сенсорных переживаний в матке, которые замещаются аномальными сенсорными стимулами (например, ярким светом и шумными, болезненными медицинскими процедурами) при уходе за новорожденными в отделении интенсивной терапии новорожденных в перинатальный/неонатальный период, могут изменить нормальное развитие мозга, тем самым негативно влияя на сенсорные способности обработки у недоношенных детей [9]. Это предположение подтверждено исследованиями у детей, рожденных до 32-й недели гестации, для которых характерен высокий процент (37–82%) атипичной сенсорной обработки во всем периоде детства [10].

Авторитетный исследователь темы преждевременных родов J. Volpe [6] характеризует их как «сложную смесь деструктивных нарушений и нарушений развития, которые могут привести к нарушению созревания очень уязвимого развивающегося мозга». Автор делает вывод, что по крайней мере некоторые «поведенческие и психические проблемы у детей с глубокой недоношенностью в анамнезе могут быть связаны с различиями в развитии нервной системы — продолжающемся всю жизнь процессе, посредством которого мозг растет и адаптируется к изменениям». Специфические объемные изменения были описаны в областях мозга, участвующих в социально-эмоциональной обработке у людей с глубокой недоношенностью в анамнезе. Исследования паттернов церебральных связей выявили изменения в таламокортикальных и кортикостриарных путях, критически значимых для социально-эмоциональной обработки, поведенческой гибкости и высших исполнительных функций. Функциональные изменения в этих областях и связях мозга были описаны при психоневрологических расстройствах с дефицитом саморегуляции и внимания [10, 11]. Показано, что высокоуровневые когнитивные и эмоциональные процессы обслуживаются динамическими взаимодействиями между нейросетями мозга, при этом ни один из них не является конкретно «когнитивным» или «аффективным». Фактически нарушение

общего познания взаимосвязано с поведенческими проблемами при глубокой недоношенности [12].

Незрелая нервная система может демонстрировать повышенную уязвимость к чрезмерной сенсорной стимуляции и способствовать изменению сенсорной обработки. Исследуя роль неонатальных влияний на сенсорную обработку глубоконедоношенных детей в возрасте 4–5 лет, канадские исследователи выявили связь между большей инвазивностью процедур и ухудшением сенсорной обработки у детей, родившихся при гестационном сроке 24–28 нед [11]. Экстремально недоношенные новорожденные, подвергшиеся большому количеству процедур, нарушающих целостность кожи, демонстрировали более медленный неонатальный рост таламуса к полному сроку гестации и наибольшие проблемы с сенсорной обработкой в 4–5 лет. Исследователи делают вывод, что раннее воздействие боли и связанные с ним изменения в развивающемся таламусе — сенсорных воротах мозга — могут быть ключевым фактором, лежащим в основе более поздних сенсорных проблем у детей, рожденных крайне недоношенными. Таким образом, уязвимость к чрезмерной сенсорной стимуляции этих детей может способствовать изменению сенсорной обработки.

Изучение возможных механизмов генно-опосредованного влияния неонатальной боли/стресса на когнитивные способности 7-летних детей, рожденных на 24–32-й неделе гестации, проведенное канадскими исследователями, показало, что неонатальный болевой стресс моделирует работу стресс-системы гипоталамо-гипофизарно-надпочечников в долгосрочной перспективе [13]. В связи с этим интерес представляет генетический полиморфизм и его роль в восприимчивости и устойчивости к ранним неблагоприятным воздействиям среды, на примере нейротрофического фактора головного мозга (BDNF — Brain-derived neurotrophic factor), важного для синаптической пластичности, эпизодической памяти и когнитивных функций, а также задействованного в патофизиологии психических расстройств, таких как шизофрения, большая депрессия и биполярное расстройство. Цель данного исследования — выяснить, модулирует ли у рожденных очень недоношенными детей генетический полиморфизм гена указанного нейротрофического фактора нейропластичности мозга связь между неонатальным болевым стрессом и уровнями кортизола в возрасте 7 лет и связаны ли уровни кортизола с когнитивной функцией, а также возможную специфичность для пола ребенка. Обнаружено влияние генного полиморфизма: под действием неонатального стресса у некоторых детей имелась большая чувствительность к изменениям в работе нейроэндокринной системы стресса в возрасте 7 лет. У детей с генотипом, способствовавшим сниженной выработке указанного нейротропного фактора, отмечалась повышенная реак-

тивность кортизола в ответ на когнитивный вызов (компьютерные тесты на оценку когнитивных функций), которая статистически значимо коррелировала со снижением IQ ($r=-0,60$; $p=0,001$) и ухудшением зрительно-моторной интеграции ($r=-0,48$; $p=0,008$). При этом мальчики — носители данной аллели имели большую чувствительность (уязвимость) к подобным нейрогормональным изменениям в работе стресс-системы вследствие неонатального болевого воздействия, что подтверждает клинические и научные наблюдения в стрессоустойчивости и поведении мальчиков и девочек. Таким образом, представляется правдоподобным, что уязвимость к неонатальному воздействию боли у отдельных (носители аллели BDNF 66Met со сниженным синтезом нейропластического фактора) глубоконедоношенных детей и особенно у мальчиков опосредуется генетически, связана со снижением пластичности нейронов и может оказывать долгосрочное влияние на когнитивное развитие. У этих же детей высокая реактивность кортизола слюны на когнитивный стрессор была связана с более низкими когнитивными способностями [13].

Показано, что раннее влияние стресса оказывает длительное воздействие на когнитивные и аффективные функции [9]. Причина того, что дети, родившиеся глубоко недоношенными, хуже справляются с задачами, требующими внимания и торможения даже при нормативных показателях интеллекта, имеет многофакторную природу. В частности, нарушение функции исполнительного контроля связывают также с ранней переустановкой оси гипоталамус—гипофиз—надпочечники, начинающейся в первые месяцы жизни, а также с долгосрочными изменениями работы стресс-системы [5]. Перепрограммирование стресс-адаптационной системы под воздействием неонатального болевого стресса в период наибольшей физиологической уязвимости и стремительного созревания/развития мозга служит звеном в патогенезе нарушенного социального и эмоционального развития у недоношенных детей, включая интернализирующее поведение в школьном возрасте.

Таким образом, преждевременное прерывание внутриутробного созревания мозга, как и неонатальный болевой стресс в раннем возрасте, могут иметь стойкие последствия для настроек в работе нервной, гормональной и когнитивно-поведенческой систем, предрасполагая к проблемам обучения, саморегуляции и социализации в более позднем возрасте.

Оценка когнитивной сферы и академической успеваемости у детей с глубокой недоношенностью в анамнезе. На 1-м и 2-м годах жизни глубоконедоношенных детей внимание должно быть направлено на медицинскую коррекцию сенсомоторного и речевого развития. По мере их становления постепенно происходит снятие родительского стресса от пережитой ситуации преждевременных родов, а тапро-

должительной госпитализации с дебютом и траекторией онтогенеза, исходно отличными от таковых у доношенных детей. Однако по мере успешного решения задач медицинского сопровождения на первый план выходят задачи социализации и обучения. В процессе становления все более тонких сенсомоторных и когнитивных навыков, требующих высокой степени координации в соответствии с усложняющимися образовательными требованиями, могут проявляться отличия этих детей от сверстников. «Моментом истины» для семей этих детей становится начало периода обучения в школе со свойственными ему требованиями и нагрузками на физиологические, психические и адаптационные резервы ребенка.

Несмотря на то что большинство детей с экстремальной и глубокой недоношенностью при выписке из неонатальных отделений не имеют грубых нарушений развития нервной системы, позднее у многих из таких детей развиваются неврологические расстройства, нейропсихологические и поведенческие нарушения как в детском, так и в более позднем возрасте, что приводит к трудностям обучения и социализации [2–4]. Исследования ментального здоровья и учебной успеваемости в этой популяции детей во всем мире выявляют показатели хуже, чем у доношенных сверстников, обратно пропорционально гестационному сроку и с максимальным риском среди детей с экстремальной недоношенностью в анамнезе [14]:

- более 50% детей с экстремальной недоношенностью в анамнезе (≤ 26 нед гестации) имеют трудности в учебе и сниженные показатели по чтению, правописанию и арифметике;

- высока и стабильна вероятность сниженной успеваемости по всем предметам школьной программы на протяжении обучения в младших классах школы (6–11 лет), особенно в математике, что вызвано не слабыми навыками счета, а трудностями рабочей памяти и зрительно-пространственными навыками;

- трудности в обучении связаны как со снижением когнитивных показателей на примере сравнительных оценок IQ, так и с дефицитом так называемых исполнительных функций* и дисрегуляцией внимания [15];

- показатели IQ среди детей и подростков с глубокой и экстремальной (< 26 нед гестации) недоношенностью в анамнезе в среднем на 13 и 20 пунктов IQ соответственно ниже, чем у доношенных сверстников [16];

- среди детей, нуждающихся в специальном обучении, на долю глубоконедоношенных (до 32 нед геста-

ции) приходится 27,4% детей до 11 лет, что в 3 раза превышает показатель для сверстников 40 нед и более гестации (данные Британского когортного исследования Миллениум среди более 12 тыс. детей, рожденных в 2000–2002 гг. [17]). Шотландское ретроспективное когортное исследование, в которое были включены 400 тыс. школьников, с анализом гестационного срока показало следующее [18]: 1) высокий относительный риск необходимости в специальном обучении для глубоко- и экстремально недоношенных детей: 2,66 и 6,92 соответственно (в сравнении с 1,53 и 1,16 для срока 33–36 и 37–38 нед гестации); 2) среди недоношенных детей на специальном обучении находились 8,4%, тогда как среди доношенных — 4,7% (всего из 400 тыс. детей 18 тыс. — 4,9% — на специальном обучении).

Причиной снижения когнитивной производительности и, как результат, академической успеваемости считаются трудности исполнительных функций, в частности снижение скорости обработки информации, беглости речи, умственной гибкости и рабочей памяти [14, 19]. Степень умственного развития у глубоконедоношенных детей может не достигнуть показателей сверстников по мере взросления [20]. Особое значение для развития, академической успеваемости и социальной успешности придается эмоциональным связям в семье и уровню образования родителя, осуществляющего основной уход за ребенком. Так, низкий социальный уровень семьи/образования родителей создают дополнительный риск сниженного IQ в сравнении с благополучным окружением [4, 20]. Показательны также результаты сравнительного чешского исследования с участием детей 5–9 лет, рожденных с очень низкой и экстремально низкой массой тела, с доношенными сверстниками, которое выявило статистически значимое снижение следующих показателей когнитивного и социально-эмоционального развития [21]:

- 1) IQ на 13 пунктов (96,4 против 106,4; $p < 0,001$);

- 2) результатов по всем шкалам интеллекта и развития (зрительное восприятие, избирательное внимание, фонологическая память, зрительно-пространственная память, слуховая память, зрительно-моторные навыки, рецептивная и выразительная речь; $p < 0,001$);

- 3) социо-эмоциональной компетентности (распознавание настроений, способность понимать точки зрения, намерения и убеждения других; $p < 0,001$).

Авторы отмечают, что при статистически значимых различиях высших психических функций, учебных и коммуникативных навыков показатели обеих групп были в пределах нормы [21]. Эти данные, с одной стороны, свидетельствуют о развитии детей, рожденных глубоко и даже экстремально недоношенными в диапазоне условной нормы, с другой — выявляет те различия с доношенными сверстниками, особенно при сравнении в коллективе, классе, которые при прочих условиях (повышении учебной, психоэмоциональной нагрузки по мере взросления

* **Исполнительные функции** (англ. executive functions) — в нейропсихологии: система высокоуровневых психических процессов, планирования текущих действий в соответствии с общей целью, изменения реакции в зависимости от контекста и избирательного внимания нужным стимулам. Иными словами, это совокупность когнитивных способностей для контроля и саморегуляции поведения.

детей и/или повышения образовательных требований) могут иметь значение в усугублении дефицитов, риске декомпенсации и таким образом увеличении «разрыва» успеваемости и знаний.

В литературе также дискутируется вопрос о динамике когнитивных исходов на протяжении последних десятилетий у школьников, рожденных глубоко недоношенными. Метаанализ 27 публикаций 1980–2009 гг. с данными о 7 тыс. детей (по 3500 недоношенных и доношенных сверстников) показал стабильно более низкие значения IQ, в среднем на 12 пунктов, у недоношенных детей — без статистически значимой динамики на протяжении временного периода анализа и с отчетливой линейной корреляцией IQ с гестационным сроком [22]. Схожие результаты выявил метаанализ исследований 1980–2001 гг. на базе MEDLINE (1556 недоношенных по сравнению с 1720 доношенными школьниками): снижение IQ в среднем на 11 пунктов, линейная корреляция IQ с массой тела при рождении и возрастом гестации ($r=0,51$ и $0,49$; $p<0,001$) [23]. Указанные работы широко известны и цитируемы в литературе, однако не акцентируют внимание на детях с глубокой и экстремальной недоношенностью. Сравнительный метаанализ когнитивных исходов у детей 5–18 лет, рожденных экстремально и глубоко недоношенными в период с 1990 по 2008 г. (7752 детей против 5155 доношенных сверстников, по данным 71 публикации), выявляет схожие различия IQ в среднем 13 пунктов, стабильные для различных возрастов и годов рождения [16]. Из значительного числа перинатальных и демографических факторов риска наибольшие долгосрочные последствия для умственного развития этих детей имел неонатальный диагноз бронхолегочной дисплазии, ассоциированный со снижением IQ на 15 пунктов.

Особенности поведения детей, рожденных глубоко недоношенными. Для детей с глубокой недоношенностью в анамнезе описан стойкий поведенческий фенотип недоношенности с характерной триадой проявлений: невнимательность, эмоциональные трудности и сложности социализации, а также интернализация**, которые могут сохраняться от младенчества до взрослой жизни [24]. О возможном раннем дебюте поведенческих проблем глубоконедоношенных детей свидетельствуют результаты исследований первых лет жизни: описаны проявления атипичного социально-эмоционального развития на 1-м году жизни, стойкое снижение эмоциональной регуляции, ориентации/вовлечения у младенцев и детей ясельного возраста, повышенная интернализация, эмоциональная дисрегуляция и более низкая социальная компетентность, чем у доношенных сверстников [23, 24].

** **Интернализация** — «жизнь внутри», способ справиться «внутри личности» с эмоциями и конфликтами, что часто ведет к страхам, беспокойству или подавленности [14].

Интересны также результаты американского исследования, в котором оценка социально-эмоционального*** поведения глубоконедоношенных детей в возрасте от 1 года до 3 лет оказалась высокопрогностичной для раннего школьного возраста (6 лет) [25]. Почти 50% детей со значительными проблемами, по словам их учителей, и 68% детей с психическими расстройствами, о которых сообщили родители, в раннем детстве имели вызывающие беспокойство оценки поведения (агрессия, неповиновение, гиперактивность, отрицательная эмоциональность, тревога и уход в себя). Родительское беспокойство в раннем детстве было важным предиктором проблем поведения, отмеченных ими позже, но не предиктором трудностей, о которых сообщали учителя. Эти данные подтверждают прогностическую значимость подобного раннего скрининга как важной стратегии для выявления социально-эмоциональных и поведенческих проблем, которые могут сохраняться и/или проявляться с началом обучения [25].

Согласно метаанализу исследований поведения детей, рожденных недоношенными, в 81% публикаций отмечено нарушение поведения — экстернализирующее и интернализирующее, а также повышенный в 2–3 раза риск развития синдрома дефицита внимания с гиперактивностью по сравнению с таковым у сверстников [23]. У экстремально недоношенных детей, помимо трудностей общения с ровесниками и интернализирующих симптомов****, диагностируют синдром дефицита внимания с гиперактивностью, расстройства аутистического спектра, тревожное расстройство и раннюю подростковую депрессию в 2,7–4,5 раза чаще, чем у доношенных сверстников [26].

Интерналирующее поведение несет риск виктимизации и буллинга: дети, рожденные глубоко/крайне недоношенными, в 3 раза чаще подвергаются хроническим издевательствам (12–14% против 4% доношенных сверстников); таким образом, виктимизация опосредует интернализирующее поведение в детстве и психотические нарушения в молодом возрасте [27]. Напротив, благоприятная социализация

*** **Социально-эмоциональный скрининг** — прикладной тест обнаружения и мониторинга сигналов, указывающих на возможное отставание маленького ребенка в аспектах социально-эмоционального развития, таких как общение, автономия, аффект и взаимодействие с людьми [25].

**** **Интерналирующие симптомы** — подвид эмоциональных и поведенческих расстройств, при которых проблемы отражаются внутри личности в виде беспокойства, страхов, подавленности. Дети с интернализирующими расстройствами склонны справляться с проблемами и эмоциональными конфликтами скорее внутренне, чем искать их причины вовне. В отличие от «экстернализирующих», или связанных с «недостаточным контролем» расстройств, при которых дети склонны выражать внутренний конфликт или эмоции действием, направленными вовне (например, посредством агрессии), интернализирующие расстройства, как правило, приносят больше страданий самим детям, чем их ближайшему окружению [14].

и эмоциональное благополучие (в том числе в семейных отношениях) у детей с глубокой недоношенностью в анамнезе — крайне значимы в перспективе: исследования показали фундаментальный вклад социально-эмоционального развития в последующее адаптивное функционирование, академические достижения и психическое здоровье [4].

Поскольку социально-эмоциональное функционирование включает способность учиться, успешно взаимодействовать и общаться в социальном контексте и эффективно справляться с эмоциями, оно требует умелой координации нескольких процессов, включающих обработку социальной информации одновременно с когнитивными, перцептивными и моторными навыками [28]. Высказано предположение, что в основе атипичного социально-эмоционального развития в выборках глубоко недоношенных детей лежит дефицит основных когнитивных навыков: например, нарушения ориентации внимания могут повлиять на более позднее развитие слежения за взглядом, что приводит к нарушениям социально-коммуникативных способностей [29]. Точно так же дефицит мультисенсорной обработки может повлиять на восприятие речи, что впоследствии приведет к трудностям в общении и социальных взаимодействиях [10].

Угрожающие жизни события в перинатальном периоде и незрелая поведенческая организация недоношенных детей могут усилить общий психологический стресс родителей и изменить взаимодействие между ребенком и родителем, потенциально препятствуя установлению долгосрочных положительных паттернов детско-родительских отношений. Психическое здоровье родителей тесно взаимосвязано с ранним социально-эмоциональным развитием детей, поскольку играет ключевую роль в защите от последствий раннего стресса и способствует становлению эффективной саморегуляции [30].

Заключение

Таким образом, глубокая и экстремальная недоношенность связаны с риском развития когнитивных, поведенческих трудностей и социальной дезадаптации начиная с периода детства вплоть

до возможности сохранения во взрослом возрасте. Накоплен большой массив исследовательских данных по здоровью и развитию этих детей, осуществлена практика последовательного (этапного) и эффективного медицинского сопровождения, однако сохраняется множество практических и организационных аспектов, особенно остро проявляющихся в период обучения этих детей в дошкольных и школьных учреждениях. Понимание возможных рисков и особенностей детей данной группы ставит отчасти риторический вопрос: являются ли их особенности нормативными для этой «субпопуляции» детей (с возможностью переоценки критериев оценки и психолого-педагогических подходов) или же мы имеем дело с различной степенью дефицитарности, в основе которой лежит влияние досрочного внеутробного развития с отличающейся последующей траекторией.

Измененные условия развития и становления работы нервной, эндокринных и прочих систем имеют длительно сохраняющийся импринт иной, отличный от «траектории развития» доношенных сверстников, в основе которой лежат структурно-функциональные отличия, иные паттерны восприятия, реагирования, возможности контроля, планирования и регуляции поведения. В основе теснейшей взаимосвязи когнитивных, регуляторных, эмоциональных и поведенческих возможностей этих детей — индивидуальные структурно-функциональные изменения в областях мозга, участвующих в обработке эмоций и социальных стимулов и подвергшихся перинатальному стрессу, боли, а также влиянию особенностей воспитания.

Обилие медико-биологических и средовых факторов, тесно взаимодействующих между собой, затрудняет выделение из них первостепенно значимых. Очевидно, что эти дети уязвимее своих доношенных сверстников и особо нуждаются в квалифицированном сопровождении специалистов, знакомых с их поведенческим фенотипом и возможными проблемами в обучении, тревогой родителей и способных к чуткому обращению и помощи в социализации.

ЛИТЕРАТУРА (REFERENCES)

1. Кешисян Е.С., Сахарова Е.С., Алямовская Г.А. Современные формы организации лечебно-профилактической помощи детям, родившимся недоношенными, в Российской Федерации. Российский вестник перинатологии и педиатрии 2017; 62(5): 6–15. [Keshishyan E.S., Sakharova E.S., Alyamovskaya G.A. Modern forms of organization of medical and preventive support of premature infants in Russian Federation. Rossiyskiy Vestnik Perinatologii i Peditrii 2017; 62(5): 6–15. (in Russ.)] DOI: org/10.21508/1027–4065–2017–62–5
2. Кешисян Е.С., Сахарова Е.С., Алямовская Г.А. Оценка психомоторного развития ребенка раннего возраста в практике педиатра. Москва: ГЭОТАР-Медиа, 2020; 104 [Keshishyan E.S., Sakharova E.S., Alyamovskaya G.A. Evaluation of the psychomotor development of a young child in the practice of a pediatrician. Moskva: GJeOTAR-Media, 2020; 104. (in Russ.)]
3. Ziborova M., Keshishyan E., Sakharova E. et al. Delayed neurodevelopmental outcomes in pre-/early school-aged VPT/VLBW children. Is there a need for modification of VPT/VLBW children follow-up in pre-/early school-age? XXIV European congress in Perinatal Medicine. Florence, 4.06–7.06, 2014; https://www.eiseverywhere.com/file_uploads/b2c17f3fab4b6da3c0bbf-9097b72c1cc_ECPM14-WEB-FinalProgram_def.pdf

4. O'Nions E., Wolke D., Johnson S., Kennedy E. Preterm birth: Educational and mental health outcomes. *Clin Child Psychol Psychiatry* 2021; 26(3): 750–759. DOI: 10.1177/13591045211006754
5. Brummelte S., Chau C.M., Cepeda I.L., Degenhardt A., Weinberg J., Synnes A.R., Grunau R.E. Cortisol levels in former preterm children at school age are predicted by neonatal procedural pain-related stress. *Psychoneuroendocrinology* 2015; 51: 151–163. DOI: 10.1016/j.psyneuen.2014.09.018
6. Volpe J.J. Brain injury in premature infants: a complex amalgam of destructive and developmental disturbances. *Lancet Neurol* 2009; 8(1): 110–124. <https://www.ncbi.nlm.nih.gov/pmc/articles/PMC2707149/>
7. Volpe J.J. Dysmaturation of Premature Brain: Importance, Cellular Mechanisms, and Potential Interventions. *Pediatr Neurol* 2019; 95: 42–66. DOI: 10.1016/S1474-4422(08)70294-1
8. Hedderich D.M., Bäuml J. G., Menegaux A., Avram M., Daamen M., Zimmer C. et al. An analysis of MRI derived cortical complexity in premature-born adults: Regional patterns, risk factors, and potential significance. *NeuroImage* 2020; 208: 116438. DOI: 10.1016/j.neuroimage.2019.116438
9. El-Metwally D.E., Medina A.E. The potential effects of NICU environment and multisensory stimulation in prematurity. *Pediatr Res* 2020; 88(2): 161–162. DOI: 10.1038/s41390-019-0738-4
10. Wickremasinghe A.C., Rogers E.E., Johnson B.C., Shen A., Barkovich A.J., Marco E.J. Children born prematurely have atypical sensory profiles. *J Perinatol* 2013; 33(8): 631–635. DOI: 10.1038/jp.2013.12
11. Duerden E.G., Mclean M.A., Chau C., Guo T., Mackay M., Chau V. et al. Neonatal pain, thalamic development and sensory processing behaviour in children born very preterm. *Early Hum Dev* 2022; 170: 105617. DOI: 10.1016/j.earlhumdev.2022.105617
12. Lowe J.R., Fuller J.F., Do B.T., Vohr B.R., Das A., Hintz S.R. et al. Behavioral problems are associated with cognitive and language scores in toddlers born extremely preterm. *Early Hum Dev* 2019; 128: 48–54. DOI: 10.1016/j.earlhumdev.2018.11.007
13. Chau C.M., Cepeda I.L., Devlin A.M., Weinberg J., Grunau R.E. The Val66Met brain-derived neurotrophic factor gene variant interacts with early pain exposure to predict cortisol dysregulation in 7-year-old children born very preterm: Implications for cognition. *Neuroscience* 2017; 342: 188–199. DOI: 10.1016/j.neuroscience.2015.08.044
14. Allotey J., Zamora J., Cheong-See F., Kalidindi M., Arroyo-Manzano D., Asztalos E. et al. Cognitive, motor, behavioural and academic performances of children born preterm: A meta-analysis and systematic review involving 64 061 children. *BJOG* 2018; 125(1): 16–25. DOI: 10.1111/1471-0528.14832
15. Eves R., von Mühlelen A., Mendonça M., Johnson S., O'Reilly H., Bartmann P. et al. The role of executive and general cognitive functioning in the attention problems of very and extremely preterm adults. *J Dev Behav Pediatr* 2020; 41(6): 461–469. DOI: 10.1097/DBP.0000000000000806
16. Twilhaar E.S., Wade R.M., de Kieviet J.F., van Goudoever J.B., van Elburg R.M., Oosterlaan J. Cognitive outcomes of children born extremely or very preterm since the 1990s and associated risk factors. *JAMA Pediatrics* 2018; 172(4): 361–367. DOI: 10.1001/jamapediatrics.2017.5323
17. Alterman N., Johnson S., Carson C., Petrou S., Rivero-Arias O., Kurinczuk J.J. et al. Gestational age at birth and child special educational needs: a UK representative birth cohort study. *Arch Dis Child* 2021; 106(9): 842–848. DOI: 10.1136/archdischild-2020-320213
18. MacKay D.F., Smith G.C., Dobbie R., Pell J.P. Gestational age at delivery and special educational need: retrospective cohort study of 407,503 schoolchildren. *PLoS Med* 2010; 7(6): e1000289. DOI: 10.1371/journal.pmed.1000289
19. Brydges C.R., French N., Landes J.K., Reid C.L., Campbell C., Anderson M. Cognitive outcomes in children and adolescents born very preterm: A meta-analysis. *Dev Med Child Neurol* 2018; 60(5): 452–468. DOI: 10.1111/dmcn.13685
20. Breeman L.D., Jaekel J., Baumann N., Bartmann P., Wolke D. Preterm cognitive function into adulthood. *Pediatrics* 2015; 136(3): 415–423. DOI: 10.1542/peds.2015-0608
21. Švandová L., Přáček R., Vňuková M., Přáčková H., Anders M., Bob P. et al. Cognitive and Socioemotional Development at 5 and 9 Years of Age of Children Born with Very Low Birth Weight and Extremely Low Birth Weight in the Czech Republic. *Med Sci Monit* 2022; 28: e935784. DOI: 10.12659/MSM.935784
22. Kerr-Wilson C.O., Mackay D.F., Smith G.C., Pell J.P. Meta-analysis of the association between preterm delivery and intelligence. *J Public Health (Oxf)* 2012; 34(2): 209–216. DOI: 10.1093/pubmed/fdr024
23. Bhutta A.T., Cleves M.A., Casey P.H., Cradock M.M., Anand K.J. Cognitive and behavioral outcomes of school-aged children who were born preterm: a meta-analysis. *JAMA* 2002; 288(6): 728–737. DOI: 10.1001/jama.288.6.728
24. Johnson S., Marlow N. Preterm birth and childhood psychiatric disorders. *Pediatr Res* 2011; 69(5Pt2): 11R-8R. DOI: 10.1203/PDR.0b013e318212faa0
25. Briggs-Gowan M.J., Carter A.S. Social-emotional screening status in early childhood predicts elementary school outcomes. *Pediatrics* 2008; 121(5): 957–962. DOI: 10.1542/peds.2007-1948
26. Johnson S., Hollis C., Kochhar P., Hennessy E., Wolke D., Marlow N. Psychiatric disorders in extremely preterm children: longitudinal finding at age 11 years in the EPICure study. *J Am Acad Child Adolesc Psychiatry* 2010; 49(5): 453–463
27. Wolke D., Baumann N., Strauss V., Johnson S., Marlow N. Bullying of preterm children and emotional problems at school age: Cross-culturally invariant effects. *J Pediatr* 2015; 166(6): 1417–1422. DOI: 10.1016/j.jpeds.2015.02.055
28. Happé F., Frith U. Annual research review: Towards a developmental neuroscience of atypical social cognition. *J Child Psychol Psychiatry* 2014; 55(6): 553–557. DOI: 10.1111/jcpp.12162
29. Karmiloff-Smith A., D'Souza D., Dekker T.M., Van Herwegen J., Xu F., Rodic M., Ansari D. Genetic and environmental vulnerabilities in children with neurodevelopmental disorders. *Proc Natl Acad Sci USA* 2012; 109 (Suppl 2): 17261–17265. DOI: 10.1073/pnas.1121087109
30. Vinal J., Grunau R.E. Impact of repeated procedural pain-related stress in infants born very preterm. *Pediatr Res* 2014; 75(5): 584–587. DOI: 10.1038/pr.2014.16

Поступила: 06.10.22

Received on: 2022.10.06

Конфликт интересов:

Авторы данной статьи подтвердили отсутствие конфликта интересов и финансовой поддержки, о которых необходимо сообщить.

Conflict of interest:

The authors of this article confirmed the lack of conflict of interest and financial support, which should be reported.

Коронавирусная инфекция COVID-19 у детей: клиническая картина, диагностика, вакцинация и лечение

М.Ю. Рыков^{1,2}, И.С. Долгополов³

¹ ФГБОУ ВО «Российский государственный социальный университет», г. Москва, Россия;

² ФГБНУ «Национальный научно-исследовательский институт общественного здоровья им. Н.А. Семашко», Москва, Россия

³ ФГБОУ ВО «Тверской государственный медицинский университет» Минздрава России, Тверь, Россия;

COVID-19 coronavirus infection in children: Clinical presentation, diagnosis, vaccination, and treatment

M. Yu. Rykov^{1,2}, I.S. Dolgoplov¹

¹ Russian State Social University, Moscow, Russia;

² Semashko National Research Institute of Public Health, Moscow, Russia;

³ Tver State Medical University, Tver, Russia

В конце 2019 г. новый подтип коронавируса, названный коронавирусом тяжелого острого респираторного синдрома 2-го типа (COVID-19 SARS-CoV-2) быстро распространился по миру, вызвав глобальную пандемию. Изначально доля подтвержденных случаев среди детей была относительно небольшой, и считалось, что дети заражаются редко. Последующие наблюдения показали, что у детей и подростков инфекция либо протекает бессимптомно, либо сопровождается минимальной клинической симптоматикой, в связи с чем истинная заболеваемость недооценивается или переоценивается из-за низкого уровня тестирования. В статье систематизированы результаты исследований, посвященных распространенности, диагностике, клинической картине, вакцинации и лечению детей с новой коронавирусной инфекцией COVID-19 SARS-CoV-2. Уровень положительных результатов SARS-CoV-2 на протяжении всего пика пандемии у детей был низким по сравнению с таковым у взрослых. Дети не только реже заражаются вирусом, но и переносят инфекцию легче, чем взрослые. Летальность у детей с COVID-19 составляла менее 0,5%. У большинства детей заражение протекает либо бессимптомно, либо сопровождается стертой клинической картиной. Вакцинация детей и подростков рекомендуется в основном для достижения коллективного иммунитета во всех возрастных группах. Однако отсутствуют убедительные данные о длительности иммунного ответа, уровне необходимого защитного титра антител, а также об отдаленных побочных эффектах вакцинации в связи с недостаточным сроком наблюдения и неопределенностью критериев иммунного ответа. По мере накопления информации о вирусной нагрузке у детей и подростков, их роли в передаче вируса оптимизированы подходы к диагностике в этой возрастной группе. Эффективность лечения протестирована на пациентах, госпитализированных в стационар, и разработаны рекомендации по лечению. В настоящее время глобальные исследовательские усилия сосредоточены на защите особенно уязвимых детей, перспективах тотальной вакцинации детей, ее эффективности и безопасности.

Ключевые слова: дети, коронавирусная инфекция, COVID-19 SARS-CoV-2, дети, вакцинация, омикрон, детская онкология.

Для цитирования: Рыков М.Ю., Долгополов И.С. Коронавирусная инфекция COVID-19 у детей: клиническая картина, диагностика, вакцинация и лечение. Рос вестн перинатол и педиатр 2022; 67:(6): 14–24. DOI: 10.21508/1027-4065-2022-67-6-14-24

In late 2019, a new subtype of coronavirus named Severe Acute Respiratory Syndrome Coronavirus 2 (COVID-19 SARS-CoV-2) rapidly spread around the world, causing a global pandemic. Initially, the proportion of confirmed cases among children was relatively small, and it was believed that children were rarely infected. Subsequent observations have shown that in children and adolescents, the infection is either asymptomatic or paucisymptomatic, and therefore the true incidence is underestimated due to the lack of testing. The article systematizes the results of studies on the prevalence, diagnosis, clinical features, vaccination, and treatment of children with a new coronavirus infection COVID-19 SARS-CoV-2.

The SARS-CoV-2 positivity rate throughout the peak of the pandemic in children was low compared to adults. Children are not only less likely to become infected with the virus, but they also endure the infection more easily than adults. The mortality rate in children with COVID-19 was <0.5%. In most children, infection is either asymptomatic or paucisymptomatic. Vaccination of children and adolescents is recommended mainly to achieve herd immunity in all age groups. However, there are no convincing data on the duration of the immune response, the level of the required protective antibody titer, as well as on the long-term side effects of vaccination due to the insufficient follow-up period and the uncertainty of the immune response criteria. As information is accumulated on the viral load of children and adolescents, their role in the transmission of the virus, diagnostic approaches in this age group are optimized. The effectiveness of the treatment was tested on patients admitted to the hospital, and recommendations for treatment were developed. Currently, global research efforts are focused on the protection of particularly vulnerable children, the prospects for total childhood vaccination, its effectiveness and safety.

Key words: children, coronavirus infection, COVID-19 SARS-CoV-2, vaccination, omicron, pediatric oncology.

For citation: Rykov M. Yu., Dolgoplov I.S. COVID-19 coronavirus infection in children: Clinical presentation, diagnosis, vaccination, and treatment. Ros Vestn Perinatol i PEDIATR 2022; 67:(6): 14–24 (in Russ). DOI: 10.21508/1027-4065-2022-67-6-14-24

© Рыков М.Ю., Долгополов И.С., 2022

Адрес для корреспонденции: Рыков Максим Юрьевич — д.м.н., доцент, заведующий кафедрой онкологии, гематологии и лучевой терапии ФГБОУ ВО «Российский государственный социальный университет», г. Москва, научный сотрудник ФГБНУ «Национальный НИИ общественного здоровья имени Н.А. Семашко», г. Москва
129226 Москва, ул. Вильгельма Пика, 4

ORCID: 0000-0001-8398-7001

e-mail: wordex2006@rambler.ru

Долгополов Игорь Станиславович — д.м.н., зав. кафедрой педиатрии педиатрического факультета, начальник Педиатрического медицинского центра Тверского государственного медицинского университета,

ORCID: 0000-0001-9777-1220

170100 Тверь, ул. Советская, д. 4

В конце 2019 г. новый подтип коронавируса, названный коронавирусом тяжелого острого респираторного синдрома 2-го типа (SARS-CoV-2), был идентифицирован как причина группы случаев пневмонии в Ухане, городе в китайской провинции Хубэй. Вирус быстро распространился по миру, вызвав глобальную пандемию заболевания, названного Всемирной организацией здравоохранения (ВОЗ) коронавирусной болезнью 2019 (COVID-19) [1]. На ранних стадиях пандемии COVID-19 доля подтвержденных случаев среди детей была относительно небольшой и считалось, что дети редко заражаются SARS-CoV-2 [2, 3]. Последующие наблюдения показали, что у детей и подростков инфекция SARS-CoV-2 протекает либо бессимптомно, либо сопровождается минимальной клинической симптоматикой и истинная заболеваемость недооценивается из-за низкого уровня тестирования у детей на SARS-CoV-2 [4].

Несмотря на то что у детей и подростков инфекция COVID-19 протекает значительно легче, чем у взрослых, и риск госпитализации и развития опасных для жизни осложнений у этих пациентов достоверно ниже, описаны случаи развития у детей мультисистемного воспалительного синдрома [5]. Дети длительно могут выделять вирус, тем более при бессимптомном течении. С одной стороны, риск передачи от бессимптомного человека с инфекцией SARS-CoV-2 меньше, чем от человека с симптомами, а симптоматика у детей, как правило, отсутствует [5]. С другой стороны, бессимптомное течение не позволяет вовремя распознать и изолировать заболевшего, что может способствовать распространению заболевания.

В статье систематизированы результаты исследований, посвященных распространенности, диагностике, клинической картине, вакцинации и лечению детей с новой коронавирусной инфекцией COVID-19, вызванной SARS-CoV-2. В PubMed был проведен поиск статей, опубликованных до 15 января 2022 г., с использованием комбинаций ключевых слов: «COVID-19», «SARS-CoV-2», «дети», «педиатрия», «подростки», «младенцы» и «школа». Отобрано 78 статей на основе их актуальности для обсуждаемых тем. Кроме того, использовалась информация с 8 официальных сайтов общественного здравоохранения, добавлены 3 статьи о вакцинации детей от COVID-19. Всего в обзор включено 89 статей. Дети определялись как лица в возрасте ≤ 18 лет.

В наблюдениях, проведенных в разных странах, случаи у детей и подростков до 19 лет составляли менее 2% от всех лабораторно подтвержденных случаев заражения SARS-CoV-2 на ранних этапах пандемии, без существенной вариации по возрастным категориям [2, 3]. В отчете Китайского центра по контролю и профилактике заболеваний сообщалось о 72 314 лабораторно подтвержденных или подозреваемых (на основе истории контактов с забо-

левшими) симптоматических или бессимптомных случаях заражения SARS-CoV-2 детей в возрасте до 19 лет, что составило 2% от общего числа случаев заражения. В этом исследовании не выявлено различий по частоте инфицирования среди детей разных возрастных групп [3]. В Англии в период с 16 января по 3 мая 2020 г. дети составили 1,1% из 129 704 заразившихся вирусом SARS-CoV-2 [2]. По другую сторону Атлантики, в Онтарио, с января по декабрь 2020 г. доля детей с подтвержденными случаями COVID-19 составила 5,1%. При этом уровень инфицирования среди детей был значительно ниже (60,4 на 100 тыс. населения), чем среди взрослых (298,8 на 100 тыс. населения) [6]. В этом исследовании самый высокий уровень заболеваемости отмечался у детей в возрасте 15–19 лет (109,6 на 100 тыс.) по сравнению с младшими возрастными группами.

В процессе развития пандемии COVID-19 число инфицированных детей значительно увеличилось. По данным ВОЗ, случаи среди детей в возрасте до 18 лет составляют примерно 8,5% зарегистрированных случаев, причем у детей обычно определялась легкая форма заболевания [7]. Возможно, это связано с тем, что критерии тестирования на SARS-CoV-2 изменились по мере того, как в ходе пандемии менялись риски заражения, симптомы, связанные с COVID-19, возможности лабораторного тестирования и приоритетные группы населения. Временные тенденции зарегистрированной заболеваемости среди детей и подростков в возрасте 0–17 лет согласуются с тенденциями, наблюдаемыми среди взрослых. Что касается возрастных групп, то среди детей в возрасте до 18 лет с инфекцией SARS-CoV-2 отмечена тенденция к росту заболеваемости у подростков 14–17 лет (16,3%) по сравнению с младшими возрастными группами (8,7%) [8]. Основываясь на ретроспективных серологических исследованиях, можно предполагать, что зарегистрированное число лабораторно подтвержденных случаев инфекции SARS-CoV-2 у детей занижено ввиду высокой доли легких и бессимптомных случаев, в которых тестирование может не проводиться [5].

Дети представляют наибольшую эпидемиологическую опасность в течение первых 5 дней после появления симптомов, при этом тяжесть заболевания не коррелирует с повышенной вирусной нагрузкой [9]. Исследования, основанные на вирусологическом профилировании бессимптомных детей по сравнению с детьми с клиническими проявлениями, показали, пониженную вирусную нагрузку, а также более быстрый клиренс вируса без существенных возрастных различий [9]. Показано, что у взрослых наблюдается более высокая степень активации иммунной системы и продукции цитокинов. При этом отмечаются пониженные уровни выработки нейтрализующих антител против SARS-CoV-2 по сравнению с таковыми у детей и подростков. Эта разница

в иммунном ответе не коррелировала с уровнем вирусной нагрузки [5].

Исследования показывают, что дети не служат основным источником распространения вируса SARS-CoV-2. Характерная черта пандемии — преобладающее направление передачи вируса — от взрослого к ребенку, а не от ребенка к взрослому [10]. Только в 8% семей симптомы заболевания у ребенка появились раньше, чем у любого другого члена семьи. Наиболее часто источником инфекции был родитель (56% случаев), в то время как только в 4% случаев источником служил один из сиблингов ребенка [5].

Эпидемиологическое расследование показало, что передача SARS-CoV-2 в школах касается лишь меньшинства случаев COVID-19, особенно при применении мер инфекционного контроля. В Швеции школы и дошкольные учреждения оставались открытыми, при этом не сообщалось о высокой заболеваемости COVID-19 в тяжелой форме среди детей [11]. Проспективное когортное исследование, проведенное в Австралии, показало, что дети и учителя не внесли значительный вклад в передачу COVID-19 при посещении образовательных учреждений [12]. Установлено, что распространение инфекции в школах можно резко сократить при строгом соблюдении санитарных мер (частая очистка контактных поверхностей, регулярное и временное проветривание помещений, гигиена рук и использование лицевых масок внутри и вне классной комнаты, соблюдение физического расстояния между детьми и своевременная изоляция заболевших) [5]. Проспективное когортное исследование в Италии не подтвердило мнение о том, что открытие школ было движущей силой второй волны эпидемии SARS-CoV-2 в этой стране [13]. Краткий обзор 16 статей, включая модельное исследование, о закрытии школ и других методах социального дистанцирования в школах во время вспышек коронавируса показал, что закрытие школ влияет на уровень смертности гораздо в меньшей степени, чем другие меры социального дистанцирования [14]. Более того, закрытие школ оказывает крайне негативное влияние на физическое состояние детей и подростков, их социальное взаимодействие и благополучие и связано с психологическими проблемами, риском развития ожирения и экранной зависимости [5]. Эти данные подтверждают устоявшееся мнение о том, что риски, связанные с закрытием школ, не перевешиваются потенциальными выгодами. В целом данные различных исследований и то, что заболеваемость среди детей младшего возраста значительно ниже, позволяют предположить, что риск передачи SARS-CoV-2 среди детей, связанный с открытием детских садов и начальных школ, может быть еще ниже, чем в средних школах и университетах [8].

Почему у детей COVID-19 протекает в более легкой форме? Наблюдения с начала пандемии свидетель-

ствуют, что дети не только реже заражаются вирусом SARS-CoV-19, но и переносят инфекцию легче, чем взрослые [5, 15]. Летальность среди госпитализированных детей на ранней стадии пандемии оценивается ниже 1% по сравнению с 27% для всех возрастов [5]. Существует несколько параллельных теорий, призванных объяснить данный феномен. Во-первых, более легкое течение может быть связано с тем, что у детей реже встречаются сопутствующие заболевания, такие как артериальная гипертония, сахарный диабет и хронические заболевания легких, которые связаны с тяжелым течением инфекции. Другим объяснением служит то, что дети чаще болеют другими коронавирусами в осенне-зимний период и имеют более высокий уровень антител к ним, что может обеспечить перекрестную реактивность с другими вирусами [16]. Антитела, направленные против сезонных коронавирусов у детей и подростков, могут обеспечить некоторую защиту. Высказано также предположение, что высокие титры антител класса IgG против респираторно-синцитиального вируса и микоплазменной инфекции могут обеспечивать перекрестную защиту от инфекции SARS-CoV-2 у детей [17]. Частые вирусные инфекции в период детства и вакцинации живыми вакцинами могут вызвать состояние повышенной активации врожденной иммунной системы, что приводит к более эффективной защите от различных патогенов. Наконец, одновременное присутствие других вирусов в слизистой оболочке дыхательных путей детей может конкурировать с SARS-CoV-2 [5].

Известно, что вирус SARS-CoV-2 проникает в клетки, связываясь с рецептором ангиотензинпревращающего фермента-2 (ACE2). Предполагается, что дети менее чувствительны к COVID-19, потому что функциональная активность (например, связывающая способность), а также степень экспрессии ACE2 в назальном эпителии у детей ниже, чем у взрослых [16]. Показано, что дети обладают более эффективным и быстро формирующимся врожденным противовирусным иммунитетом и они могут иначе реагировать на патогены, чем взрослые. У здоровых детей до 4–5 лет уровень лимфоцитов и особенно НК-клеток выше, чем у здоровых взрослых. Моноциты и дендритные клетки менее активны и не запускают неадекватную иммунную реакцию с повреждением эндотелия, в то время как гены, связанные с активацией В-клеток, запускаются у детей раньше [15, 18]. Исследование, проведенное в Германии, показало, что около 60% серопозитивных детей продемонстрировали очень высокие уровни антител против N-белка и S-белка. При этом у 86% из них развивалась достаточная нейтрализующая активность независимо от возраста и пола; приблизительно у 30% ПЦР-позитивных детей сероконверсия не наблюдалась [19]. В США среди 1038 детей исследователи обнаружили уровень антител против SARS-CoV-2 в 8,5% случаев, при том что у 66% серо-

позитивных детей не было симптомов COVID-19 ни в анамнезе, ни на момент обследования. В целом серопозитивность у детей была намного выше, чем у взрослых в том же регионе в то же время [20].

Клинические проявления. У большинства детей, инфицированных вирусом SARS-CoV-2, заражение либо протекает бессимптомно (16–35%), либо сопровождается стертой клинической картиной [5, 16]. Важно отметить, что во всех приведенных исследованиях имеется недооценка истинной распространенности бессимптомной инфекции SARS-CoV-2, поскольку дети без симптомов гораздо реже обращаются за тестированием, чем дети с симптомами. Серологические исследования показывают, что 50% детей с положительным результатом на SARS-CoV-2 не сообщали о симптомах [21].

Лихорадка и кашель — наиболее распространенные признаки заболевания, которые встречаются в 48–65 и 35–56% случаев соответственно [22]. Симптоматика поражения верхних дыхательных путей и желудочно-кишечного тракта отмечаются у 25–50 и 30% пациентов соответственно. Другими симптомами, ассоциированными с течением коронавирусной инфекции, служат головная боль, астенический синдром, кожные сыпи папулезного характера, миалгии, тахикардия и разнообразные вегетативные нарушения. Аносмия/агевзия (изменение обоняния или вкуса) встречается у 1 из 7–8 детей в возрасте до 19 лет [5]. По сравнению с детьми в возрасте 6–13 лет у подростков чаще диагностировали гриппоподобные симптомы (61% против 39%), желудочно-кишечные симптомы (27% против 9%) и симптомы поражения обонятельного или вкусового анализаторов (42% против 9%). Кроме того, у подростков патологические симптомы сохраняются более длительное время (средняя продолжительность 7 дней против 4 дней у детей младше 14 лет).

Среди лабораторных показателей следует отметить повышение уровней С-реактивного белка (14–54%), лактатдегидрогеназы (12–50%) и D-димера (0–67%). Кроме того, у 50% пациентов с симптомами определяются повышение в 10–20 раз уровней интерлейкина-6 и антагониста рецептора интерлейкина-1 RA, а также фибриногена [23]. В общем анализе крови специфических изменений по сравнению с другими вирусными инфекциями, не выявлено [5]. При компьютерной томографии легких у 27–62% пациентов обнаруживались изменения по типу матового стекла.

Доля тяжелых и критических случаев у детей ниже, чем у взрослых, и составляет 10,6, 7,3, 4,2, 4,1 и 3% для возрастных групп <1 года, 1–5 лет, 6–10 лет, 11–15 лет и >15 лет соответственно [24]. Многие исследования показывают, что дети с определенными сопутствующими заболеваниями, такими как хронические респираторные заболевания вне обострения не относятся к группам риска. Напротив, дети с ожи-

рением, сахарным диабетом, серповидно-клеточной анемией или злокачественными новообразованиями, а также младенцы (младше 1 года) могут подвергаться повышенному риску тяжелого течения атипичной пневмонии на фоне инфекции SARS-CoV-2 [5, 15, 25]. Большинство детей с тяжелым и критическим течением COVID-19 имели одно или несколько сопутствующих заболеваний [25].

Установив, что большинство случаев у детей и молодых людей протекает бессимптомно или в легкой форме, исследования вскоре сосредоточились на редком исключении — тяжелой форме заболевания у детей, получившей название «**мультисистемный воспалительный синдром**» [5, 26]. К основным клиническим симптомам этого синдрома относится лихорадка, которая встречается в 100% случаев, не купируется в течение 1–2 нед или возобновляется после незначительного интервала нормализации температуры тела. Абдоминальный болевой синдром, сопровождающийся диареей и/или рвотой, встречается у большинства пациентов. Клиническая картина может имитировать вирусный гастроэнтерит, а в некоторых случаях — острую хирургическую патологию. Более чем у 50% пациентов наблюдаются полиморфная сыпь, двусторонний конъюнктивит, склерит, хейлит, лимфаденопатия. Не менее чем у 30% детей отмечаются признаки угнетения ЦНС: вялость, спутанное сознание, головная боль, судороги. Могут возникать загридинные боли, артериальная гипотензия, циркуляторный шок за счет вазодилатации. Респираторные нарушения наблюдаются в 30–50% случаев и также служат характерными проявлениями мультисистемного воспалительного синдрома. В 7–10% отмечается отечность кистей и стоп, артралгия или артрит, фарингит. Почти у 50% пациентов с мультисистемным воспалительным синдромом развивается дыхательная недостаточность, в том числе респираторный дистресс-синдром, требующие респираторной поддержки. Могут наблюдаться коронарит, перикардит, миокардит, вальвулит. В отдельных случаях данный синдром сопровождается аритмией, развитием острой сердечной недостаточности [25, 26]. Мультисистемный воспалительный синдром имеет сходство с некоторыми другими заболеваниями, присущими детскому возрасту, такими как болезнь Kawasaki, синдром токсического шока и вторичный гемофагоцитарный лимфогистиоцитоз/синдром активации макрофагов [26]. Патогенез мультисистемного воспалительного синдрома, связанного с COVID-19, включает постинфекционную иммунную дисрегуляцию с последующим формированием «цитокинового шторма». Лабораторные тесты показывают повышенные маркеры воспаления и положительный результат на инфекцию SARS-CoV-2.

Исследования позволили собрать когорту из 539 случаев мультисистемного воспалительного синдрома детей, которые затем сравнили

с 577 детьми с тяжелой формой COVID-19. Мульти-системный воспалительный синдром чаще встречался в возрастной группе 6–12 лет, сопровождался поражением сердечно-сосудистой системы и изменениями в лабораторных показателях в виде нейтрофильного лейкоцитоза, тромбоцитопении, высокого уровня С-реактивного белка. Госпитализация в отделение интенсивной терапии потребовалась 75% детей с мультисистемным воспалительным синдромом. Летальность среди госпитализированных детей составила 1,9% среди тех, у кого развился мульти-системный воспалительный синдром, против 1,4% среди детей с тяжелым COVID-19 [26, 27]. Неясно, почему у некоторых детей болезнь прогрессирует до тяжелой и летальной форм мультисистемного воспалительного синдрома, хотя у них имеются антитела против SARS-CoV-2. Предполагается, что мульти-системный воспалительный синдром может быть опосредован генетическим вариантом рецепторов HLA или Fcγ, обуславливающих механизм антителозависимого усиления COVID-19, что приводит к гипервоспалению, связанному с дисбалансом Т-хелперов 17 (Th17) и Т-регуляторных клеток (Treg) и сопровождающемуся повышенным уровнем IL-6, IL-10, IFNγ и IL-17A. В то же время снижается количество Treg-сигнальных молекул FoxP3 и TGF-β [28].

Средний интервал от появления симптомов COVID-19 до развития симптомов мультисистемного воспалительного синдрома составляет 25–30 дней [5, 21, 28]. Центр по контролю и профилактике заболеваний (CDC, США) выпустил рекомендации, в которых определены критерии синдрома [5, 25]:

- возраст <21 года с лихорадкой >38 °С длительностью более 1 сут, лабораторными признаками воспаления и клиническими признаками тяжелого заболевания, требующего госпитализации, с мульти-системным (≥2) поражением органов;

- положительный результат на SARS-CoV-2 (COVID-19) по данным ОТ-ПЦР (метод полимеразной цепной реакции с обратной транскрипцией), серологии или теста на антиген на момент поступления в стационар или в течение ближайших 4 нед до появления симптомов;

- отсутствие альтернативных вероятных диагнозов.

Диагностика мультисистемного воспалительного синдрома складывается из клинических критериев, дополненных данными лабораторных и инструментальных методов обследования, с привлечением детских неврологов, кардиологов, пульмонологов, реаниматологов. В общем анализе крови определяются нейтрофильный лейкоцитоз (78–85%) и умеренное снижение уровня тромбоцитов (около 50%). В биохимическом анализе выявляется повышение активности аспартат- и аланинаминотрансферазы, триглицеридов, гипоальбуминемия, нарастание уровня С-реактивного белка, прокальцитонина, ферритина,

интерлейкина-6. В коагулограмме характерны увеличение содержания фибриногена и уровня D-димера, свидетельствующие о развитии синдрома диссеминированного внутрисосудистого свертывания. При компьютерной томографии легких характерным симптомом является матовое снижение прозрачности легочной ткани с четко дифференцируемым рисунком сосудов и бронхов на этом фоне (симптом «матового стекла»). Снижение насыщения кислородом капиллярной крови менее 92% при повторных, адекватно проведенных измерениях свидетельствует о гипоксемии и требует кислородотерапии. При ультразвуковом исследовании брюшной полости могут быть выявлены гепатоспленомегалия, брыжеечная лимфаденопатия, асцит [5, 25].

У детей с тяжелым течением COVID-19 могут развиваться неврологические проявления (22%). Описаны отдельные случаи острого диссеминированного энцефаломиелита, острого поперечного миелита, миокардита, острой почечной и полиорганной недостаточности [28]. У некоторых детей с COVID-19 развились другие тяжелые состояния, такие как инвагинация кишечника или диабетический кетоацидоз. Случаи развития атипичной пневмонии (пневмопатии) и респираторного дистресс-синдрома у детей редки и составляют менее 5% среди всех госпитализированных пациентов [5].

Большинство детей со среднетяжелым и тяжелым течением инфекции выздоравливают, и нет данных об избыточной детской смертности. В исследованиях, включенных в обзор, летальность у детей, инфицированных вирусом SARS-CoV-2, составила от 0 до 0,69%, и только в одном исследовании летальность составила 2% [5, 11, 29]. В последнее исследование включены только госпитализированные дети с клиническими симптомами. В среднем летальность среди госпитализированных детей с COVID-19 не превышает 0,7% [5]. Однако следует отметить, что полный спектр последствий пандемии COVID-19 остается в значительной степени неизвестным.

Лечение. Хотя большинство инфекций SARS-CoV-2 у детей были либо бессимптомными, либо легкими, появление случайных госпитализаций, наличие особо уязвимых детей с факторами риска развития тяжелых форм COVID-19 и мульти-системного воспалительного синдрома побудили к исследованиям в области лечения. Тяжелая форма COVID-19 у детей была определена как «потребность в дополнительном кислороде без необходимости неинвазивной или инвазивной механической вентиляции или экстракорпоральной мембранной оксигенации». Ремдесивир в течение 5 дней был первым препаратом, предложенным для лечения детей, предпочтительно в рамках клинических испытаний, чтобы помочь лучше понять его эффективность в младших возрастных группах. Ремдесивир также был рекомендован для лечения детей,

находящихся в критическом состоянии, которым требовалась инвазивная или неинвазивная искусственная вентиляция легких или экстракорпоральная мембранная оксигенация. Гидроксихлорохин или лопинавир-ритонавир или другие ингибиторы протеазы не рекомендованы для лечения COVID-19 у детей, поскольку они не показали эффективности в клинических испытаниях у взрослых [30]. Кроме того, предпринимались попытки иммуномодуляции с использованием дексаметазона и других кортикостероидов, внутривенного иммуноглобулина, тоцилизумаба, анакинры и силтуксимаба [5, 27]. Предпринимались попытки лечения азитромицином и реконвалесцентной плазмой от доноров, перенесших COVID-19 [30].

Кислородную терапию назначают детям с гипоксией и насыщением капиллярной крови кислородом <92% с использованием высокопоточной назальной канюли, или аппарата, обеспечивающего высокое позитивное давление вдоха (CPAP). В критических ситуациях применяется искусственная вентиляция легких с использованием низких дыхательных объемов (5–6 см³/кг), высокого положительного давления на выдохе, адекватной седации в положении «лежа на животе» [30]. Лечение острой дыхательной недостаточности у детей требует индивидуального подхода, так как рекомендации по управлению вентиляцией легких на ранней стадии пандемии основаны на опыте лечения детей с острым респираторным дистресс-синдромом, не связанном с COVID-19.

В ноябре 2020 г. Управление по санитарному надзору за качеством пищевых продуктов и лекарственных препаратов США (FDA) выдало разрешения на использование в чрезвычайных ситуациях двух новых вируснейтрализующих моноклональных антител — бамланивимаба и REGN-COV2 (казиривимаб плюс имдевимаб). Эти препараты разрешены для лечения COVID-19 легкой и средней степени тяжести у подростков и взрослых в группах высокого риска. В дальнейшем на основании рекомендаций группы экспертов из 29 учреждений Северной Америки предложено отказаться от стандартного назначения терапии моноклональными антителами в связи с тем, что не получено убедительных доказательств их безопасности и эффективности при лечении COVID-19 у детей или подростков [31].

Терапия у амбулаторных пациентов, инфицированных вирусом SARS-CoV-2, не отличается от таковой при острой вирусной инфекции другого генеза.

Вакцинация. Показано, что у детей с онкологическими заболеваниями следует ожидать тяжелого или критического эпизода инфекции примерно у 20% инфицированных. В исследовании ретроспективно оценивались безопасность и эффективность мРНК-вакцины BNT162b2 против COVID-19 у 23 подростков с солидными опухолями в возрасте 16 лет и старше, которые находились на лечении

или в течение 6 мес после лечения. Дети получили две инъекции вакцины с интервалом 3 нед. У 5 пациентов не отмечено побочных эффектов после первой инъекции и у 4 — после второй инъекции. Основными симптомами местной реактивности были умеренная боль в месте инъекции и утомляемость. Из 10 пациентов у 7 сформировались антитела после первой инъекции вакцины, а у 90% пациентов имелась положительная серологическая картина через 1 мес после второй инъекции. Кроме того, у всех пациентов с сероконверсией был положительный тест на нейтрализацию COVID-19, и ни у одного пациента не развился COVID-19 [32]. Предварительные результаты клинических испытаний вакцин против COVID-19 в детской популяции показывают очень хорошую эффективность и переносимость. В ряде стран, включая Российскую Федерацию, рекомендуется вакцинация против COVID-19 по эпидемическим показаниям и с информированного согласия родителей (опекунов) лицам в возрасте 12 лет и старше. При этом предпочтение отдается мРНК-содержащим вакцинам, которые не несут потенциального риска вирус-индуцированного мутагенеза [33]. Вакцинация детей и подростков рекомендуется для их защиты от COVID-19, но в основном для того, чтобы способствовать достижению коллективного иммунитета во всех возрастных группах [33]. Однако в настоящее время отсутствуют убедительные данные о длительности иммунного ответа, уровне необходимого защитного титра антител, а также об отдаленных побочных эффектах вакцинации в связи с недостаточным сроком наблюдения и неопределенностью критериев иммунного ответа.

Влияние варианта вируса SARS-CoV-2 B.1.1.529, Омикрон на эпидемическую ситуацию в мире. Появление нового варианта вируса SARS-CoV-2 (B.1.1.529, Омикрон), впервые выделенного 9 ноября 2021 г., вызвало серьезную озабоченность медицинского сообщества, поскольку из почти 50 новых мутаций в его геноме около 30 локализируются в области белка вирусного шипа (S) [34]. Характер заражения, более высокая трансмиссивность и отсутствие перекрестного иммунитета с ранее описанными штаммами привело к тому, что Омикрон распространился по всему миру быстро — в течение нескольких недель. На штамм Омикрон SARS-CoV-2 к 15 января 2022 г. приходилось 99,5% секвенированных образцов в США [5, 34].

В периоды с преобладанием Дельты (1 июля — 18 декабря 2021 г.) и Омикрона (19 декабря 2021 г. — 22 января 2022 г.) показатели еженедельных госпитализаций, связанных с COVID-19, на 100 тыс. детей и подростков достигли пика в течение недель, закончившихся 11 сентября 2021 г. и 8 января 2022 г. соответственно. Пик заболеваемости, вызванной вариантом Омикрон, составил 7,1 на 100 тыс. детей 0–17 лет и в 4 раза превышал пик заболеваемости при вари-

анте Дельта (1,8 на 100 тыс.). Наибольшее увеличение наблюдалось среди детей в возрасте 0–4 лет [35].

Пиковые еженедельные показатели госпитализаций, связанные с COVID-19, среди 1475 детей в возрасте 5–11 лет выше в ранний период преобладания Омикрона (19 декабря 2021 г. — 28 февраля 2022 г.), чем в период преобладания варианта Дельта. Среди 397 детей, госпитализированных в период преобладания Омикрона, 87% не были вакцинированы, 70% имели сопутствующие заболевания, а 19% госпитализированы в отделения интенсивной терапии. Совокупный уровень госпитализаций в период преобладания Омикрона был в 2,1 раза выше среди непривитых детей (19,1 на 100 тыс. населения), чем среди привитых детей (9,2 на 100 тыс. населения) [36].

T. Nyberg и соавт. [37] сообщили, что риск госпитализации и смерти на фоне варианта Омикрон был значительно ниже, чем для варианта вируса Дельта, не только у взрослых, но и у детей и подростков, за исключением детей младше 10 лет. С данными коллег из Великобритании перекликаются результаты исследований, проведенных по другую сторону Атлантики. Согласно отчету Центра контроля за инфекционными заболеваниями (CDC, США) на фоне Омикрона в 5 раз увеличилась частота госпитализации детей младше 5 лет в педиатрические отделения интенсивной терапии. Для младенцев младше 6 мес частота госпитализаций была примерно в 6 раз выше во время циркуляции варианта Дельта [35]. Полные клинические данные доступны для 97% (2562 из 2637) госпитализированных младенцев и детей в возрасте 0–4 лет, в том числе 99% (1200 из 1209), 94% (790 из 841) и 97% (572 из 587) госпитализированных в додельта-, дельта- и омикронный периоды соответственно. Хотя в разные периоды наблюдались некоторые различия, у 87% пациентов при поступлении зарегистрированы симптомы, связанные с COVID-19. У 37% госпитализированных в связи с симптомами коронавирусной инфекции младенцев и детей имелось одно или несколько сопутствующих заболеваний и факторов риска. Важно отметить, что среди 62% (1582 из 2562) младенцев и детей, прошедших тестирование на дополнительные вирусные патогены, доля госпитализированных с коинфекцией респираторно-синцитиальным вирусом была значительно выше в период варианта Дельта, чем при преобладании варианта Омикрон (20% против 7%; $p < 0,001$ соответственно). По сравнению с преобладанием варианта Дельта продолжительность пребывания в стационаре при преобладании Омикрона была короче (2 дня против 1,5 дня; $p = 0,002$), а доля госпитализированных детей 0–4 лет, нуждающихся в госпитализации в отделение интенсивной терапии, ниже (27% против 21%; $p = 0,02$) [35].

Во время преобладания варианта Омикрон 44% госпитализированных детей (в связи с положительным тестом на SARS-CoV-2) в возрасте 0–4 лет были

младше 6 мес, что аналогично пропорциям в периоды преобладания Дельты (43%) и на этапе развития пандемии до Дельты (46%). Среди 252 госпитализированных младенцев в возрасте до 6 мес 146 (58%) были младше 2 мес, а у 30 (21%) из них диагноз COVID-19 был поставлен в первую неделю жизни. Клинические симптомы вирусной инфекции при поступлении у детей младше 6 мес наблюдались реже, чем у детей в возрасте 6–23 мес или 2–4 лет (82, 92 и 89% соответственно). Продолжительность пребывания в отделении интенсивной терапии и потребность в респираторной поддержке существенно не различались в зависимости от возрастной группы [35].

Повышенный риск госпитализации детей и подростков в период преобладания варианта Омикрон по сравнению с предыдущими периодами пандемии показан в исследовании датских ученых. Общий риск госпитализации в период Омикрона для лиц в возрасте 0–19 лет составил 1,59 (95% доверительный интервал — ДИ 1,09–2,32) по сравнению с Дельта-вариантом в той же возрастной группе. При разбивке по возрастам на группы 0–2 года, 3–11 лет, 12–15 лет и 16–19 лет отмечено превышение риска для варианта вируса Омикрон во всех возрастных группах, кроме детей в возрасте 3–11 лет: 1,18 (95% ДИ 0,59–2,33), 0,90 (95% ДИ 0,36–2,23), 2,48 (95% ДИ 0,98–2,33) и 1,26 (95% ДИ 0,62–2,53) соответственно [38]. Однако суммарно риск госпитализации у 188 980 человек в возрасте от 0 до 90 лет и старше в случае варианта Омикрон был ниже, чем при варианте Дельта.

Текущее согласованное мнение в отношении методов лечения детей и младенцев, пораженных COVID-19, заключается в том, что в большинстве случаев требуется только поддерживающая терапия. Специфическое фармакологическое лечение зарезервировано для более тяжелых случаев и при развитии мультисистемного воспалительного синдрома [5, 39].

Влияние COVID-19 на оказание помощи детям с онкологическими заболеваниями. За последние 30 лет достигнуты значительные успехи в области терапии злокачественных новообразований у детей. За последнее десятилетие детская смертность от злокачественных новообразований продолжает снижаться примерно на 1–3% в год в зависимости от социальноэкономического уровня анализируемых стран [40]. Однако онкологические и онкогематологические заболевания в возрасте 0–17 лет по-прежнему уверенно входят в число пяти основных причин детской смертности в странах с высоким и средним уровнями доходов [40]. Оценка влияния пандемии COVID-19 на результаты лечения детей со злокачественными новообразованиями представляется крайне важной, по меньшей мере с двух позиций. Во-первых, в связи с тем, что к одним из основных последствий лечения рака относится иммуносупрессия, которая сопро-

вождается повышенным риском развития инфекций, в том числе вирусных. У детей, получающих иммуносупрессивную химиотерапию, наблюдаются как качественные, так и количественные нарушения функции Т-клеток и уровней иммуноглобулинов, которые сохраняются в течение нескольких месяцев после завершения терапии [41]. Поскольку детям с онкологическими заболеваниями требуется непрерывная химиотерапия, возникает дилемма: прерывать ли терапию или продолжать лечение в полном объеме, тем самым, возможно, увеличивая риск развития осложнений, связанных с инфекцией SARS-CoV-2. Во-вторых, детская онкологическая помощь в значительной степени зависит от быстрой оценки рисков и диагностики, наличия и доступности высокоспециализированной помощи, своевременной и скоординированной терапии и доступа к поддерживающей терапии. Частично логистические связи были нарушены во время пандемии, особенно в странах со средним и низким уровнями дохода [41]. При анализе влияния COVID-19 на онкологическую помощь детям следует учитывать, что в странах со средним и низким уровнями доходов существуют проблемы с доступом к качественной педиатрической помощи по сравнению со странами с высоким уровнем дохода, а пандемия только усугубила это неравенство [41].

По разным оценкам, в отличие от взрослых больных раком, COVID-19 протекает у детей со злокачественными новообразованиями в более легкой форме [41]. В большой выборке детей с онкологическими заболеваниями, инфицированных SARS-CoV-2, обобщенной в Глобальном регистре COVID-19 при детском раке (GRCCC), смертность от коронавирусной инфекции составила около 4%, что значительно ниже 13% смертности, зарегистрированной в аналогичном реестре для взрослых больных раком [42].

Влияние COVID-19 на результаты лечения и оказание помощи детям со злокачественными новообразованиями в странах с высоким уровнем дохода. На первом году развития пандемии из 46 детей со злокачественными новообразованиями и коинфицировании SARS-CoV-2 в 51% случаев наблюдались симптомы легкой респираторной инфекции, а 26% пациентов имели бессимптомное течение инфекции. В 23% случаев отмечалось среднетяжелое и тяжелое течение коронавирусной инфекции, потребовавшее госпитализации в отделение интенсивной терапии в 8% случаев. В метаанализе, опубликованном в январе 2021 г. E. Dorantes-Acosta и соавт. [43], обнаружили, что общая летальность среди детских онкологических пациентов ($n=191$) из Западной Европы и Америки на фоне COVID-19 составила 0,6%.

В апреле 2022 г. опубликован анализ данных 1518 онкологических пациентов в возрасте 0–17 лет, инфицированных вирусом SARS-CoV-2. У 928/1470

(63,7%) пациентов диагностирован гемобластоз (лейкоз или лимфома) и у 542 (36,3%) — солидная опухоль [41]. В 33,7% случаев у пациентов отмечалось бессимптомное течение коронавирусной инфекции. У 36,1% пациентов первичными проявлениями были лихорадка, у 26,6% отмечались симптомы вирусного поражения верхних дыхательных путей [41]. Из 1518 анализированных пациентов, которые инфицированы SARS-CoV-2, 28 умерли от осложнений, связанных с COVID-19 (летальность 1,8%). В большинстве случаев это пациенты с рефрактерным течением опухолевого процесса, диссеминированной формой злокачественных новообразований и с тяжелыми сопутствующими заболеваниями или осложнениями проведенной терапии. В другом исследовании авторы отмечают, что из 917 детей со злокачественными новообразованиями и COVID-19 10,9% нуждались в той или иной респираторной поддержке, 9,2% — в госпитализации в связи с тяжестью состояния. Смертность составила 1,6%. Наличие сопутствующих заболеваний, таких как ожирение, артериальная гипертензия и астма, ассоциировалось с повышенным риском госпитализации (относительный риск 1,3; 95% ДИ 1,1–1,6) и госпитализации в отделение интенсивной терапии (относительный риск 2,3, 9% ДИ 1,5–3,6) [44].

Влияние COVID-19 на результаты лечения и оказание помощи детям со злокачественными новообразованиями в странах с низким и средним уровнем дохода. При изучении данных 837 онкологических пациентов (лейкоз или лимфома 61,8%, солидная опухоль 38,1%) в возрасте 0–17 лет, инфицированных вирусом SARS-CoV-2, бессимптомное течение обнаружено у 22% [41]. В 51,4% случаев у пациентов отмечалась лихорадка, в 23,6% кашель и в 11,7% симптомы вирусного поражения верхних дыхательных путей. Из 837 пациентов 70 умерли от осложнений, связанных с COVID-19 (летальность 8%) [41]. При этом 7 из 70 умерших пациентов зарегистрированы в мексиканском ретроспективном исследовании детей с острым лейкозом (летальность 46,7%, 7/15 пациентов). Риск смерти у детей с острым лейкозом и COVID-19 коррелировал с повышенным уровнем ферментов печени, развитием респираторного дистресс-синдрома и проведением искусственной вентиляции легких [45]. В кооперированном исследовании из Бразилии сообщается о 22 летальных исходах на фоне COVID-19 у 179 (12%) детей с онкопатологией. Тип диагноза (лейкоз/лимфома), тяжесть течения основного заболевания и распространенность процесса при постановке диагноза оказывали достоверное влияние на риск развития летального исхода ($p<0,001$) [46].

Влияние COVID-19 на организацию детской онкологической помощи. В настоящее время не существует точных данных относительно того, как COVID-19 повлиял на задержку диагностики злокачествен-

ных новообразований вообще и в детской онкологии в частности. Однако предварительные данные свидетельствуют, что эти имеющиеся задержки связаны с повышенным страхом заражения COVID-19 в системе здравоохранения, блокировками перемещения между странами и регионами, ограничением доступа в медицинские центры, а также частичным перепрофилированием больниц под пациентов с COVID-19. Детям, больным раком, лечение в ряде случаев отложено, прервано или изменено в связи с инфицированием SARS-CoV-2 и/или ограничительными мерами, введенными для минимизации смертности и заболеваемости COVID-19 [47–49]. Сообщалось о средней задержке начала терапии в группе из 326 индийских пациентов с ретинобластомой на $45,8 \pm 24,3$ нед [50]. Около 60% специализированных детских онкологических центров в франкоязычных странах Африки сократили свою деятельность из-за нехватки персонала и отложенных консультаций по эпидемиологическому надзору [51]. В исследовании, включающем данные по 20 странам Латинской Америки, на ранних этапах пандемии был отмечен перенос на неопределенный срок контрольных консультаций у детей со злокачественными новообразованиями (89%), онкологических операций (45%), изменение графиков лучевой терапии (33%) и амбулаторных консультаций (26%) [52]. Нехватку предметов медицинского назначения, препаратов крови, средств индивидуальной защиты отметили 79% участников исследования. Данная проблема чаще встречалась в странах с расходами на здравоохранение менее 7% ВВП, высокими показателями заболеваемости COVID-19 и с более строгими ограничениями, наложенными в период пандемии [53]. Особенно последнее актуально для стран с низким уровнем дохода, испытывающим дефицит медицинских кадров и ресурсов и вне периода пандемии [41, 54].

Анализируя предварительные данные, можно констатировать, что пандемия COVID-19 оказала негативное влияние на состояние детской онко-

логической помощи в странах со средним и низким уровнем дохода, имевших дефицит ресурсов здравоохранения и до 2020 г., и практически не повлияла на состояние детской онкологии в экономически развитых странах. По сравнению с пациентами в странах с высоким уровнем дохода у детей, больных злокачественными новообразованиями, в странах со средним и низким уровнями дохода риск смерти через 30 и 90 дней после постановки первичного диагноза злокачественного новообразования во время пандемии COVID-19 был выше в 12,1 и 7,9 раза соответственно [54].

Заключение

Исследования по характеристике инфекции COVID-19 у детей и молодежи развивались очень быстро в течение 2020 и 2021 гг. Ранние исследования сосредоточены на понимании симптомов и распространении SARS-CoV-2 среди учащихся дошкольных и школьных учреждений и их роли в эпидемическом процессе. По мере накопления информации о вирусной нагрузке у детей и подростков, их роли в передаче вируса внутри семьи и в организованных коллективах оптимизированы подходы к диагностике и тестированию в этой возрастной группе. Учитывая, что у несовершеннолетних симптомы были более легкими, чем у взрослых, предложено несколько гипотез для объяснения этого наблюдения, но споры все еще продолжаются. Эффективность лечения с использованием различных противовирусных, иммуномодулирующих или поддерживающих методов лечения, включая вспомогательную вентиляцию легких и экстракорпоральную мембранную оксигенацию, была протестирована на пациентах, госпитализированных в стационар, и разработаны рекомендации по лечению. В настоящее время глобальные исследовательские усилия сосредоточены на защите уязвимых контингентов, включая детей, особенно после того, как первые вакцины лицензированы для взрослого населения.

ЛИТЕРАТУРА (REFERENCES)

1. Team E.E. Note from the editors: World Health Organization declares novel coronavirus (2019-nCoV) sixth public health emergency of international concern. *Euro Surveill* 2020; 25(5): 200131e. DOI: 10.2807/1560-7917.ES.2020.25.5.200131e
2. Ladhani S.N., Amin-Chowdhury Z., Davies H.G., Aiano F., Hayden I., Lacy J. et al. COVID-19 in children: analysis of the first pandemic peak in England. *Arch Dis Child* 2020; 105: 1180–1185. DOI: 10.1136/archdischild-2020-320042
3. Wu Z., McGoogan J.M. Characteristics of and important lessons from the coronavirus disease 2019 (COVID-19) outbreak in China: summary of a report of 72 314 cases from the Chinese Center for Disease Control and Prevention. *JAMA* 2020; 323: 1239–1242. DOI: 10.1001/jama.2020.2648
4. Bi Q., Wu Y., Mei S., Ye C., Zou X., Zhang Z. et al. Epidemiology and transmission of COVID-19 in 391 cases and 1286 of their close contacts in Shenzhen, China: a retrospective cohort study. *Lancet Infect Dis* 2020; 20: 911–919. DOI: 10.1016/S1473-3099(20)30287-5
5. Nikolopoulou G.B., Maltezou H.C. COVID-19 in Children: Where do we stand? *Arch Med Res* 2022; 53(1): 1–8. DOI: 10.1016/j.arcmed.2021.07.002
6. Public Health Ontario. January 15, 2020. COVID-19 infection in children. <https://www.publichealthontario.ca/-/media/documents/ncov/epi/2020/05/covid-19-epi-infection-children.pdf?la=en> / Ссылка активна на 18.10.2022.
7. World Health Organization. Coronavirus disease (COVID-19): Schools 2020. Available at: <https://www.who.int/news-room/q-a-detail/coronavirus-disease-covid-19-schools> / Ссылка активна на 18.10.2022.
8. Leidman E., Duca L.M., Omura J.D., Proia K., Stephens J.W., Sauber-Schatz E.K. COVID-19 trends among persons aged 0–24 years—United States, March 1–December 12, 2020.

- Morb Mortal Wkly Rep* 2021; 70: 88–94. DOI: 10.15585/mmwr.mm7003e1
9. *Yonker L.M., Boucau J., Regan J., Choudhary M.C., Burns M.D., Young N. et al.* Virologic Features of Severe Acute Respiratory Syndrome Coronavirus 2 Infection in Children. *J Infect Dis* 2021; 224(11): 1821–1829. DOI: 10.1093/infdis/jiab509
 10. *Maltezou H.C., Vorou R., Papadima K., Kossyvakis A., Spanakis N., Gioula G. et al.* Transmission dynamics of SARS-CoV-2 within families with children in Greece: A study of 23 clusters. *J Med Virol* 2021; 93 :1414–1420. DOI: 10.1002/jmv.26394
 11. *Ludvigsson J.F., Engerström L., Nordenhäll C., Larsson E.* Open schools, COVID-19, and child and teacher morbidity in Sweden. *New Engl J Med* 2021; 384(7): 669–671. DOI: 10.1056/NEJMc2026670
 12. *Macartney K., Quinn H.E., Pillsbury A.J., Koirala A., Deng L., Winkler N. et al.* Transmission of SARS-CoV-2 in Australian educational settings: a prospective cohort study. *Lancet Child Adolesc Health* 2020; 4: 807–816. DOI: 10.1016/S2352–4642(20)30251–0
 13. *Gandini S., Rainisio M., Iannuzzo M.L., Bellerba F., Cecconi F., Scorrano L.* No evidence of association between schools and SARS-CoV-2 second wave in Italy. medRxiv. DOI: 10.1101/2020.12.16.20248134 <https://www.medrxiv.org/content/10.1101/2020.12.16.20248134v1> / Ссылка активна на 18.10.2022.
 14. *Viner R.M., Russell S.J., Croker H., Packer J., Ward J., Stansfield C. et al.* School closure and management practices during coronavirus outbreaks including COVID-19: a rapid systematic review. *Lancet Child Adolesc Health* 2020; 4: 397–404. DOI: 10.1016/S2352–4642(20)30095-X
 15. *Zimmermann P., Curtis N.* Why is COVID-19 less severe in children? A review of the proposed mechanisms underlying the age-related difference in severity of SARS-CoV-2 infections. *Arch Dis Child* 2020; archdischild-2020–320338 DOI: 10.1136/archdischild-2020–320338
 16. *Felsenstein S., Hedrich C.M.* SARS-CoV-2 infections in children and young people. *Clin Immunol* 2020; 220: 108588. DOI: 10.1016/j.clim.2020.108588
 17. *Sinaei R., Pezeshki S., Parvaresh S., Sinaei R.* Why COVID-19 is less frequent and severe in children: a narrative review. *World J Pediatr* 2021; 17: 10–20. DOI: 10.1007/s12519–020–00392-y
 18. *Vono M., Huttner A., Lemeille S., Martínez-Murillo P., Meyer B., Baggio S. et al.* Robust innate responses to SARS-CoV-2 in children resolve faster than in adults without compromising adaptive immunity. *Cell Rep* 2021; 37: 109773. DOI: 10.1016/j.celrep.2021.109773
 19. *Laub O., Leipold G., Toncheva A.A., Peterhoff D., Einhauser S., Neckermann P. et al.* Corona Virus Antibodies in Children from Bavaria (CoKiBa) Study Group. Symptoms, SARS-CoV-2 Antibodies, and Neutralization Capacity in a Cross Sectional-Population of German Children. *Front Pediatr* 2021; 9: 678937. DOI: 10.3389/fped.2021.678937
 20. *Wurzel D., McMinn A., Hoq M., Blyth C.C., Burgner D., Tosif S. et al.* Prospective characterisation of SARS-CoV-2 infections among children presenting to tertiary paediatric hospitals across Australia in 2020: a national cohort study. *BMJ Open* 2021; 11: e054510. DOI: 10.1136/bmjopen-2021–054510
 21. *Hobbs C.V., Drobeniuc J., Kittle T., Williams J., Byers P., Satheshkumar P.S. et al.* Estimated SARS-CoV-2 seroprevalence among persons aged < 18 years—Mississippi, May–September 2020. *Morb Mortal Wkly Rep* 2021; 70: 312–315. DOI: 10.15585/mmwr.mm7009a4
 22. *Shah K., Upadhyaya M., Kandre Y., Pandya A., Saraf V., Saxena D. et al.* Epidemiological, clinical and biomarker profile of pediatric patients infected with COVID-19. *QJM* 2021; 114: 476–495. DOI: 10.1093/qjmed/hcab206
 23. *Fouriki A., Fougère Y., De Camaret C., Blanchard Rohner G., Grazioli S., Wagner N. et al.* Case report: case series of children with multisystem inflammatory syndrome following SARS-CoV-2 infection in Switzerland. *Front Pediatr* 2021; 8: 594127. DOI: 10.3389/fped.2020.594127
 24. *Lu X., Xiang Y., Du H., Wing-Kin Wong G.* SARS-CoV-2 infection in children — Understanding the immune responses and controlling the pandemic. *Pediatr Allergy Immunol* 2020; 31: 449–453. DOI: 10.1111/pai.13267
 25. *Rothan H.A., Byrareddy S.N.* The potential threat of multisystem inflammatory syndrome in children during the COVID-19 pandemic. *Pediatr Allergy Immunol* 2021; 32: 17–22. DOI: 10.1111/pai.13361
 26. *Feldstein L.R., Tenforde M.W., Friedman K.G., Newhams M., Rose E.B., Dapul H. et al.* Characteristics and outcomes of US children and adolescents with Multisystem Inflammatory Syndrome in children (MIS-C) compared with severe acute COVID-19. *JAMA* 2021; 325: 1074–1087
 27. *Chen M.R., Kuo H.C., Lee Y.J., Chi H., Li S.C., Lee H.C. et al.* Phenotype, susceptibility, autoimmunity, and immunotherapy between Kawasaki disease and coronavirus disease-19 associated multisystem inflammatory syndrome in children. *Front Immunol* 2021; 12: 632890. DOI: 10.3389/fimmu.2021.632890
 28. *LaRovere K.L., Riggs B.J., Poussaint T.Y., Young C.C., Newhams M.M., Maamari M. et al.* Neurologic involvement in children and adolescents hospitalized in the United States for COVID-19 or Multisystem Inflammatory Syndrome. *JAMA Neurol* 2021; 78: 536–547. DOI: 10.1001/jamaneurol.2021.0504
 29. *Zachariah P., Johnson C.L., Halabi K.C., Ahn D., Sen A.I., Fischer A. et al.* Epidemiology, clinical features, and disease severity in patients with coronavirus disease 2019 (COVID-19) in a children’s hospital in New York City, New York. *JAMA Pediatr* 2020; 174(10): e202430. DOI: 10.1001/jamapediatrics.2020.2430
 30. *Chiotos K., Hayes M., Kimberlin D.W., Jones S.B., James S.H., Pinninti S.G. et al.* Multicenter interim guidance on use of antivirals for children with coronavirus disease 2019/severe acute respiratory syndrome coronavirus 2. *J Pediatric Infect Dis Soc* 2021; 10: 34–48. DOI: 10.1093/jpids/piaa115
 31. *Wolf J., Abzug M.J., Wattier R.L., Sue P.K., Vora S.B., Zachariah P. et al.* Initial guidance on use of monoclonal antibody therapy for treatment of coronavirus disease 2019 in children and adolescents. *J Pediatric Infect Dis Soc* 2021; 10: 629–634. DOI: 10.1093/jpids/piaa175
 32. *Revon-Riviere G., Ninove L., Min V., Rome A., Coze C., Verschuur A. et al.* The BNT162b2 mRNA COVID-19 vaccine in adolescents and young adults with cancer: A monocentric experience. *Eur J Cancer* 2021; 154: 30–34. DOI: 10.1016/j.ejca.2021.06.002
 33. *Callaway E.* COVID vaccines and kids: five questions as trials begin. *Nature* 2021; 592: 670–671. DOI: 10.1038/d41586–021–01061–4
 34. *Khandia R., Singhal S., Alqahtani T., Kamal M.A., El-Shall N.A., Nainu F. et al.* Emergence of SARS-CoV-2 Omicron (B.1.1.529) variant, salient features, high global health concerns and strategies to counter it amid ongoing COVID-19 pandemic. *Environ Res* 2022; 209: 112816. DOI: 10.1016/j.envres.2022.112816
 35. *Marks K.J., Whitaker M., Anglin O., Milucky J., Patel K., Pham H. et al.* COVID-NET surveillance team. Hospitalizations of children and adolescents with laboratory-confirmed COVID-19 — COVID-NET, 14 States, July 2021–January 2022. *MMWR Morb Mortal Wkly Rep* 2022; 71(7): 271–278. DOI: 10.15585/mmwr.mm7107e4
 36. *Shi D.S., Whitaker M., Marks K.J., Anglin O., Milucky J., Patel K. et al.* COVID-NET Surveillance Team. Hospitalizations of children aged 5–11 years with laboratory-confirmed COVID-19 — COVID-NET, 14 States, March 2020–Feb-

- ruary 2022. *MMWR Morb Mortal Wkly Rep* 2022; 71(16): 574–581. DOI: 10.15585/mmwr.mm7116e1
37. Nyberg T., Ferguson N.M., Nash S.G., Webster H.H., Flaxman S., Andrews N. et al. Comparative analysis of the risks of hospitalisation and death associated with SARSCoV-2 Omicron (B.1.1.529) and Delta (B.1.617.2) variants in England: a cohort study. *Lancet* 2022; 399(10332): 1303–1312. DOI: 10.1016/S0140–6736(22)00462–7
 38. Bager P., Wohlfahrt J., Bhatt S., Stegger M., Legarth R., Møller C.H. et al. Omicron-Delta study group. Risk of hospitalisation associated with infection SARS-CoV-2 omicron variant versus delta variant in Denmark: an observational cohort study. *Lancet Infect Dis* 2022; S1473–3099(22)00154–2. DOI: 10.1016/S1473–3099(22)00154–2
 39. Malcangi G., Inchingolo A.D., Inchingolo A.M., Piras F., Settanni V., Garofoli G. et al. COVID-19 infection in children and infants: current status on therapies and vaccines. *Children (Basel)* 2022; 9(2): 249. DOI: 10.3390/children9020249
 40. Goldstick J.E., Cunningham R., Carter P. Current causes of death in children and adolescents in the United States. *N Engl J Med* 2022; 386: 1955–1956. DOI: 10.1056/NEJMc2201761
 41. Majeed A., Wright T., Guo B., Arora R.S., Lam C.G., Martiniuk A.L. The global impact of COVID-19 on childhood cancer outcomes and care delivery — A systematic review. *Front Oncol* 2022; 12: 869752. DOI: 10.3389/fonc.2022.869752
 42. Mukkada S., Bhakta N., Chantada G.L., Chen Y., Vedaraju Y., Faughnan L. et al. Global characteristics and outcomes of SARS-CoV-2 infection in children and adolescents with cancer (GRCCC): A cohort study. *Lancet Oncol* 2021; 22: 1416–1426. DOI: 10.1016/S1470–2045(21)00454–X
 43. Dorantes-Acosta E., Ávila-Montiel D., Klünder-Klünder M., Juárez-Villegas L., Márquez-González H. Survival and complications in pediatric patients with cancer and COVID-19: A meta-analysis. *Front Oncol* 2021; 10: 608282. DOI: 10.3389/fonc.2020.608282
 44. Johnston E.E., Martínez I., Davis E.S., Caudill C., Richman J., Brackett J. et al. SARS-CoV-2 in childhood cancer in 2020: A disease of disparities. *J Clin Oncol* 2021; 39: 3778–3788. DOI: 10.1200/JCO.21.00702
 45. Sánchez-Jara B., Torres-Jiménez A.R., Del Campo-Martínez M., Ortiz-Torres M.G., García-Soto A., del Loza-Santiquillo P.R. et al. Clinical characteristics and evolution of pediatric patients with acute leukemia and SARS-COV2 virus infection in a third level hospital in Mexico. *Pediatr Hematol Oncol J* 2021; 6: 42–48. DOI: 10.1016/j.phoj.2020.11.001
 46. Corso M.C.M., Soares V.J., Amorim A.M.P., Cipolotti R., Magalhães I.M.Q., Lins M.M. et al. SARS-CoV-2 in children with cancer in Brazil: results of a Multicenter National Registry. *Pediatr Blood Cancer* 2021; 68: e29223. DOI: 10.1002/pbc.29223
 47. Chiaravalli S., Ferrari A., Sironi G., Gattuso G., Bergamaschi L., Puma N. et al. A collateral effect of the COVID-19 pandemic: delayed diagnosis in pediatric solid tumors. *Pediatr Blood Cancer* 2020; 67: e28640. DOI: 10.1002/pbc.28640
 48. Carai A., Locatelli F., Mastronuzzi A. Delayed referral of pediatric brain tumors during COVID-19 pandemic. *Neuro Oncol* 2020; 22: 1884–1886. DOI: 10.1093/neuonc/noaa159
 49. Molica M., Mazzone C., Cordone I., Pasquale A., Niscola P., de Fabritiis P. SARS-CoV-2 infection anxieties and general population restrictions delay diagnosis and treatment of acute haematological malignancies. *Br J Haematol* 2020; 190: e5–8. DOI: 10.1111/bjh.16785
 50. Bansal R., Aishwarya A., Rao R., Christy M.C., Sen M., Regani H. et al. Impact of COVID-19 Nationwide lockdown on retinoblastoma treatment and outcome: A study of 476 eyes of 326 children. *Indian J Ophthalmol* 2021; 69: 2617–2624. DOI: 10.4103/ijo.IJO_2243_21
 51. Traoré F., Couitchere L., Michon J., Hessissen L. Patient management in pediatric oncology during the COVID-19 pandemic: report from francophone Africa. *Pediatr Blood Cancer* 2021; 68: e28571. DOI: 10.1002/pbc.28571
 52. Vasquez L., Sampor C., Villanueva G., Maradiegue E., Garcia-Lombardi M., Gomez-Garcia W. et al. Early impact of the COVID-19 pandemic on paediatric cancer care in Latin America. *Lancet Oncol* 2020; 21: 753–755. DOI: 10.1016/S1470–2045(20)30280–1
 53. Hambarzumyan L., Badikyan M., Grigoryan H., Tadevosyan A., Grigoryan T., Martirosyan N. et al. AML-335: Treating hematologic oncology patients in the developing World during the COVID-19 pandemic. *Clin Lymph Myeloma Leuk* 2020; 20: S204–205. DOI: 10.1016/S2152–2650(20)30759–X
 54. Global Health Research Group on Children's Non-Communicable Diseases Collaborative. Impact of the COVID-19 pandemic on patients with paediatric cancer in low-income, middle-income and high-income countries: a multicentre, international, observational cohort study. *BMJ Open* 2022; 12(4): e054690. DOI: 10.1136/bmjopen-2021–054690

Поступила: 27.07.22

Received on: 2022.07.27

Конфликт интересов:

Авторы данной статьи подтвердили отсутствие конфликта интересов и финансовой поддержки, о которых необходимо сообщить.

Conflict of interest:

The authors of this article confirmed the lack of conflict of interest and financial support, which should be reported.

Аллергические заболевания у детей в эпоху пандемии COVID-19

Ш.А. Сулайманов

Киргизско-российский славянский университет имени Бориса Ельцина, Киргизская Республика, Бишкек

Allergic diseases in children in the age of the COVID-19 pandemic

Sh.A. Sulaimanov

Kyrgyz-Russian Slavic University, Bishkek, Kyrgyz Republic

Коронавирусная инфекция COVID-19, вызванная вирусом SARS-CoV-2, стала настоящим бедствием для всего человечества. В настоящее время актуальны вопросы, касающиеся диагностики, клинических проявлений, борьбы с осложнениями, терапии, профилактики, в том числе вакцинации при новой коронавирусной инфекции. Важно также выявление факторов риска тяжелого течения, особенностей развития инфекции на фоне коморбидных состояний и различной иммунологической реактивности организма человека. В основе коморбидности аллергических и инфекционных заболеваний лежит общность гуморальных и клеточных механизмов иммунного ответа. Триггером развития аллергических заболеваний часто служат вирусы кори и ветряной оспы, гриппа, парагриппа, риновирусы, энтеровирусы, респираторно-синцитиальные вирусы, коронавирусы и др. Большинство пациентов с аллергией предрасположены к острой респираторной вирусной инфекции. COVID-19 встречается у 0,39–12,3% детей. Течение заболевания у детей, как правило, более легкое, чем у взрослых, смертность среди детей низкая. При этом нельзя забывать об адекватной поддержке пациентов с хроническими заболеваниями, особую когорту среди которых составляют дети с аллергическими болезнями. Вирусы и связанные с пандемией превентивные гигиенические меры нередко выступают триггерами обострения бронхиальной астмы, atopического дерматита. Проблематичным также остаются вопросы своевременной диагностики, адекватной терапии аллергических заболеваний у детей и информационно-методической обеспеченности врачей. Важно понять, какие пациенты с бронхиальной астмой особенно подвержены риску и как ингаляционные глюкокортикостероиды могут влиять на течение и исход COVID-19. Международные ассоциации, общества разработали рекомендации по ведению детей с аллергией в период пандемии COVID-19. Ингаляционные глюкокортикостероиды при бронхиальной астме снижают экспрессию генов основных рецепторов-мишеней для вируса SARS-CoV-2. Противовоспалительная терапия бронхиальной астмы, в первую очередь ингаляционными глюкокортикостероидами, должна быть продолжена до достижения контроля астмы, что поможет снизить риск неблагоприятного течения COVID-19.

Ключевые слова: дети, COVID-19, аллергия, бронхиальная астма, atopический дерматит, хроническая крапивница.

Для цитирования: Сулайманов Ш.А. Аллергические заболевания у детей в эпоху пандемии COVID-19. Рос вестн перинатол и педиатр 2022; 67:(6): 25–32. DOI: 10.21508/1027-4065-2022-67-6-25-32

COVID-19 coronavirus infection caused by the SARS-CoV-2 virus has become a real disaster for all of humanity. Today, issues related to diagnostics, clinical presentations, treatment of the complications, preventive measures, including vaccination for a new coronavirus infection, are relevant. It is also important to identify risk factors for a severe course of the disease, features of the development of infection against the background of comorbid conditions and different immunological reactivity of the human body. The comorbidity of allergic and infectious diseases is based on the common humoral and cellular mechanisms of the immune response. The trigger for the development of allergic diseases is often the viruses of measles and chickenpox, influenza, parainfluenza, rhinoviruses, enteroviruses, respiratory syncytial viruses, coronaviruses, and others. Most allergic patients are predisposed to acute respiratory viral infections. COVID-19 occurs in 0.39–12.3% of children. Children tend to have milder disease than adults and have low mortality rates. At the same time, one should not forget about the adequate support for patients with chronic diseases, especially children with allergic diseases. Viruses and preventive hygiene measures associated with a pandemic are triggers of an exacerbation of bronchial asthma and atopical dermatitis. Early diagnosis, adequate treatment of allergic diseases in children, and provision of doctors with information are also problematic. It is important to understand which patients with bronchial asthma are at particular risk and how inhaled glucocorticosteroids may influence the course and outcome of COVID-19. International associations and societies have developed guidelines for the management of children with allergies during the COVID-19 pandemic. Inhaled glucocorticosteroids for bronchial asthma reduce the expression of genes of the main target receptors for the SARS-CoV-2 virus. Anti-inflammatory therapy for asthma, primarily inhaled glucocorticosteroids, should be continued until asthma control is achieved, which will help reduce the risk of an unfavorable course of COVID-19.

Key words: children, COVID-19, allergy, bronchial asthma, atopical dermatitis, chronic urticaria.

For citation: Sulaimanov Sh.A. Allergic diseases in children in the age of the COVID-19 pandemic. Ros Vestn Perinatol i Peditrii 2022; 67:(6): 25–32 (in Russ). DOI: 10.21508/1027-4065-2022-67-6-25-32

В настоящее время актуальны не только вопросы, касающиеся клинических проявлений диагностики, борьбы с осложнениями, терапии, профилак-

тики, в том числе вакцинации при новой коронавирусной инфекции, но и идентификация факторов риска тяжелого течения инфекции, особенностей ее развития на фоне различных коморбидных состояний и различной иммунологической реактивности организма человека [1–6]. В основе коморбидности аллергических и инфекционных заболеваний лежит общность гуморальных и клеточных механизмов иммунного ответа [7–10]. Однако имеются и суще-

© Сулайманов Ш.А., 2022

Адрес для корреспонденции: Сулайманов Шайирбек Алибаевич — д.м.н., проф., проректор Киргизско-российского славянского университета им. Б. Ельцина, ODCID ID: 0000–0002–0980–0501

e-mail: sh.sulaimanov.omokb@gmail.com

720000 Киргизская Республика, Бишкек, ул. Киевская, 44

ственные различия, поскольку аллергия представляет собой иммунологический способ повышенного реагирования, сопровождающийся воспалением и повреждением: преобладает активность субпопуляции Th2-клеток, провоспалительных цитокинов, ослаблена противовоспалительная функция иммунной системы. Риск развития провоцируемой инфекцией аллергии увеличивается при наличии у пациента атопии [11–14] (табл. 1). Триггером развития аллергических заболеваний часто служат вирусы кори и ветряной оспы, гриппа, парагриппа, риновирусы, энтеровирусы, респираторно-синцитиальные вирусы, коронавирусы, метапневмовирусы, бокавирусы, аденовирусы, ротавирусы, реовирусы, вирус иммунодефицита человека [1, 3, 7].

Коронавирусная инфекция COVID-19 (CoronaVirus Disease — коронавирусная болезнь-2019), вызванная ранее неизвестным вирусом SARS-CoV-2 (Severe Acute Respiratory Syndrome CoronaVirus 2 — тяжелый острый респираторный синдром), стала настоящим бедствием для всего человечества. По окончании инкубационного периода, который составляет в среднем 5–7 дней, инфекция может развиваться по-разному, обуславливая реакцию верхних и нижних дыхательных путей (у 80–90% пациентов) при легком течении, а при прогрессировании — приводить к двустороннему поражению легких или проявляться полиморфной симптоматикой поражения разных органов (у 10–20%) в тяжелых случаях [15–19]. Нашей целью стали анализ современной литературы и представленные актуальных данных по клиническому течению, мониторингованию и лечению аллергических заболеваний у детей в период пандемии COVID-19.

Большинство пациентов с аллергическими заболеваниями предрасположены к острой респираторной вирусной инфекции [3, 5, 7, 20]. Вирусы нередко выступают триггерами обострения бронхиальной астмы, атопического дерматита [7, 21–24]. Респираторные вирусные инфекции и развитие новой коронавирусной инфекции могут усугублять клиническое течение бронхиальной астмы и значительно усложнять дифференциальную диагностику, поскольку

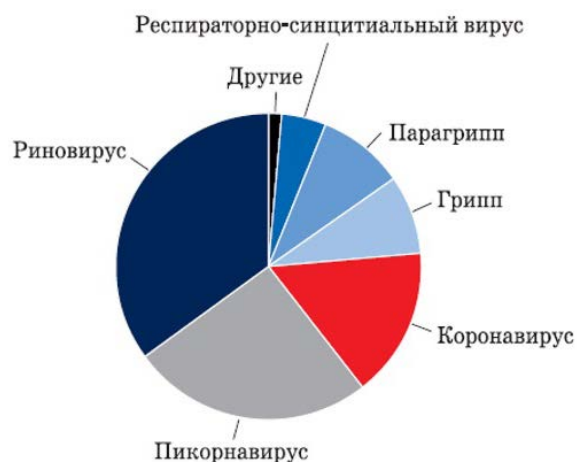


Рисунок. Основные возбудители, которые могут быть триггерами обострений бронхиальной астмы.

Figure. The main pathogens that can be triggers of asthma exacerbations.

и коронавирусная инфекция и респираторная аллергия (аллергический ринит, бронхиальная астма) имеют ряд схожих симптомов, таких как кашель, чихание, затрудненное дыхание, головная боль, утомляемость, насморк [19, 25–28]. Эпидемиологические данные об основных возбудителях, которые могут служить триггерами обострений бронхиальной астмы, представлены на рисунке [3, 7, 10, 29].

Роль аллергических реакций в развитии COVID-19 и влияние коронавирусной инфекции на течение аллергических заболеваний до конца не изучены. Имеющиеся данные недостаточны и носят противоречивый характер [1, 13, 15, 16, 21, 22]. Одним из первых примеров анализа обобщенных данных по течению новой коронавирусной инфекции и бронхиальной астмы был опыт врачей из Китая, свидетельствовавший, что астма не относится к серьезным факторам риска развития тяжелой коронавирусной инфекции. По данным исследования, у 140 пациентов, инфицированных SARS-CoV-2, не было зарегистрировано ни одного случая бронхиальной астмы [30].

Таблица 1. Типы коморбидности при инфекционных и аллергических заболеваниях

Table 1. Types of comorbidity in infection and allergic diseases

Характер взаимодействий	Инфекционные агенты
Острая инфекция — неспецифический триггер аллергических заболеваний	<i>Вирусы</i> кори и ветряной оспы, гриппа, парагриппа, риновирус, респираторно-синцитиальный вирус, коронавирус, метапневмовирус, бокавирус, аденовирус, рото-/реовирусы и вирус иммунодефицита человека. <i>Бактерии</i> : пневмококк, нейссерии, гемофильные палочки, моракселлы, стрептококки группы А, зеленящие стрептококки, коклюшные палочки, энтерококки, кишечные палочки, шигеллы. <i>Грибы</i> : рода <i>Penicillium</i> , <i>Aspergillus</i> , <i>Alternaria</i> , <i>Malassezia</i> , <i>Candida</i> , <i>Trichophyton</i> , <i>Mucor</i> , <i>Rhizopus</i> , <i>Cryptococcus</i> , <i>Cladosporium</i> , <i>Scedosporium</i>
Хроническая инфекция — триггер аллергических заболеваний («инфекционная аллергия»)	<i>Вирусы</i> иммунодефицита человека, гриппа и гепатитов В и С. <i>Бактерии</i> : микобактерии туберкулеза и проказы, нетуберкулезные микобактерии, пневмоцисты, бруцеллы, буркхольдерии, франциселлы, легионеллы. <i>Грибы</i> : <i>Aspergillus</i> , <i>Alternaria</i> , <i>Malassezia</i> , <i>Candida</i> , <i>Trichophyton</i> , <i>Fusarium</i> , <i>Cladosporium</i>

Проблематичными также остаются вопросы своевременной диагностики и адекватной терапии аллергических заболеваний у детей, информационно-методической обеспеченности врачей. Данные, полученные нами по методике ISAAC (International study of asthma and allergies in childhood), свидетельствуют, что «wheezing» — затрудненное, шумное и свистящее дыхание с удлиненным выдохом, которое служит наиболее характерным симптомом бронхиальной астмы, в течение жизни отмечается у $11,6 \pm 0,9\%$ детей 6–7 лет и у $17,2 \pm 0,8\%$ детей 13–14 лет ($p < 0,02$) [31]. Симптомы аллергического ринита в виде заложенности носовых ходов, чихания выявляются у $38,7 \pm 0,5\%$ детей 13–14 лет и у $25,0 \pm 0,4\%$ детей 7–8 лет. В $11,2 \pm 0,75\%$ случаев симптомы аллергического ринита сопровождались зудом глаз и слезотечением. Полученные результаты значительно отличаются от данных Центра здравоохранения при Министерстве здравоохранения Киргизской Республики, что свидетельствует о гиподиагностике аллергических заболеваний. Так, $31,5\%$ врачей указали, что они выявляют причину хронической крапивницы менее чем у 20% пациентов [32]. При этом чаще других врачей причину определяют аллергологи, реже всех — терапевты. Более 50% аллергологов и 15% педиатров и терапевтов знали хотя бы 1 критерий для дифференциальной диагностики сходных с хронической крапивницей заболеваний: уртикарного васкулита, аутовоспалительных и гиперэозинофильных синдромов, а также мастоцитоза. Эти данные могут свидетельствовать о редкой выявляемости данной патологии у киргизских пациентов с хронической крапивницей.

В настоящее время атопический дерматит рассматривается как хроническое рецидивирующее воспаление кожи, возникающее вследствие нарушения эпидермального барьера и вызывающее дальнейшую его дисфункцию. Это достигает максимального развития на фоне предрасположенности к IgE-опосредованной гиперчувствительности, реализуемой при сенсибилизации к окружающим аллергенам. В патогенезе атопического дерматита ключевую роль играют точечные наследуемые мутации в генах, отвечающих за функционирование эпидермального барьера (филаггрин) [21, 24]. Иммунные нарушения не ограничиваются IgE-зависимыми

реакциями и протекают с участием множества цитокинов (IL-4, IL-5, IL-13, IL-25, IL-31, TSLP) [20]. Бактерии и грибы выступают для лимфоцитов в качестве инфекционных агентов, или суперантигенов. Основным компонентом здорового кожного барьера служит роговой слой, состоящий из кератина и липидов [21, 24]. Слишком строгое соблюдение гигиены рук может вызвать потерю поверхностных липидов из-за эмульгирующих липиды моющих средств и липидорастворимых спиртов. В этих условиях ослабленный кожный барьер легко теряет воду и способствует проникновению в эпидермис различных аллергенов, в том числе микробного генеза, вызывающих воспалительную реакцию, приводящую к обострению дерматита рук. Американское общество по контактному дерматиту ожидает увеличения распространенности как ирритативного контактного дерматита, так и аллергического контактного дерматита [13]. Во время вспышки COVID-19 в Китае $66,1\%$ медицинских работников мыли руки более 10 раз в день, но только $22,1\%$ применяли после этого увлажняющие средства [14]. Более высокая частота мытья рук по сравнению с более низкой частотой нанесения увлажняющего крема создает дисбаланс, который предрасполагает к повышенному риску обострения дерматита. Поэтому Американское общество контактного дерматита рекомендует более щадящие, передовые методы гигиены рук, профилактики кожных заболеваний и восстановления кожи [13].

Как отмечено, имеется гиподиагностика аллергических заболеваний, в первую очередь аллергического ринита, у лиц с частыми вирусными инфекциями, особенно в детском возрасте [11, 31]. Повторные острые респираторные вирусные инфекции повышают риск развития хронических инфекций ЛОР-органов. Нередко отмечается обострение аллергических заболеваний на фоне вирусной инфекции. Острые респираторные вирусные инфекции могут маскировать дебют аллергических проявлений, поэтому при сохранении симптомов острого ринита более 2 нед, частых однотипных рецидивах заболевания необходимо исключить наличие у пациента аллергического ринита (табл. 2) [3, 4, 11].

Результаты ряда исследований показали, что COVID-19 встречается у $0,39–12,3\%$ детей [33–35]. Отличительные особенности течения COVID-19 в дет-

Таблица 2. Дифференциальная диагностика аллергического и неаллергического ринита

Table 2. Differential diagnosis of allergic and non-allergic rhinitis

Аллергический ринит	Неаллергический ринит
<ul style="list-style-type: none"> • 2 симптома или > в течение > 1 ч за большинство дней • водянистая ринорея • чихание, особенно пароксизмальное • заложенность носа • зуд носа • конъюнктивит 	<ul style="list-style-type: none"> • односторонняя симптоматика • заложенность носа без других симптомов • слизисто-гнойное отделяемое • задняя ринорея • боль • носовое кровотечение • anosmia

ской популяции состоят в том, что в большинстве случаев у детей отмечается легкое или среднетяжелое его течение; дети существенно чаще, чем взрослые, могут быть бессимптомными носителями [1, 36–38]. В то же время нуждаются в госпитализации пациенты с ожирением, сахарным диабетом и другими коморбидными состояниями, ассоциированными с гиперпродукцией факторов свертывания, но не с аллергией и бронхиальной астмой; у детей после перенесенной инфекции COVID-19 очень редко развивается системная воспалительная реакция с «цитокиновым штормом» [39, 40]. Повышение концентрации маркеров воспаления на фоне коронавирусной инфекции может быть связано с осложнениями и различными сопутствующими заболеваниями [35, 41].

Накопление опыта клинико-лучевого обследования больных COVID-19 позволит определить лучевую семиотику как важную для определения лечебной тактики [42]. При компьютерной томографии первичным признаком COVID-19 служит картина инфильтрации отдельных вторичных легочных долек по типу «матового стекла» (симптом «сухого листа») с последующим уменьшением объема поражения при благоприятной динамике либо их нарастанием, присоединением картины «булыжной мостовой» и появления в зоне «матового стекла» альвеолярной инфильтрации при неблагоприятном варианте течения заболевания. Эти симптомы служат предвестниками респираторного дистресс-синдрома при COVID-19 [6].

Терапевтические подходы к коронавирусной инфекции включают симптоматическую терапию без конкретных рекомендаций относительно лекарственных препаратов для детей. Прогноз у детей намного лучше, чем у взрослых [34]. При этом среди пациентов с сопутствующими заболеваниями частота госпитализаций, потребность в интенсивной терапии статистически значимо выше [33, 38, 40]. Истинные причины и механизмы более легкого течения инфекции COVID-19 у детей пока не известны [1]. Возможно, что особую роль могут играть как особенности цитокинового ответа, обусловленные незрелостью иммунной системы, так и низкая экспрессия ангиотензинпревращающего фермента-2 (angiotensin-converting enzyme 2, ACE2) и иные причины [43]. Особую группу риска тяжелого течения COVID-19 составляют пациенты с такими сопутствующими хроническими заболеваниями, как сахарный диабет, почечная недостаточность, гипертоническая болезнь и другая патология сердечно-сосудистой системы, нарушения свертывающей системы крови [34, 36, 39, 44].

Патофизиологические механизмы влияния хронических воспалительных заболеваний дыхательных путей, таких как бронхиальная астма, на риск заражения SARS-CoV-2 и развитие COVID-19 тщательно изучаются. Крайне важно понять, какие пациенты с бронхиальной астмой особенно подвержены риску, каким образом ингаляционные глюкокортикосте-

роиды могут влиять на течение и исход COVID-19. Системные глюкокортикостероиды, оказывающие иммуносупрессирующее действие, при некоторых нозологиях могут провоцировать риск возникновения вирусных инфекций или влиять на степень их тяжести (например, у пациентов после трансплантации). Однако отсутствие терапии ингаляционными глюкокортикостероидами угрожает пациентам с бронхиальной астмой развитием тяжелых, а порой и угрожающих жизни обострений. Результаты метаанализа исходов COVID-19 у пациентов с хроническими легочными заболеваниями, получавшими терапию ингаляционными глюкокортикостероидами, показали, что в настоящее время нет достаточных доказательств в пользу отмены у пациентов с бронхиальной астмой высокоэффективного и хорошо зарекомендовавшего себя лечения ингаляционными глюкокортикостероидами [22, 45]. Различия в экспрессии ACE2 и трансмембранной протеазы серина-2 (transmembrane protease, serine 2, TMPRSS2) у пациентов с тяжелой бронхиальной астмой могут модулировать индивидуальную восприимчивость и клиническое течение инфекции SARS-CoV-2 [22, 46, 47]. Известно, что белок-шип SARS-CoV-2 связывается с ACE2 в качестве рецептора во время прикрепления вируса к клеткам-хозяевам [46, 47]. Показано, что экспрессия гена ACE2 коррелирует с курением [43, 48]. Проведены исследования, показавшие, что повышение экспрессии гена ACE2, выявленное у курящих, пациентов с сахарным диабетом и артериальной гипертензией приводит к утяжелению течения заболевания COVID-19 [22]. Поэтому именно пациентов с бронхиальной астмой и одним или несколькими из указанных факторов следует особенно контролировать для предупреждения тяжелого течения COVID-19 [22, 46, 47]. Эти же факторы следует использовать и для когорты пациентов детского возраста. В то же время именно подтвержденные атопия и/или бронхиальная астма служат предиктором легкого течения инфекции [17, 19, 38, 40].

Согласно опубликованному консенсусу Европейского респираторного общества (European Respiratory Society — ERS) не получено достоверных данных о том, что уровень инфицирования SARS-CoV-2 в группе больных бронхиальной астмой выше популяционного. Частота госпитализаций таких пациентов сопоставима с показателями в контрольных группах [43]. Безусловно, новый вирус SARS-CoV-2 служит индуктором обострения бронхиальной астмы и в случае неконтролируемой бронхиальной астмы (как и другой респираторной патологии) может стать потенциальным фактором риска тяжелого течения коронавирусной инфекции. На примере других вирусных инфекций определяется прямая корреляция между сезонным повышением заболеваемости острыми респираторными вирусными инфекциями и частотой госпитализа-

ций в связи с обострением бронхиальной астмы. Наиболее ярко это проявляется у детей, но также характерно и для взрослых [15]. В клинико-эпидемиологических исследованиях подтверждено, что в 80–85% всех случаев обострения бронхиальной астмы у детей и в 60–75% у взрослых в качестве основных триггеров выступают респираторные вирусы [15, 16, 29]. По мнению членов Европейской ассоциации аллергологов и клинических иммунологов (European Academy of Allergy and Clinical Immunology — EAACI), у больных бронхиальной астмой наблюдается недостаточность противовирусного иммунного ответа ввиду снижения выработки интерферонов групп α , β , λ . В частности, у больных бронхиальной астмой взаимодействие иммуноглобулина E (IgE) с рецептором на поверхности дендритных клеток приводит к снижению продукции интерферона- α , что обуславливает снижение противовирусного иммунного ответа [1].

Следует помнить, что адекватное ведение пациентов с хроническими заболеваниями предупреждает развитие тяжелых форм и осложнений при коронавирусной инфекции. Особую когорту среди них составляют дети с аллергическими заболеваниями. Период пандемии в Киргизстане совпал с сезоном пыления причинно-значимых растений, что обусловило ежегодное обострение как аллергического ринита, так и бронхиальной астмы у пациентов, имеющих специфическую сенсибилизацию к пыльце деревьев [1, 4, 6].

В настоящее время ведущими международными ассоциациями, обществами и экспертами, такими как Союз педиатров России, Российская ассоциация аллергологов и клинических иммунологов, Европейская академия аллергии и клинической иммунологии (EAACI), Европейское респираторное общество (ERS), Американское торакальное общество (ATS), Глобальная стратегия по достижению контроля над астмой (GINA), Инициатива по аллергическому риниту и его влиянию на астму (ARIA/MACVIA), Российское педиатрическое респираторное общество и Детский научно-практический пульмонологический центр Минздрава России, разработаны следующие рекомендации по ведению детей с аллергией в период пандемии COVID-19 [4, 6]:

- следует дифференцировать обострение бронхиальной астмы и инфекцию COVID-19;

- стандартные алгоритмы обследования-скрининга на COVID-19 должны применяться к любому пациенту с респираторными симптомами. Непосредственно обследование такого пациента медицинским работником следует осуществлять, используя средства индивидуальной защиты;

- пациенты с аллергией должны получать терапию регулярно в полном объеме согласно имеющимся клиническим рекомендациям. Исключение составляет рекомендация временной отмены биоло-

гического лечения во время острого периода заболевания COVID-19;

- процедуры определения показателей функции внешнего дыхания (спирометрию) следует отложить, если только это не абсолютно необходимо. При этом портативные персональные устройства, измеряющие пиковую скорость выдоха (пикфлоуметры), могут быть использованы для мониторинга контроля над астмой, включая удаленное наблюдение за состоянием пациента (телемониторинг);

- базисная терапия ингаляционными глюкокортикостероидами должна быть продолжена согласно клиническим рекомендациям GINA и позиции EAACI: пациенты с астмой должны продолжать базисную терапию. Следует помнить о рисках неблагоприятного исхода, обусловленных прекращением приема базисной терапии (как ингаляционных или системных глюкокортикостероидов, так и биологических препаратов);

- следует исключить использование небулайзеров (увеличивают риск проникновения вируса в нижние дыхательные пути) и заменить их спейсерами большого (увеличенного) объема;

- в случае купирования обострения бронхиальной астмы пероральными глюкокортикостероидами следует продолжить курс до исчезновения симптомов (при среднетяжелых и тяжелых обострениях);

- лечение биологическими препаратами следует продолжить. В случае выявления инфекции COVID-19 (сопровождающейся типичными проявлениями или бессимптомно) терапию необходимо прекратить до тех пор, пока не будет диагностировано разрешение заболевания (до момента отрицательного теста на SARS-CoV-2). После этого следует возобновить курс лечения биологическим препаратом;

- пациентам с иммунодефицитом, которые потенциально представляют группу риска развития тяжелой инфекции COVID-19, рекомендуется строго соблюдать меры предосторожности, чтобы снизить риск заражения. Регулярный прием назначенной терапии по поводу как основного заболевания, так и его осложнений позволит избежать обострений;

- в настоящее время в отсутствие достоверных подтверждений пациенты с бронхиальной астмой все еще рассматриваются как группа высокого риска тяжелых исходов COVID-19. Больные бронхиальной астмой должны строго использовать меры индивидуальной защиты согласно заявлению Центра по контролю и профилактике заболеваний США (Centers for Disease Control and Prevention, CDC);

- у пациентов с аллергическим ринитом прекращение приема топических интраназальных глюкокортикостероидов не рекомендуется. Нет доказательств их влияния на иммунный ответ, а усиление симптомов (ринит, чихание) может стать причиной активного распространения нового коронавируса.

Следует продолжить применение топических глюкокортикостероидов в рекомендуемой дозе;

– исключить использование физиотерапевтических процедур, сопряженных с воздействием аэрозоля искусственного или естественного происхождения.

Заключение

Новая коронавирусная инфекция, вызванная вирусом SARS-CoV-2, стала тяжелым испытанием для всего человечества. В настоящее время актуальны вопросы, касающиеся диагностики, клинических проявлений, борьбы с осложнениями, терапии, профилактики, в том числе вакцинации при новой коронавирусной инфекции. Важна также идентификация факторов риска тяжелого течения, особенностей развития инфекции на фоне коморбидных состояний и различной иммунологической реактивности организма.

В основе коморбидности аллергических и инфекционных заболеваний лежит общность гуморальных и клеточных механизмов иммунного ответа. Триггером развития аллергических заболеваний часто служат вирусы кори и ветряной оспы, гриппа, парагриппа, риновирусы, энтеровирусы, респираторно-синцитиальные вирусы, коронавирусы и др. У большинства пациентов с аллергией повышена восприимчивость к острой респираторной вирусной инфекции.

ЛИТЕРАТУРА (REFERENCES)

1. Баранов А.А., Намазова-Баранова Л.С., Хаитов Р.М., Вишнева Е.А., Ильина Н.И., Ненасева Н.М. и др. Согласованные рекомендации по ведению детей с аллергическими болезнями в период пандемии коронавируса SARS-CoV-2 (инфекции COVID-19). Педиатрическая фармакология 2020; 17(2): 119–122. [Baranov A.A., Namazova-Baranova L.S., Khaïtov R.M., Vishneva E.A., Il'ina N.I., Nenasheva N.M. et al. Statement on Management of Children with Allergic Diseases During New Coronaviral Infection SARS-CoV-2 Pandemic (COVID-19 Infection). *Pediatricheskaya farmakologiya* 2020; 17(2): 119–122. (in Russ.)] DOI: org/10.15690/pf.v17i2.2097
2. Временное клиническое руководство по диагностике и лечению коронавирусной инфекции COVID-19 (версия 4). Бишкек. 2020; 174. [Interim clinical guidelines for the diagnosis and treatment of coronavirus infection COVID-19 (version 4). Bishkek. 2020; 174. (in Russ.)]
3. Генне Н.А., Козлова Л.В., Горелов А.В., Кондюрина Е.Г., Малахов А.Б., Мизерницкий Ю.Л. и др. Острые инфекции дыхательных путей. Диагностика, лечение, профилактика. Клиническое руководство. Москва, 2020; 232с. [Geppe N.A., Kozlova L.V., Gorelov A.V., Kondyurina E.G., Malakhov A.B., Mizernitskiy Yu.L. et al. Acute infections of the respiratory tract. Diagnosis, treatment, prevention. Clinical guide. Moscow, 2020; 232c.] <http://ph.medcompro.ru/wp-content/uploads/2021/05/OIDP-verstka-05.11-1-15-1.pdf> / Ссылка активна на 25.10.2022.
4. Испаева Ж.Б. Ведение больных с аллергическими заболеваниями в период пандемии коронавирусной инфекции COVID-19. Вестник КазНМУ 2020; 2: 44–46. [Ispeeva Zh.B. Management of patients with allergic diseases during the COVID-19 pandemic. *Vestnik KazNMU* 2020; 2: 44–46. (in Russ.)]
5. Shen K., Yang Y., Wang T., Zhao D., Jiang Y., Jin R. et al.; *Global Pediatric Pulmonology Alliance*. Diagnosis, treatment, and prevention of 2019 novel coronavirus infection in children: experts' consensus statement. *World J Pediatr* 2020; 16(3): 223–231. DOI: 10.1007/s12519-020-00343-7
6. Coronavirus disease (COVID-19) pandemic <https://www.who.int/emergencies/diseases/novel-coronavirus-2019/> / Ссылка активна на 25.10.2022.
7. Мокроносова М.А., Мац А.Н. Инфекция и аллергия: две стороны одной медали. Астма и аллергия 2015; 4: 9–12. [Mokronosova M.A., Mats A.N. Infection and allergy: two sides of the same coin. *Astma i allergija* 2015; 4:9–12. (in Russ.)]
8. The Global Asthma Report. 2018. Auckland, New Zealand: Global Asthma Network; 2018. Available from: <http://globalasthmareport.org/Global%20Asthma%20Report%202018.pdf> / Ссылка активна на 25.10.2022.
9. Vultaggio A., Agache I., Akdis C., Bavbek S., Bossios A., Bousquet J. et al. Considerations on biological for patients with allergic disease in times of the COVID-19 pandemic: an EAACI Statement. *Allergy* 2020; 75(11): 2764–2774. DOI: 10.1111/all.14407
10. The Global Initiative for Asthma (GINA). www.ginasthma.org 2020 / Ссылка активна на 25.10.2022.
11. Ревякина В.А., Дайхес Н.А., Генне Н.А. РАДАР. Аллергический ринит у детей: рекомендации и алгоритм при детском аллергическом рините. М.: Оригинал-макет, 2015; 80 с. [Revyakina V.A., Daikhes N.A., Geppe N.A. RADAR. Allergic rhinitis in children: guidelines and algo-

- rithm for pediatric allergic rhinitis. M.: Original-maket; 2015; 80. (in Russ.)] https://mosgorzdrav.ru/uploads/imperavi/RU/029_2015.pdf / Ссылка активна на 25.10.2022.
12. Мизерницкий Ю.Л., Кабулов Г.Г. Проблемы иммунологии в пульмонологии детского возраста (взгляд клинициста). *J. Azerb Allergy Clin Immunol* 2013; 1(1): 36–41. [Mizer-nitsky Yu.L., Kabulov G.G. Problems of immunology in pedi-atric pulmonology (clinician's point of view). *J Azerb Allergy Clin Immunol* 2013; 1(1): 36–41. (in Russ.)]
 13. Rundle C.W., Presley C.L., Militello M., Barber C., Pow-ell D.L., Jacob S.E. et al. Hand hygiene during COVID-19: Recommendations from the American Contact Dermatitis Society. *J Am Acad Dermatol* 2020; 83(6): 1730–1737. DOI: 10.1016/j.jaad.2020.07.057
 14. Borch L., Thorsteinsson K., Warner T.C., Mikkelsen C.S., Bjer-ning P., Lundbye-Christensen S. et al. COVID-19 reopening causes high risk of irritant contact dermatitis in children. *Dan Med J* 2020; 67(9): A05200357
 15. COVID-19 rapid guideline: severe asthma. NICE guide-line. 2020. Published: 03 April 2020. Available from: <http://www.nice.org.uk/guidance/ng166> / Ссылка активна на 25.10.2022.
 16. COVID-19. GINA: INTERIM GUIDANCE ABOUT COVID-19 & ASTHMA. UPDATED 30 APRIL 2022. Avail-able from: <https://ginasthma.org/covid-19> / Ссылка актив-на на 25.10.2022.
 17. Huang C., Wang Y., Li X., Ren L., Zhao J., Hu Y. et al. Clin-ical features of patients infected with 2019 novel coronavirus in Wuhan, China. *Lancet* 2020; 395 (10223): 497–506. DOI: 10.1016/S0140–6736(20)30183–5
 18. Mason R.J. Pathogenesis of COVID-19 from a cell biolo-gy perspective. *Eur Respir J* 2020; 55(4): 2000607. DOI: 10.1183/13993003.00607–2020
 19. Wu Z., McGoogan J.M. Characteristics of and important lessons from the Coronavirus Disease 2019 (COVID-19) outbreak in China: summary of a report of 72314 cases from the Chinese center for disease control and preven-tion. *JAMA* 2020; 323(13): 1239–1242. DOI: org:10.1001/jama.2020.2648
 20. Rerknimitr P., Otsuka A., Nakashima C., Kabashima K. The etiopathogenesis of atopic dermatitis: barrier disruption, immunological derangement, and pruritus. *Inflamm Regen* 2017; 37 (1): 14–29. DOI: 10.1186/s41232–017–0044–7
 21. Egawa G., Kabashima K. Multifactorial skin barrier deficien-cy and atopic dermatitis: essential topics to prevent the atopic march. *J Allergy Clin Immunol* 2016; 138(2): 350–358.e1. DOI: 10.1016/j.jaci.2016.06.002
 22. Jackson D.J., Busse W.W., Bacharier L.B., Kattan M., O'Con-nor G.T., Woodet R.A. et al. Association of respiratory allergy, asthma, and expression of the SARS-CoV-2 receptor ACE2. *J Allergy Clin Immunol* 2020; 146(1): 203–206.e3. DOI: 10.1016/j.jaci.2020.04.009
 23. Rubens J.H., Akindele N.P., Tschudy M.M., Sick-Samuels A.C. Acute covid-19 and multisystem inflammatory syndrome in children. *BMJ* 2021; 372: n385. DOI: 10.1136/bmj.n385
 24. Levin J., Friedlander S.F., Del Rosso J.Q. Atopic dermati-tis and the stratum corneum — Part 1: The role of filaggrin in the stratum corneum barrier and atopic skin. *J Clin Aesthet Dermatol* 2013; 6 (10): 16–22
 25. Guan W.J., Liang W.H., Zhao Y., Liang H-R., Chen Z-S, Li Y-M. et al. Comorbidity and its impact on 1590 patients with COVID-19 in China: a nationwide analysis. *Eur Respir J* 2020; 55(5): 2000547. DOI: org:10.1183/13993003.00547–2020
 26. Wang T., Du Z., Zhu F., Cao Z., An Y., Gao Y. et al. Com-orbidities and multi-organ injuries in the treatment of COVID-19. *Lancet* 2020; 395(10228): e52. DOI: 10.1016/S0140–6736(20)30558–4
 27. Wang T., Zhang F., Wang X., Li X., Ling H., Lv D. et al. Pre-dictive factors associated with glycaemic response to exenati-de in Chinese patients with type 2 diabetes mellitus. *J Clin Pharm Ther* 2020; 45(5): 1050–1057. DOI: org:10.1111/jcpt.13134
 28. Xu Z., Shi L., Wang Y., Zhang J., Huang L., Zhang C. et al. Pathological findings of COVID-19 associated with acute re-spiratory distress syndrome. *Lancet Respir Med* 2020; 8(4): 420–422. DOI: 10.1016/S2213–2600(20)30076-X
 29. Buhl R., Pfaar O., Fogelmeier C., Pletz M. COVID-19: recent developments and implications on asthma, COPD and allergy. Available from: <https://www.ogp.at/covid-19-recent-devel-opments-and-implications-on-asthma-copd-and-allergy> / Ссылка активна на 25.10.2022.
 30. Zhang J., Dong X., Cao Y., Yuan Y-D., Yuan Y-B., Yan Y-Q. et al. Clinical characteristics of 140 patients infected with SARS-CoV-2 in Wuhan, China. *Allergy* 2020; 75(7): 1730–1741. DOI: 10.1111/all.14238
 31. Тороев Н.А., Бримкулов Н.Н., Сулайманов Ш.А. Эпиде-миология аллергических заболеваний у детей КР. Цен-тральноазиатский медицинский журнал 2003; 9 (Прил.): 119–121. [Toroev N.A., Brimkulov N.N., Sulaimanov Sh.A. Epidemiology of allergic diseases in children of the Kyrgyz Republic. *Czentral'noaziatskii meditsinskii zhurnal* 2003; 9(Прил.): 119–121. (in Russ.)]
 32. Колхир П.В., Олисова О.Ю., Кочергин Н.Г., Сулайма-нов Ш.А. Хроническая крапивница: подход к диаг-ностике среди узких специалистов и врачей общей практики в России. *Российский журнал кожных и ве-нерических болезней* 2015; 18(1): 45–51. [Kolkhir P.V., Olishova O.Yu., Kochergin N.G., Sulaimanov Sh.A. Chronic ur-ticaria: an approach to diagnosis among narrow specialists and general practitioners in Russia. *Rossiiskij zhurnal kozhny'kh i venericheskikh boleznej* 2015; 18(1): 45–51. (in Russ.)]
 33. Feng Y., Ling Y., Bai T., Xie Y., Huang J., Li J. et al. COVID-19 with Different Severities: A Multicenter Study of Clinical Fea-tures. *Am J Respir Crit Care Med* 2020; 201(11): 1380–1388. DOI: 10.1164/rccm.202002–0445OC
 34. Ciuca I.M. COVID-19 in Children: An Ample. Risk Manag Healthc Policy 2020; 13: 661–669. DOI: 10.2147/RMHP.S257180
 35. Loeffelholz M.J., Tang Y.W. Laboratory diagnosis of emerg-ing human coronavirus infections — the state of the art. *Emerg Microbes Infect* 2020; 9(1): 747–756. DOI: 10.1080/22221751.2020.1745095
 36. Memar E.H.E., Pourakbari B., Gorgi M., Ekbatani M.S., Na-vaeian A., Khodabandeh M. et al. COVID-19 and congenital heart disease: a case series of nine children. *World J Pediatr* 2021; 17(1): 71–78. DOI: 10.1007/s12519–020–00397–7
 37. A literature hub for tracking up-to-date scientific information about the 2019 novel Coronavirus. <https://www.ncbi.nlm.nih.gov/research/covid-19> / Ссылка активна на 25.10.2022.
 38. Ludvigsson J.F. Systematic review of COVID-19 in children shows milder cases and a better prognosis than adults. *Acta Paediatr* 2020; 109(6): 1088–1095. DOI: 10.1111/apa.15270
 39. Mastrangelo A., Morello W., Vidalet E., Guzzo I., Petruz-zelli A.L., Benetti E. et al. Impact of COVID-19 Pandemic in Children with CKD or Immunosuppression. *Clin J Am Soc Nephrol* 2021; 16(3): 449–451
 40. CDC COVID-19 Response Team. Coronavirus Disease 2019 in Children — United States, February 12 — April 2, 2020. *MMWR Morb Mortal Wkly Rep* 2020; 69(14): 422–426. DOI: 10.15585/mmwr.mm6914e4
 41. Fang F., Zhao D., Chen Y., Liu T., Huang Y., Qui L. et al. Rec-ommendations for the Diagnosis, Prevention, and Control of Coronavirus Disease-19 in Children—The Chinese Per-spectives. *Front Pediatr* 2020; 8: 1–16.
 42. Синицын В.Е., Тюрин И.Е., Митьков В.В. Временные со-гласительные методические рекомендации Российского общества рентгенологов и радиологов и Российской ассо-циации специалистов ультразвуковой диагностики в ме-

- дицине «Методы лучевой диагностики пневмонии при новой коронавирусной инфекции COVID-19» (версия 2). Вестник рентгенологии и радиологии 2020; 101(2): 72–89. [Sinityn V.E., Tyurin I.E., Mitkov V.V. Temporary conciliatory guidelines of the Russian Society of Radiologists and Radiologists and the Russian Association of Ultrasound Diagnostics in Medicine «Methods of Radiation Diagnosis of Pneumonia in the New Coronavirus Infection COVID-19» (version 2). Vestnik rentgenologii i radiologii 2020; 101(2): 72–89. (in Russ.)] DOI: org/10.20862/0042-4676-2020-101-2-72-89
43. Brake S.J., Barnsley K., Lu W., McAlinden K.D., Eapen M.S., Sohal S.S. Smoking upregulates angiotensin-converting enzyme-2 receptor: a potential adhesion site for novel Coronavirus SARS-CoV-2 (Covid-19). J Clin Med 2020; 9(3): 841–847. DOI: 10.3390/jcm9030841
44. Powers A.C., Aronoff D.M., Eckel R.H. COVID-19 vaccine prioritisation for type 1 and type 2 diabetes. Lancet Diab Endocrinol 2021; 9(3): 140–141. DOI: 10.1016/S2213-8587(21)00017-6
45. Halpin D.M.G., Singh D., Hadfield R.M. Inhaled Corticosteroids and COVID-19: a systematic review and clinical perspective. Eur Respir J 2020; 55(5): 2001009. DOI: 10.1183/13993003.01009-2020
46. Hoffmann M., Kleine-Weber H., Schroeder S., Krüger N., Herrler T., Erichsen S. et al. SARS-CoV-2 cell entry depends on ACE2 and TMPRSS2 and is blocked by a clinically proven protease inhibitor. Cell 2020; 181 (2): 271–280. e8. DOI: 10.1016/j.cell.2020.02.052
47. Leung J.M., Yang C.X., Tam A., Shaipanich T., Hackett T-L., Singhera G.K. et al. ACE-2 expression in the small airway epithelia of smokers and COPD Patients: Implications for COVID-19. Eur Respir J 2020; 55 (5): 1–5. DOI: 10.1183/13993003.00688-2020
48. Сулайманов Ш.А., Эсеналиева Ж.А. Симптомы, особенности диагностики и профилактических мер в период «второй волны» COVID-19 у жителей Кыргызской Республики. Бюллетень науки и практики. 2021. 7(4): 164–175. [Sulaimanov Sh.A., Esenalieva Zh.A. Symptoms, features of diagnosis and preventive measures during the «second wave» of COVID-19 among residents of the Kyrgyz Republic. Byulleten' nauki i praktiki 2021; 7(4): 164–175. (in Russ.)] DOI: 10.33619/2414-2948/65/20

Поступила: 24.10.21

Received on: 2021.10.24

Конфликт интересов:

Авторы данной статьи подтвердили отсутствие конфликта интересов и финансовой поддержки, о которых необходимо сообщить.

Conflict of interest:

The authors of this article confirmed the lack of conflict of interest and financial support, which should be reported.

Влияние пренатальной диагностики на результаты хирургического лечения новорожденных с транспозицией магистральных сосудов в сравнении с другими критическими врожденными пороками сердца

Д.В. Горбунов, Л.С. Абикеева, М.М. Жумабаева

Национальный научный кардиохирургический центр, Астана, Республика Казахстан

Impact of prenatal diagnosis on outcomes of surgical correction in newborns with transposition of the great arteries comparing to other critical congenital heart defects

D.V. Gorbunov, L.S. Abikeyeva, M.M. Zhumabayeva

National Research Cardiac Surgery Center, Astana, Kazakhstan

Представлен обзор данных специальной литературы, отражающий влияние пренатальной диагностики критических врожденных пороков сердца на периоперационные и отдаленные результаты. Особое внимание уделено особенностям дородового выявления транспозиции магистральных сосудов. Данный порок сердца является удобным объектом изучения ввиду относительной анатомической однородности этой нозологической формы; рождения пациентов, как правило, в доношенном сроке; редкости сочетания данной патологии с множественными врожденными пороками развития и хромосомными аномалиями, которые потенциально могут ухудшать результаты лечения; сходства принципов дооперационного ведения пациентов данной категории в разных клиниках; проведения операции артериального переключения в строго очерченных временных рамках (как правило, в течение 1-го месяца жизни); относительной схожести применяемых хирургических техник. Актуальность настоящего исследования заключается в выявлении закономерностей, позволяющих усовершенствовать имеющиеся протоколы лечения новорожденных с транспозицией магистральных сосудов и создать новые алгоритмы взаимодействия между гинекологами, неонатологами, реаниматологами и кардиохирургами.

Ключевые слова: дети, критический врожденный порок сердца, неонатальная кардиохирургия, пренатальная диагностика, транспозиция магистральных сосудов.

Для цитирования: Горбунов Д.В., Абикеева Л.С., Жумабаева М.М. Влияние пренатальной диагностики на результаты хирургического лечения новорожденных с транспозицией магистральных сосудов в сравнении с другими критическими врожденными пороками сердца. Рос вестн перинатол и педиатр 2022; 67:(6): 33–39. DOI: 10.21508/1027-4065-2022-67-6-33-39

A review of the literature data describing the influence of prenatal diagnosis of critical congenital heart defects on perioperative and long-term results is presented, with a focus on the features of prenatal detection of transposition of the great arteries. This heart defect is a convenient object of studying due to the relative anatomical homogeneity of the nosological form; the birth of patients, as a rule, at full term; the rarity of the combination of this pathology with multiple congenital malformations and chromosomal abnormalities that can potentially worsen the results of treatment; the similarity of the principles of preoperative management in this category of patients in different clinics; the performing of arterial switch surgery in a strictly defined time frame (usually during the first month of life); the relative similarity of surgical techniques used. The relevance of this study is to identify patterns that make it possible to improve existing protocols for the treatment of newborns with transposition of the great arteries and create new algorithms for interaction between gynecologists, neonatologists, resuscitators, and cardiac surgeons.

Key words: children, critical congenital heart defect, neonatal cardiac surgery, prenatal diagnosis, transposition of the great arteries.

For citation: Gorbunov D.V., Abikeyeva L.S., Zhumabayeva M.M. Impact of prenatal diagnosis on outcomes of surgical correction in newborns with transposition of the great arteries comparing to other critical congenital heart defects. Ros Vestn Perinatol i Peditr 2022; 67:(6): 33–39 (in Russ). DOI: 10.21508/1027-4065-2022-67-6-33-39

Внутриутробная диагностика транспозиции магистральных сосудов включает следующие шаги: оценка взаиморасположения аорты и легочной артерии; определение морфологии сосуда, отходящего от каждого из желудочков; тщательная оценка вывод-

ного тракта левого желудочка и визуализация магистрального сосуда, являющегося его продолжением в виде дуги аорты или бифуркации легочной артерии. Выявляемость транспозиции магистральных сосудов при проведении пренатального скрининга составляет менее 50%. Наличие 2 сосудов вместо 3 на срезе через 3 сосуда и трахею, параллельный ход магистральных сосудов и идентификация сосудов, отходящих от выводных трактов каждого из желудочков, служат ключевыми маркерами для выставления этого диагноза у плода [1]. С 2013 г. Международное общество ультразвука в акушерстве и гинекологии (ISUOG) и Американский институт ультразвука в медицине (AIUM) рекомендовали осмотр выводных трактов обоих желудочков после выведения

© Коллектив авторов, 2022

Адрес для корреспонденции: Горбунов Дмитрий Валерьевич — зав. отделением детской кардиохирургии Национального научного кардиохирургического центра, ORCID: 0000-0002-0980-254X
e-mail: gibbus@mail.ru

Абикеева Ляззат Сагадатовна — врач функциональной диагностики Национального научного кардиохирургического центра, ORCID: 0000-0002-4204-2730

Жумабаева Майя Мухтаровна — ст. ординатор отделения детской кардиохирургии Национального научного кардиохирургического центра, ORCID: 0000-0002-5631-8646

010000 Республика Казахстан, Астана, пр. Туран, д. 38

четырёхкамерного среза, что позволило повысить чувствительность исследования сердца плода с 30 до 69–83% [2]. Выявление форамен-зависимых пороков сердца определяет необходимость экспертной эхокардиографии плода как минимум 2 раза во время беременности и обязательно на сроке 37–38 нед для прогнозирования необходимости экстренной операции атриосептостомии сразу после рождения ребенка [3].

Влияние дородового выявления транспозиции магистральных сосудов на дооперационное состояние новорожденных. Европейские исследователи (2003) сообщают о 6-дневной выживаемости плодов с врожденными пороками сердца, диагностированными антенатально [4]. В. Holland и соавт. (2015) [5] на основании проведенного систематического обзора с метаанализом, включавшим 8 ранее выполненных исследований (доля пациентов с транспозицией магистральных сосудов в исследовании 39,6%), демонстрируют, что пренатальная диагностика уменьшает риск смерти новорожденного в дооперационном периоде; если диагноз был выставлен в пренатальном периоде, у пациента нет дополнительных факторов риска, а его родители согласны с оперативным лечением [5]. Дооперационная выживаемость среди пациентов с пороками, диагностированными пренатально, составила 99,3%, среди диагностированных постнатально — 97%. Автор отмечает, что, несмотря на положительное влияние пренатальной диагностики на дооперационную выживаемость, послеоперационная выживаемость в обеих группах достоверно не различается. В многоцентровом исследовании (2018) обобщены данные о влиянии пренатальной диагностики на дооперационное состояние 12 889 новорожденных, прооперированных в 112 кардиохирургических центрах из США в период с 2010 по 2014 г. (доля новорожденных с транспозицией магистральных сосудов в исследовании 22,4%) [6]. В качестве дооперационных факторов риска были перечислены шок, применение искусственной вентиляции легких; использование средств механической поддержки кровообращения; почечная недостаточность; неврологический дефицит, инсульт или судороги; проведение сердечно-легочной реанимации; печеночная недостаточность; некротирующий энтероколит; спонтанная коагулопатия. Сравнительные характеристики пациентов из пренатальной (49% новорожденных) и постнатальной (51% новорожденных) групп представлены в следующем порядке: медиана возраста 0 и 1 день ($p<0,0001$), медиана возраста на момент операции 6 и 8 дней ($p<0,0001$), масса тела 3,2 и 3,3 кг ($p<0,0001$), доля недоношенных 14 и 12,2% ($p=0,0035$) соответственно. Совокупная частота выявления дооперационных факторов риска в пренатальной группе составила 30,3%, в постнатальной группе — 37% ($p<0,0001$). Выявлены различия между пре- и постнатальными

группами по следующим дооперационным факторам: применение искусственной вентиляции легких — 24,8 и 31,1%, шок — 7 и 12,5%, почечная недостаточность 2 и 2,6%, проведение сердечно-легочной реанимации — 0,9 и 1,5% соответственно. Многовариантный анализ показал меньшее значение совокупной частоты выявления дооперационных факторов в пренатальной группе (отношение шансов 0,62; 95% доверительный интервал 0,57–0,68; $p<0,0001$). Эти данные были подтверждены при анализе следующих подгрупп пациентов: новорожденные с транспозицией магистральных сосудов и интактной межжелудочковой перегородкой; с коарктацией аорты; с синдромом гипоплазии левых отделов сердца [6]. P. Verheijen и соавт. (2001) [7] указывают, что пренатальная диагностика критических врожденных пороков сердца уменьшает число новорожденных с метаболическим ацидозом в дооперационном периоде; может улучшать отдаленные результаты, уменьшая метаболическое повреждение головного мозга; не оказывает значительного влияния на послеоперационную выживаемость [7]. Пре- и постнатальная группы не различались по наименьшим значениям PaO_2 и наибольшим — $PaCO_2$, свидетельствуя о том, что основной причиной ацидоза служит гипоперфузия тканей, а не гипоксемия. G. Sholler и соавт. (2011) [8] демонстрируют сравнительные данные по уровню лактата в дооперационном периоде среди австралийских новорожденных с наиболее тяжелыми врожденными пороками сердца (доля пациентов с транспозицией магистральных сосудов в исследовании 21,1%), диагностированными пост- и пренатально [8]. Уровень лактата более 2 ммоль/л определялся в постнатальной группе у 89%, в пренатальной группе — у 63% пациентов ($p=0,023$). Уровень лактата более 4 ммоль/л был выявлен в постнатальной группе у 33%, в пренатальной группе — у 10% пациентов ($p=0,003$), уровень лактата более 6 ммоль/л — в постнатальной группе у 16% пациентов, а в пренатальной группе таких пациентов не выявлено. В группе пренатально диагностированных пороков был отмечен более высокий уровень сложности операций по шкале RACHS. Доля новорожденных с пренатально диагностированными клинически наиболее значимыми врожденными пороками сердца составила 62%, а летальность в течение первого года жизни — 11%, причем в структуре умерших преобладали пациенты с пренатально диагностированными пороками [8].

A. Tzifa и соавт. (2007) [9], изучив данные 85 новорожденных с атрезией легочной артерии, прооперированных в период с 1997 по 2004 г. в Evelina Childrens Hospital (Лондон), сообщают, что постнатальная установка диагноза у пациентов с атрезией легочной артерии сопряжена с исходно более низким уровнем насыщения (сатурации) крови кислородом в дооперационном периоде, однако это не влияет на их

послеоперационную смертность и наличие осложнений [9]. Автор объясняет данный факт ранним (в среднем в 1-е сутки жизни) появлением цианоза у этих пациентов, что обуславливает своевременное назначение им простагландина E_1 . Такая терапия поддерживает стабильное клиническое состояние новорожденных в дооперационном периоде, что проявляется отсутствием различий в хирургических исходах между пациентами из пре- и постнатальной групп. Данное объяснение может быть распространено и на других новорожденных с дуктус-зависимой легочной циркуляцией. Дискутируя с авторами, сообщившими ранее данные о лучших результатах у пациентов с пренатально диагностированными транспозицией магистральных сосудов, коарктацией аорты и синдромом гипоплазии левых отделов сердца, автор находит этому следующее объяснение. Синдром гипоплазии левых отделов сердца и коарктация аорты относятся к критическим врожденным порокам сердца с дуктус-зависимой системной циркуляцией. Среди пациентов с постнатально диагностированными пороками до установки диагноза симптомы могут появляться исподволь, по мере уменьшения диаметра открытого артериального протока, не переходя тотчас в клиническую картину критического порока. При этом, однако, постепенно развивается ишемия органов-мишеней, приводящая впоследствии к развитию гемодинамического коллапса. После установки диагноза и назначения простагландина E_1 у пациентов, перенесших шок и выживших после него, функция органов-мишеней может не восстановиться до исходного уровня, что ухудшает их шансы на выживание по сравнению с новорожденными, которым диагноз был выставлен пренатально. Положительное же влияние пренатальной диагностики на выживаемость пациентов с транспозицией магистральных сосудов может быть связано с тем, что у пациентов с пренатально диагностированными пороками и зависящей от размера отверстия гемодинамикой имеется больше шансов своевременно выполнить баллонную атриосептостомию (процедуру Рашкинда) в ранние сроки после рождения. Новорожденные с пренатально не диагностированной транспозицией магистральных сосудов, родившиеся вдали от кардиоцентров, не имеют возможности в экстренном порядке получить подобную помощь, что уменьшает их шансы на выживание [9].

Пренатальная диагностика критических врожденных пороков сердца и ее влияние на результаты хирургического лечения. К. Brown и соавт. (2006) [10] указывают на влияние обстоятельств установки диагноза критического врожденного порока сердца среди пациентов (доля пациентов с транспозицией магистральных сосудов в исследовании 27%), получавших лечение в периоперационном периоде в отделении реанимации клиники Great Ormond Street Hospital for Children (Лондон) с 1999 по 2002 г. [10]. Для сравнительного

анализа пациенты были разделены на 3 группы в зависимости от времени установки диагноза: пренатально (20%), постнатально во время пребывания в роддоме (55%) и после выписки из роддома (25%). Наихудшее дооперационное состояние наблюдалось у пациентов, выписанных из роддома без установленного диагноза критического врожденного порока сердца и повторно госпитализированных в реанимационное отделение. Более стабильное состояние до операции было у пациентов с пороком, диагностированным пренатально. Однако в группе с пренатально диагностированным пороком наблюдалась самая высокая послеоперационная смертность (21%) по сравнению с таковой у пациентов с пороком, диагностированным в роддоме (12%). Несмотря на наблюдаемые отрицательные тренды по влиянию на стабильность гемодинамики и функцию органов-мишеней, наименьшая смертность наблюдалась в группе повторно госпитализированных после установки диагноза вне роддома (8%). Данную тенденцию автор объясняет неоднородностью изучаемых групп, подчеркивая, что в группе с пренатально диагностированными пороками были сконцентрированы пациенты с наиболее сложной патологией. Авторы делают вывод, что определенные обстоятельства в момент установки диагноза оказывают влияние на тяжесть состояния новорожденных в дооперационном периоде, и это определяет их выживаемость после кардиохирургических вмешательств, которая будет улучшаться при оптимальной дородовой диагностике и облегченном доступе к специализированной помощи [10]. L.K. Wright и соавт. (2014) [11] на основании результатов одноцентрового исследования, в котором изучались исходы оперативного лечения детей первого года жизни, констатируют, что у пациентов с пренатально диагностированным пороком отмечались более высокая послеоперационная летальность, большая длительность пребывания в стационаре и отделении реанимации. Летальность в течение 1 года после операции была в 2 раза выше у новорожденных с пренатально диагностированным пороком ($p=0,03$). В качестве объяснения неблагоприятного течения пренатально диагностированных пороков авторами сделано предположение о наличии неучтенных сопутствующих факторов, таких как фенотипическая гетерогенность врожденных пороков сердца, при которой при одном и том же диагнозе в обеих, не отличающихся по иным параметрам группах, среди пренатально выявленных преобладают пациенты с анатомическими особенностями, отрицательно влияющими на послеоперационные результаты [11]. Аргумент в пользу данной теории был высказан в работе R.T. McCandless и соавт. (2012) [12], которые в своем исследовании по оценке влияния пренатальной диагностики коарктации аорты у новорожденных на результаты хирургического лечения демонстрирует, что для пациентов с пренатально диагностированным пороком характерны сравнительно

малые размеры дуги аорты, фиброзных колец аортального и митрального клапанов, а также уменьшение индексированных объемов левого желудочка [12]. Все эти параметры служат косвенными признаками гипоплазии левых отделов сердца, проявления которой более выражены у пациентов с внутриутробно диагностированным пороком. Размер дуги аорты имеет значение для определения хирургической тактики. Если в постнатальной группе (установка диагноза в течение 2–4-й недели жизни) резекция коарктации в условиях искусственного кровообращения проводилась у 22%, то в пренатальной группе — у 64% новорожденных ($p=0,03$). Сходные тенденции были обозначены в работе итальянских авторов (2012), которые изучали влияние пренатальной диагностики на результаты хирургического лечения новорожденных с атрезией легочной артерии с интактной межжелудочковой перегородкой [13]. По данным исследования, в пренатальной группе, по сравнению с постнатальной, преобладали пациенты с более высокой степенью гипоплазии правого желудочка и более частым наличием правожелудочково-коронарных фистул. М. Cohen и соавт. (2006) [14] при сравнении пациентов с диагностированным до и после рождения синдромом гетеротаксии указывают на преобладание среди новорожденных пациентов с пренатально диагностированным тотальным аномальным дренажем легочных вен, наличие которого прогностически неблагоприятно [14].

A. Levey и соавт. (2010) [15] на основании обобщения опыта лечения новорожденных со сложными врожденными пороками сердца (доля пациентов с транспозицией магистральных сосудов в исследовании 20%), прооперированных в Нью-Йорке (США) с 2004 по 2008 г., сообщают о тенденциях, отражающих периоперационные характеристики пациентов с пренатально установленными диагнозами [15]. Опираясь на опыт лечения новорожденных, у 3/4 которых в определенные годы пороки были диагностированы внутриутробно, авторы выявили, что для пациентов с пренатально диагностированными пороками характерны следующие показатели: низкая масса тела при рождении, меньший срок гестации, наличие сложных пороков, увеличивающих уровень сложности проводимых операций. Несмотря на повышенную сложность, у новорожденных с диагностированными внутриутробно пороками в дооперационном периоде реже применялась искусственная вентиляция легких, реже использовалась антибактериальная терапия, они реже оперировались в экстренном порядке. Пренатальная диагностика не влияла на следующие параметры: возраст новорожденных на момент операции, длительность пребывания в стационаре, а также смертность [15]. L. Peake и соавт. (2015) [16] на примере британской популяции сообщают об отсутствии влияния пренатальной диагностики на ближайшие и отдаленные

результаты хирургического лечения новорожденных с транспозицией магистральных сосудов и синдромом гипоплазии левых отделов сердца в период с 1998 по 2012 г. (доля пациентов с транспозицией магистральных сосудов в исследовании 58%) [16]. Группа авторов под руководством W. Tworetzky (2001) [17] обобщили восьмилетний опыт лечения синдрома пациентов с гипоплазией левых отделов сердца в Бостонском детском госпитале (США). В данном исследовании впервые показано положительное влияние пренатальной диагностики на раннюю послеоперационную выживаемость пациентов с данным синдромом. Доля прерванных после установки диагноза беременностей составила 33%, из исследования были исключены маловесные новорожденные и пациенты с потенциально летальными генетическими синдромами. При общей госпитальной летальности, составляющей 25%, выживаемость в группе диагностированных пренатально пороков составила 100%, в группе диагностированных постнатально — 66%. Автор связывает данную тенденцию с лучшим дооперационным состоянием новорожденных с пренатально диагностированными пороками, отражением которого была низкая дооперационная частота возникновения ацидоза, трикуспидальной недостаточности и правожелудочковой дисфункции в данной группе [17]. O. Franklin и соавт. (2002) [18] указывают на улучшение дооперационного состояния и увеличение выживаемости среди новорожденных с коарктацией аорты, диагноз у которых был выявлен пренатально. Схожие результаты продемонстрированы в работе M. Słodki и соавт. [19].

В 1999 г. французскими клиницистами была опубликована работа о влиянии пренатальной диагностики на хирургические исходы лечения пациентов с транспозицией магистральных сосудов, рожденных в Hôpital Necker (Париж, Франция). Авторы отмечают нулевую до- и послеоперационную летальность в группе диагностированных пренатально, до- и послеоперационная летальность в группе диагностированных постнатально составила 6 и 8,5% соответственно. Доля осложнений достоверно не различалась в обеих группах, длительность пребывания в стационаре была выше в постнатальной группе. Был сделан вывод о положительном влиянии пренатальной диагностики на хирургические исходы у пациентов с транспозицией магистральных сосудов [20]. В выполненном китайскими специалистами систематическом обзоре с метаанализом по результатам изучения 13 когорт пациентов из 12 ранее проведенных исследований с различными нозологическими формами критических врожденных пороков сердца (доля пациентов с транспозицией магистральных сосудов в исследовании 28,2%) приведена информация о том, что пренатальная диагностика может снижать периоперационную летальность. Однако достоверное снижение летальности

отмечалось лишь у пациентов с пренатально диагностированной транспозицией магистральных сосудов, что объясняется более ранними (на 3 дня) сроками оперативного лечения, ранней стабилизацией их состояния, отсутствием ацидоза и более высоким уровнем насыщения кислородом крови. Более ранние сроки оперативного лечения были выбраны с целью профилактики неврологических осложнений, обусловленных нестабильной гемодинамикой и дестабилизацией в дооперационном периоде [21]. Новозеландские коллеги (2019) демонстрируют среди новорожденных с пренатально диагностированными критическими врожденными пороками сердца (доля новорожденных с транспозицией магистральных сосудов в исследовании 66%) достоверное снижение неонатальной смертности (1%) по сравнению с таковой среди пациентов с пороками, диагностированными после рождения (7%; $p=0,03\%$) [22]. N. Pinto и соавт. (2017) [23] в работе о влиянии пренатальной диагностики на смертность, число госпитализаций и расходы, связанные с лечением 119 новорожденных с транспозицией магистральных сосудов, сообщают, что, несмотря на отсутствие достоверных различий по летальности в пре- и постнатальной группах (7,1 и 5,7% соответственно; $p=0,86$), в пренатальной группе отмечалось увеличение длительности пребывания пациентов в стационаре (в среднем на 13 сут). Пренатальная диагностика увеличивает общие расходы, связанные с лечением матерей и новорожденных с транспозицией магистральных сосудов, в среднем на 22 570 долларов США [23].

Влияние дородовой диагностики на отдаленную выживаемость пациентов с критическими врожденными пороками сердца. R. Liberman и соавт. (2014) [24] указывают на факторы, которые приводят к позднему выявлению критических врожденных пороков сердца среди живорожденных детей, родившихся в штате Массачусетс (США) в период с 2004 по 2009 г. (доля пациентов с транспозицией магистральных сосудов в исследовании 9,8%). Удельный вес живорожденных детей с пороком, диагностированным пренатально, в стационаре и после выписки из роддома, составил 52,4, 33,8 и 13,8% соответственно. Среди умерших в течение первого года преобладали пациенты с пороком, диагностированным пренатально, — 75,7%. Доля умерших на первом году жизни среди пациентов с пороком, диагностированным в стационаре, составила 20,6%, а среди детей с пороком, диагностированным после выписки из роддома, — 3,7% [24]. В 2014 г. опубликованы результаты обширного популяционного исследования, изучавшего связь пренатальной диагностики с годичной выживаемостью пациентов с врожденными пороками сердца, родившихся с 1994 по 2005 г. в штате Джорджия (США) [25]. Доля пренатально диагностированных пороков сердца составила 9,5%. В исследовании проведено сравнение годичной выживаемости пациен-

тов с пороком, диагностированным до и после родов. Среди пациентов с изолированными врожденными пороками сердца годичная выживаемость составила в пренатальной группе 77%, в постнатальной группе — 96% ($p<0,001$). Данная диспропорция обусловлена влиянием критических врожденных пороков сердца на популяцию. Авторы отмечают, что риск летального исхода в течение 1 года для пациентов с изолированными врожденными пороками сердца, диагностированными пренатально, в 6,86 раза выше, чем для таковых, диагностированных постнатально. Скорректированное отношение рисков для пациентов с пре- и постнатально диагностированными критическими врожденными пороками сердца составило 2,51 (95% доверительный интервал 1,72–3,66) [25]. M. Vincenti и соавт. (2019) [26], изучив влияние пренатальной диагностики врожденных пороков сердца во французской популяции на годичную выживаемость пациентов с тяжелыми пороками сердца (доля новорожденных с транспозицией магистральных сосудов в исследовании 15,6%), демонстрируют, что смертность в течение первого года жизни достоверно не различается среди новорожденных с пороками, диагностированными пре- и постнатально (16,7 и 13,9% соответственно; $p=0,13$). В группе пренатально диагностированных пороков простагландин E₁ назначался раньше, длительность пребывания в стационаре была больше, осложнения встречались реже, кардиохирургические операции проводились чаще, но позже. Ассоциация врожденных пороков сердца с хромосомной или синдромальной патологией служила фактором риска, снижающим выживаемость [26]. C. van Velzen и соавт. [27] в 2014 г. сообщают о нулевой летальности в течение первого года жизни среди пациентов с пренатально диагностированной транспозицией магистральных сосудов, прооперированных в Нидерландах с 2002 по 2012 г. До- и послеоперационная летальность в течение первого года жизни среди младенцев с пороками, диагностированными постнатально, за аналогичный период составила 4,9 и 11,4% соответственно. H. Nagata и соавт. (2020) [28] указывают на сокращение интервала от рождения до начала терапии и до проведения оперативного лечения, а также на улучшение годичной выживаемости среди новорожденных с пренатально диагностированной транспозицией магистральных сосудов. J. Nautala и соавт. (2020) [29] демонстрируют нулевую летальность ($p=0,119$) среди новорожденных с пренатально диагностированной транспозицией магистральных сосудов, прооперированных с 2004 по 2014 г. в финской популяции.

Заключение

Данные о влиянии пренатальной диагностики на до- и послеоперационную, а также отдаленную выживаемость новорожденных с критическими врожденными пороками сердца носят противоре-

чивый характер. На дооперационном этапе выживаемость выше среди пациентов с пренатально диагностированными пороками, что обусловлено заблаговременным выбором места родоразрешения, отлаженной логистикой, исключающей перемещение пациентов после рождения на большие расстояния и прецизионным ведением новорожденных неонатологами.

При рассмотрении широкого спектра критических врожденных пороков сердца ранняя и отдаленная послеоперационная выживаемость среди пациентов с пренатально диагностированными пороками может быть равной или ниже показателя, характерного для новорожденных, с пороками выявленными после рождения. Данный факт трактуется как след-

ствие аккумуляции в пренатальной группе наиболее сложных анатомо-морфологических и патофизиологических вариантов врожденных пороков, ввиду их лучшей дородовой выявляемости.

Пренатальная диагностика может оказывать положительное воздействие на периоперационную и отдаленную выживаемость пациентов с транспозицией магистральных сосудов, что подчеркивает важность дородового выявления этого порока. Доля пациентов с транспозицией магистральных сосудов в исследованиях по данной тематике может влиять на полученные результаты, при росте удельного веса пациентов с транспозицией магистральных сосудов, опосредованно увеличивая периоперационную выживаемость всей когорты.

ЛИТЕРАТУРА (REFERENCES)

1. Bravo-Valenzuela N.J., Peixoto A.B., Araujo Junior E. Prenatal diagnosis of transposition of the great arteries: an updated review. *Ultrasonography* 2020; 39(4): 331–339. DOI: 10.14366/usg.20055
2. *International Society of Ultrasound in Obstetrics and Gynecology*, Carvalho J.S., Allan L.D., Chaoui R., Copel J.A., DeVore G.R., Hecher K. et al. ISUOG Practice Guidelines (updated): sonographic screening examination of the fetal heart. *Ultrasound Obstet Gynecol* 2013; 41(3): 348–359. DOI: 10.1002/uog.12403
3. Бокерия Е.Л. Перинатальная кардиология: настоящее и будущее. Часть I: врожденные пороки сердца. *Рос вестн перинатол и педиатр* 2019; 64(3): 5–10. [Bokeriya E.L. Perinatal cardiology: the present and the future. Part I: congenital heart disease. *Ros Vestn Perinatol i Pediatr* 2019; 64(3): 5–10 (in Russ.)] DOI: 10.21508/1027–4065–2019–64–3–5–10
4. Levi S., Zhang W.H., Alexander S., Viart P., Grandjean H.; *Eurofetus study group*. Short-term outcome of isolated and associated congenital heart defects in relation to antenatal ultrasound screening. *Ultrasound Obstet Gynecol* 2003; 21(6): 532–538. DOI: 10.1002/uog.146
5. Holland B.J., Myers J.A., Woods C.R.Jr. Prenatal diagnosis of critical congenital heart disease reduces risk of death from cardiovascular compromise prior to planned neonatal cardiac surgery: a meta-analysis. *Ultrasound Obstet Gynecol* 2015; 45(6): 631–638. DOI: 10.1002/uog.14882
6. Quartermain M.D., Hill K.D., Goldberg D.J., Jacobs J.P., Jacobs M.L., Pasquali S.K. et al. Prenatal Diagnosis Influences Preoperative Status in Neonates with Congenital Heart Disease: An Analysis of the Society of Thoracic Surgeons Congenital Heart Surgery Database. *Pediatr Cardiol* 2019; 40(3): 489–496. DOI: 10.1007/s00246–018–1995–4
7. Verheijen P.M., Lisowski L.A., Stoutenbeek P., Hitchcock J.F., Brenner J.I., Copel J.A. et al. Prenatal diagnosis of congenital heart disease affects preoperative acidosis in the newborn patient. *J Thorac Cardiovasc Surg* 2001; 121(4): 798–803. DOI: 10.1067/mtc.2001.112825
8. Sholler G.F., Kasparian N.A., Pye V.E., Cole A.D., Winlaw D.S. Fetal and post-natal diagnosis of major congenital heart disease: implications for medical and psychological care in the current era. *J Paediatr Child Health* 2011; 47(10): 717–722. DOI: 10.1111/j.1440–1754.2011.02039.x
9. Tzifa A., Barker C., Tibby S.M., Simpson J.M. Prenatal diagnosis of pulmonary atresia: impact on clinical presentation and early outcome. *Arch Dis Child Fetal Neonatal Ed* 2007; 92(3): F199–203. DOI: 10.1136/adc.2006.093880
10. Brown K.L., Ridout D.A., Hoskote A., Verhulst L., Ricci M., Bull C. Delayed diagnosis of congenital heart disease worsens preoperative condition and outcome of surgery in neonates. *Heart* 2006; 92(9): 1298–1302. DOI: 10.1136/hrt.2005.078097
11. Wright L.K., Ehrlich A., Stauffer N., Samai C., Kogon B., Oster M.E. Relation of prenatal diagnosis with one-year survival rate for infants with congenital heart disease. *Am J Cardiol* 2014; 113(6): 1041–1044. DOI: 10.1016/j.amjcard.2013.11.065
12. McCandless R.T., Puchalski M.D., Minich L.L., Menon S.C. Prenatally diagnosed coarctation: a more sinister disease? *Pediatr Cardiol* 2012; 33(7): 1160–1164. DOI: 10.1007/s00246–012–0275-y
13. Tuo G., Volpe P., Bondanza S., Volpe N., Serafino M., De Robertis V. et al. Impact of prenatal diagnosis on outcome of pulmonary atresia and intact ventricular septum. *J Matern Fetal Neonatal Med* 2012; 25(6): 669–674. DOI: 10.3109/14767058.2011.587062
14. Cohen M.S., Schultz A.H., Tian Z.Y., Donaghue D.D., Weinberg P.M., Gaynor J.W. et al. Heterotaxy syndrome with functional single ventricle: does prenatal diagnosis improve survival? *Ann Thorac Surg* 2006; 82(5): 1629–1636. DOI: 10.1016/j.athoracsur.2006.05.039
15. Levey A., Glickstein J.S., Kleinman C.S., Lefevre S.M., Chen J., Gersony W.M. et al. The impact of prenatal diagnosis of complex congenital heart disease on neonatal outcomes. *Pediatr Cardiol* 2010; 31(5): 587–597. DOI: 10.1007/s00246–010–9648–2
16. Peake L.K., Draper E.S., Budd J.L., Field D. Outcomes when congenital heart disease is diagnosed antenatally versus postnatally in the UK: a retrospective population-based study. *BMC Pediatr* 2015; 15: 58. DOI: 10.1186/s12887–015–0370–3
17. Tworetzky W., McElhinney D.B., Reddy V.M., Brook M.M., Hanley F.L., Silverman N.H. Improved surgical outcome after fetal diagnosis of hypoplastic left heart syndrome. *Circulation* 2001; 103(9): 1269–1273. DOI: 10.1161/01.cir.103.9.1269
18. Franklin O., Burch M., Manning N., Sleeman K., Gould S., Archer N. Prenatal diagnosis of coarctation of the aorta improves survival and reduces morbidity. *Heart*. 2002; 87(1):67–69. DOI: 10.1136/heart.87.1.67
19. Stodki M., Rizzo G., Augustyniak A., Seligman N.S., Zych-Krekora K., Respondek-Liberska M.; *International Prenatal Cardiology Collaboration Group*. Retrospective cohort study of prenatally and postnatally diagnosed coarctation of the aorta (CoA): prenatal diagnosis improve neonatal out-

- come in severe CoA. *J Matern Fetal Neonatal Med* 2020; 33(6): 947–951. DOI: 10.1080/14767058.2018.1510913
20. Bonnet D., Coltri A., Butera G., Fermont L., Le Bidois J., Kachaner J., Sidi D. Detection of transposition of the great arteries in fetuses reduces neonatal morbidity and mortality. *Circulation* 1999; 99(7): 916–918. DOI: 10.1161/01.cir.99.7.916
 21. Li Y.F., Zhou K.Y., Fang J., Wang C., Hua Y.M., Mu D.Z. Efficacy of prenatal diagnosis of major congenital heart disease on perinatal management and perioperative mortality: a meta-analysis. *World J Pediatr* 2016; 12(3): 298–307. DOI: 10.1007/s12519–016–0016-z
 22. Cloete E., Bloomfield F.H., Sadler L., de Laat M.W.M., Finucane A.K., Gentles T.L. Antenatal Detection of Treatable Critical Congenital Heart Disease Is Associated with Lower Morbidity and Mortality. *J Pediatr* 2019; 204: 66–70. DOI: 10.1016/j.jpeds.2018.08.056
 23. Pinto N.M., Nelson R., Botto L., Puchalski M.D., Krikov S., Kim J., Waitzman N.J. Costs, mortality, and hospital usage in relation to prenatal diagnosis in d-transposition of the great arteries. *Birth Defects Res* 2017; 109(4): 262–270. DOI: 10.1002/bdra.23608
 24. Liberman R.F., Getz K.D., Lin A.E., Higgins C.A., Sekhvat S., Markenson G.R., Anderka M. Delayed diagnosis of critical congenital heart defects: trends and associated factors. *Pediatrics* 2014; 134(2): e373–381. DOI: 10.1542/peds.2013–3949
 25. Oster M.E., Kim C.H., Kusano A.S., Cragan J.D., Dressler P., Hales A.R. et al. A population-based study of the association of prenatal diagnosis with survival rate for infants with congenital heart defects. *Am J Cardiol* 2014; 113(6): 1036–1040. DOI: 10.1016/j.amjcard.2013.11.066
 26. Vincenti M., Guillaumont S., Clarivet B., Macioce V., Mura T., Boulot P. et al. Prognosis of severe congenital heart diseases: Do we overestimate the impact of prenatal diagnosis? *Arch Cardiovasc Dis* 2019; 112(4): 261–269. DOI: 10.1016/j.acvd.2018.11.013
 27. van Velzen C.L., Haak M.C., Reijnders G., Rijlaarsdam M.E., Bax C.J., Pajkrt E. et al. Prenatal detection of transposition of the great arteries reduces mortality and morbidity. *Ultrasound Obstet Gynecol* 2015; 45(3): 320–325. DOI: 10.1002/uog.14689
 28. Nagata H., Glick L., Loughheed J., Grattan M., Mondal T., Thakur V. et al. Prenatal Diagnosis of Transposition of the Great Arteries Reduces Postnatal Mortality: A Population-Based Study. *Can J Cardiol* 2020; 36(10): 1592–1597. DOI: 10.1016/j.cjca.2020.01.010
 29. Hautala J., Gissler M., Ritvanen A., Helle E., Pihkala J., Mattila I.P. et al. Perinatal and perioperative factors associated with mortality and an increased need for hospital care in infants with transposition of the great arteries: A nationwide 11-year population-based cohort. *Acta Obstet Gynecol Scand* 2020; 99(12): 1728–1735. DOI: 10.1111/aogs.13953

Поступила: 09.02.22

Received on: 2022.02.09

Конфликт интересов:

Авторы данной статьи подтвердили отсутствие конфликта интересов и финансовой поддержки, о которых необходимо сообщить.

Conflict of interest:

The authors of this article confirmed the lack of conflict of interest and financial support, which should be reported.

Гиперлипидемии у детей: нерешенные проблемы

М.И. Никитина, Г.В. Санталова

ФГБОУ ВО «Самарский государственный медицинский университет» Минздрава России, Самара, Россия

Hyperlipidemia in children: Unsolved problems

M.I. Nikitina, G.V. Santalova

Samara State Medical University, Samara, Russia

В статье представлены данные литературы по распространенности, диагностике и лечению гиперлипидемии, в том числе семейной гиперхолестеринемии у детей. Отмечено, что продолжается рост числа больных с гиперлипидемией во всем мире. По-прежнему гиперлипидемии рассматриваются факторами риска развития сердечно-сосудистых заболеваний и причиной высокой смертности в разных странах мира. Обращено внимание на возможность атеросклеротического поражения сосудов сердца у молодых людей и подростков. Отмечены заболевания у детей (сахарный диабет, ожирение, гипотиреоз, патология почек и др.), при наличии которых необходимо проводить диагностику гиперлипидемии. Нет четких рекомендаций для педиатров в отношении скрининга в целях выявления высокого уровня холестерина и сроков начала терапии.

Ключевые слова: дети, гиперхолестеринемия, липопротеиды низкой плотности, диагностика, скрининг, сердечно-сосудистые заболевания.

Для цитирования: Никитина М.И., Санталова Г.В. Гиперлипидемии у детей: нерешенные проблемы. Рос вестн перинатол и педиатр 2022; 67:(6): 40–45. DOI: 10.21508/1027-4065-2022-67-6-40-45

The article presents literature review findings on the prevalence, diagnosis, and treatment of hyperlipidemia, including familial hypercholesterolemia in children. It is noted that the number of patients with hyperlipidemia continues to grow throughout the world. As before, hyperlipidemias are considered risk factors for the development of cardiovascular diseases and the cause of high mortality in different countries of the world. Attention is drawn to the possibility of atherosclerotic lesions of the heart vessels in young people and adolescents. Diseases in children (diabetes mellitus, obesity, hypothyroidism, renal pathology, etc.) have been noted, which necessitate diagnosing hyperlipidemia. There are no clear guidelines for pediatricians regarding cholesterol screening and timing of therapy initiation.

Key words: children, hypercholesterolemia, low density lipoproteins, diagnostics, screening, cardiovascular diseases.

For citation: Nikitina M.I., Santalova G.V. Hyperlipidemia in children: Unsolved problems. Ros Vestn Perinatol i Peditr 2022; 67:(6): 40–45 (in Russ). DOI: 10.21508/1027-4065-2022-67-6-40-45

Гиперлипидемия — это патологическое состояние, когда концентрация липидов и липопротеидов в крови повышены и могут быть как приобретенными (вторичными), так и наследственными или (первичными) [1]. В настоящее время для диагностики гиперлипидемий среди детского населения отсутствует система выявления и учета больных, не разработана шкала для скрининга и последующей стратификации факторов риска, не ведутся клинические регистры больных с семейной формой, недостаточен уровень генетического консультирования, в связи с чем истинная распространенность заболевания остается неизвестной [2].

Цель обзора — оценка эффективности современных подходов к диагностике, профилактике и терапии гиперлипидемии у пациентов детского возраста. Авторами проведен анализ 37 источни-

ков, включающих рекомендации по дислипидемии и семейной гиперхолестеринемии международного общества International Foundation, Национальной липидной ассоциации США, Российские рекомендации по диагностике и лечению семейной гиперхолестеринемии.

Эпидемиология гиперлипидемии. По данным литературы, за последние 10 лет отмечается рост числа больных с гиперлипидемией во всем мире. В настоящее время у 17% населения мира диагностируют гиперлипидемию. Повышенный уровень холестерина наблюдается у 13% подростков по сравнению с 10% в период с 1988 по 1994 г.

Существуют разные типы гиперлипидемий, которые служат факторами риска развития сердечно-сосудистых заболеваний, обуславливающих высокую смертность как в России, так и в большинстве экономически развитых стран. Распространенность наследственной (семейной) формы гиперлипидемии, согласно проведенному в 2017 г. метаанализу, составляет 1 на 250 человек; исследование, проведенное в двух регионах Российской Федерации (РФ), свидетельствовало, что среди лиц с гиперхолестеринемией семейная форма встречается в 5–10% случаев (1 на 108 человек) [3]. Европейское сообщество по атеросклерозу (2020 г.) сообщает о распространен-

© Никитина М.И., Санталова Г.В., 2022

Адрес для корреспонденции: Никитина Майя Игоревна — ординатор кафедры факультетской педиатрии Самарского государственного медицинского университета,

ORCID: 0000-0002-5723-3687

e-mail: doctor.nikitina@inbox.ru

Санталова Галина Владимировна — д.м.н. проф., зав. кафедрой факультетской педиатрии Самарского государственного медицинского университета, ORCID: 0000-0002-6078-2361

443099 Самара, ул. Чапаевская, д. 89

ности семейной гиперхолестеринемии 1 на 200–250 человек; сделано предположение, что во всем мире каждые 8 мин рождается 1 ребенок с семейной гиперхолестеринемией [4]. Австралийские ученые среди 148 детей, прошедших каскадный скрининг, выявили 84 (56,8%) ребенка с генетически подтвержденной семейной гиперхолестеринемией. Высокий уровень результатов диагностики больных с семейной гиперхолестеринемией выявлен в Нидерландах — 71% больных с этой патологией, в Норвегии — 43%, в Исландии — 19%, в Швейцарии — 13%, в Великобритании — 12% [5–7]. Европейское общество атеросклероза такую ситуацию называет опасной неинфекционной эпидемией [8].

Патогенез гиперлипидемии. Результаты многочисленных исследований свидетельствуют о связи между уровнем холестерина липопротеидов низкой плотности и возникновением раннего атеросклероза и в последствии ишемической болезни сердца [3, 4, 9–12]. Пусковым механизмом в развитии атеросклероза служит инфильтрация стенки сосуда холестерином. Атеросклеротическим процессом поражаются сосуды эластического типа, резко ускоряется процесс формирования атеросклеротических бляшек, что приводит к сужению коронарных, сонных, мозговых, ренальных артерий; при этом риск раннего развития ишемической болезни сердца увеличивается примерно в 20 раз по сравнению с таковым в общей популяции [13]. Основными непосредственными причинами преждевременных случаев клинически значимых сердечно-сосудистых осложнений в семье служат нарушения структуры и функции артерий. Этим объясняется настороженность в отношении атеросклероза, приводящего к поражению коронарных сосудов, в молодом и даже детском возрастах. Кроме того, гиперлипидемия расценивается как важный причинный фактор нарушения пассивно-эластических качеств артерий, ангиопатии, возникновения атером и повышения артериального давления. В настоящее время известно более 30 факторов риска, увеличивающих вероятность возникновения атеросклероза и его осложнений с развитием ранних сердечно-сосудистых заболеваний. У пациентов с высоким уровнем липопротеидов низкой плотности риск развития ранних коронарных осложнений увеличивается в 100 раз к 50 годам у 50% мужчин и 25% женщин, если не контролировать уровень данного показателя [14–15]. Семейная гиперхолестеринемия вызвана мутациями и утратой функции наиболее часто встречаемых генов *LDLR* (90%), *APOB* (5%), *PCSK9* (3%) и др. (<2%) [16].

Классификация гиперлипидемий. Всемирной организацией здравоохранения в качестве международной стандартной классификации гиперлипидемий была принята классификация Фредкинсона, созданная в 1965 г. и основанная на изменении состава липопротеидов плазмы при их электрофоретиче-

ском разделении или ультрацентрифугировании [17]. В данной классификации гиперлипидемии подразделяются на 5 типов.

Гиперлипидемия I типа возникает вследствие дефицита липопротеинлипазы — фермента, расщепляющего триглицериды самых крупных по размеру и богатых липидами липопротеидов плазмы крови — хиломикронов и липопротеидов очень низкой плотности. Характерно изолированное повышение концентрации хиломикронов и умеренное — общего холестерина и триглицеридов. В этих случаях нозологическая форма заболевания проявляется либо как семейная гипертриглицеридемия (фенотип I), либо как семейная гиперхиломикронемия. Гиперлипидемия I типа иногда наблюдается у больных с системной красной волчанкой.

Для гиперлипидемии IIa типа характерно повышение концентрации липопротеидов низкой плотности и общего холестерина, при этом уровень триглицеридов остается в пределах нормы. Это самый распространенный в популяции фенотип, который непосредственно связан с развитием коронарного атеросклероза. Семейная гиперхолестеринемия и гипотиреоз — основные нозологические формы, при которых чаще всего развивается гиперлипидемия IIa типа. Семейные гиперхолестеринемии представляют собой группу генетических заболеваний, приводящих к выраженному повышению концентрации общего холестерина и нарушению обмена липопротеидов низкой плотности, что приводит к атеросклеротическому поражению сосудов, преимущественно коронарных артерий, и клинической манифестации ишемической болезни сердца в молодом и даже детском возрастах, риск развития которой составляет примерно 90% [18].

Гиперлипидемия IIb типа — это комбинированная гиперлипидемия, при которой повышены концентрации общего холестерина и триглицеридов, холестерина липопротеидов низкой и очень низкой плотности, на фоне чего имеется высокая вероятность атеросклеротического изменения сосудов. Этот тип гиперлипидемии предполагает возможность развития различных врожденных дефектов в первичной структуре апопротеинов, эстераз и липид-переносящих белков; чаще всего наблюдается у больных с комбинированной семейной гиперлипидемией, сахарным диабетом 2-го типа, нефротическим синдромом.

Гиперлипидемия III типа проявляется повышением концентрации липопротеидов промежуточной плотности вследствие повышения содержания общего холестерина и триглицеридов. Достаточно редкий вид нарушений липидного обмена, при котором рецепторы печени плохо связывают липопротеиды промежуточной плотности, накапливающиеся в плазме крови. Более того, гиперлипидемия III типа клинически проявляется только при сочетании с метаболическим синдромом и имеет высокий риск развития атеросклероза.

Гиперлипидемия IV типа проявляется повышенной концентрацией холестерина липопротеидов очень низкой плотности и триглицеридов, и встречается у 40% больных. Клинические проявления гиперлипидемии IV типа представлены семейной гипертриглицеридемией, а также частым проявлением вторичных нарушений липидного обмена.

Гиперлипидемия V типа — один из самых редких типов гиперлипидемий с неясной этиологией. Она характеризуется одновременным повышением концентрации хиломикроннов и холестерина липопротеидов очень низкой плотности, триглицеридов и умеренным повышением уровня общего холестерина. Данная нозологическая форма заболевания опасна развитием острого панкреатита.

Показаниями к исследованию липидного состава крови служит наличие таких заболеваний, как панкреатит, нефрит, гипотиреоз, сахарный диабет и частые острые респираторные инфекции, а также длительный прием лекарственных препаратов (пероральные противозачаточные таблетки, кортикостероиды, циклоsporины и др.), так как эти факторы могут быть причинами вторичной гиперлипидемии [19]. Следует отметить, что строго специфических измененных показателей для той или иной нозологии нет [18]. Диагностические мероприятия при гиперлипидемии включают сбор анамнеза (подробно собирается семейный анамнез с указанием хронических заболеваний/причин смерти родственников I и II степени родства), осмотр и физическое обследование с оценкой антропометрических данных, функционального состояния сердечно-сосудистой системы, лабораторные исследования липидного состава крови, генетический тест, измерение толщины комплекса интима-медиа, ультразвуковое исследование брюшной полости и по показаниям консультации специалистов (эндокринолога, гастроэнтеролога, кардиолога, офтальмолога) [2].

Нарушения уровней метаболитов липидного обмена не всегда надо расценивать как патологический признак, и довольно часто количественные и качественные сдвиги в липидном составе крови носят адаптивный характер. Показатели липидного обмена у детей варьируют в зависимости от возраста, пола, сезонного фактора, географической зоны проживания [20]. В таблице приведены показатели липидограммы у детей [21].

Таблица. Показатели липидограммы у детей
Table. Indicators of lipid profile in children

Показатель	Низкие, ммоль/л	Норма, ммоль/л	Пограничные, ммоль/л	Высокие, ммоль/л
Общий холестерин	—	<4,1	4,2–4,9	≥4,9
Холестерин липопротеидов низкой плотности	—	<2,8	2,9–3,3	≥3,4
Индекс атерогенности	—	<2,9	3,0–3,6	≥3,77
Холестерин липопротеидов высокой плотности	<1,1	1,2	1,3–3,3	3,4

Для постановки диагноза первичной (наследственной) гиперлипидемии необходимо определить наличие генной мутации, следствием которой может быть семейная гиперхолестеринемия, протекающая в тяжелой, злокачественной форме с развитием раннего атеросклероза. Продолжительность жизни таких детей без лечения не превышает 20 лет [22, 23]. Во всех случаях при подозрении на гиперлипидемии у детей обследование должно включать непосредственное двукратное измерение уровня общего холестерина, холестерина липопротеидов низкой плотности и триглицеридов с вычислением их средних значений. По рекомендациям D.M. Kusters и соавт. [24], все дети должны проходить скрининг в целях выявления высокого уровня холестерина в возрасте от 9 до 11 лет.

Лечение. После постановки диагноза всем пациентам необходимо дать рекомендации по коррекции образа жизни. Так, организация правильного питания способствует уменьшению риска развития сердечно-сосудистых заболеваний, снижению уровня холестерина липопротеидов низкой плотности. Изменение пищевого режима особенно важно при профилактике и лечении легкой и умеренной гиперхолестеринемии [25]. Известны различные способы рационализации и оздоровления питания, но первенство в профилактике гиперлипидемий в течение последних десятилетий устойчиво принадлежит средиземноморской диете, включающей различные виды жирных кислот, некоторые аминокислоты, растительные стеролы, полифенолы, микроэлементы, витамины, пищевые волокна, пребиотики, пробиотики, синбиотики, полиолы и полиамины [10, 26–27]. Ежедневный рацион должен включать основные элементы: злаки (цельнозерновой хлеб, макароны, рис кускус и др.); не менее 2 порций овощей, одна из которых должна быть без термической обработки; фрукты — 1–2 порции; молочнокислые продукты; оливковое масло, как основной источник пищевых жиров; оливки, орехи и семена для обогащения организма здоровыми липидами, минералами и клетчаткой. Ежедневно рекомендуется употреблять рыбу (2 порции и более), морепродукты, яйца (2–4 порции), белое мясо (курица, индейка — 2 порции). Введение в рацион красного мяса рекомендуется не более нескольких раз в месяц. Сладости

и выпечку следует употреблять в самых редких случаях. Воспитание у детей приверженности к принципам «здорового» питания позволит уменьшить риск атеросклеротического поражения кровеносных сосудов, которое может протекать без клинических проявлений. Важно проводить разъяснительную работу среди пациентов о пользе и необходимости ежедневного употребления продуктов, входящих в средиземноморскую диету, для профилактики гиперлипидемии [10, 28].

Нормализации углеводного и липидного обменов и повышению энергетического баланса организма способствует занятие спортом [29–30]. Доказано, что выраженное снижение концентрации общего холестерина в крови наблюдается у спортсменов циклических видов спорта (академическая гребля, велотрековые гонки, гребля на байдарках и каноэ, легкая атлетика, плавание, скандинавская ходьба, триатлон, биатлон, конькобежный спорт, лыжное двоеборье, лыжные гонки, шорт-трек). Детям необходимо отказаться от курения, исключить возможность пассивного курения, особенно детям раннего и младшего возраста, так как никотин и сигаретный дым способствуют атеросклеротическим изменениям сосудов, что приводит к ухудшению кровообращения и увеличению потребности миокарда в кислороде [10, 31]. Перечисленные гиполипидемические мероприятия относятся не только к немедикаментозным методам лечения, но и к возможности профилактики атеросклероза.

При первичных гиперлипидемиях терапия сводится к патогенетической коррекции метаболических и клинических синдромов, при вторичных — к устранению причин основного заболевания. Вопросы медикаментозной терапии гиперлипидемии у детей и подростков остаются объектом пристального внимания, так как длительное лечение может негативно отразиться на их качестве жизни [32–33]. В качестве медикаментозной терапии чаще всего применяют статины — препараты первой линии для лечения гиперлипидемии [34]. Назначение статинов следует начинать с минимальной дозы. В отсутствие гиполипидемического действия дозировку дозу препаратов необходимо увеличить или заменить более сильным статином либо добавить другой гиполипидемический препарат. Согласно рекомендациям Американской кардиологической ассоциации самый ранний возраст для назначения статинов при гиперлипидемиях составляет 8 и 10 лет, учитывая их гепатотоксичность как одно из наиболее часто встречающихся нежелательных явлений и отсутствие сведений о долгосрочной безопасности применения у детей. Препараты этого класса, как правило, назначают после неудачной попытки изменить образ жизни. Для первого назначения чаще применяется аторвастатин; при необходимости замены на более сильный статин — симвастатин, флувастатин; при необходимо-

сти добавления другого гиполипидемического препарата — эзетимиб (ингибитор абсорбции холестерина) или секвестранты желчных кислот с преимущественным использованием при тяжелой гиперхолестеринемии [35]. Статины имеют такой же профиль безопасности, как и у взрослых, и побочные эффекты, включающие головную боль, миалгии, гепатотоксичность, миопатию и в редких случаях рабдомиолиз. Повышение уровня аспартат- и аланинаминотрансферазы носит транзиторный характер, после прекращения приема лекарственных препаратов уровень ферментов нормализуется. Статины противопоказаны во время беременности из-за потенциального тератогенного действия, поэтому девочкам-подросткам требуются соответствующие меры контрацепции и/или консультирование [34].

Имеются сведения об эффективности фибриновых кислот (фенофибрат и гемфиброзил) для снижения уровней холестерина липопротеидов низкой плотности, триглицеридов и повышения уровней холестерина липопротеидов высокой плотности при тяжелой гипертриглицеридемии в качестве монотерапии, но данные по их использованию у детей ограничены [20, 36]. Рассматривается возможность применения никотиновой кислоты (ниацин) при тяжелой гиперхолестеринемии, однако этот препарат не полностью изучен в педиатрической популяции [37]. В качестве вспомогательного средства при тяжелой гипертриглицеридемии в комплексной терапии применяются длинноцепочечные омега-3 жирные кислоты (рыбий жир). Препарат более эффективен у взрослых, чем у детей. После начала терапии пациенты должны пройти контрольное исследование уровня липидов через 1 мес, при стабилизации процесса — каждые 3–6 мес с отслеживанием побочных эффектов.

Заключение

Значительная распространенность гиперлипидемий в детском возрасте и угроза развития сердечно-сосудистых заболеваний на ее фоне, приводящих к высокой смертности среди взрослого населения, объясняют настороженность в отношении атеросклероза, который служит причиной поражения коронарных артерий. Отсутствие стратификации риска развития гиперлипидемий у практически здоровых детей и подростков с учетом факторов риска затрудняет раннюю диагностику данной патологии. Мы согласны с мнением D.M. Kusters, что все дети должны проходить скрининг в целях выявления высокого уровня холестерина в возрасте от 9 до 11 лет. Остается нерешенным вопрос о необходимости применения агрессивной гиполипидемической терапии у детей и подростков с гиперлипидемией. Безусловно, положительным является наличие достаточного объема представленных в литературе сведений о возможностях и значимости немедика-

ментозной терапии гиперлипидемий для пациентов молодого возраста. Использование этих данных позволит существенным образом снизить вероятность возникновения сердечно-сосудистых заболеваний и смертности от них.

Для выявления гиперлипидемии у всех детей и лиц молодого возраста необходимы скрининговые обследования. Педиатры, тесно контактирующие со всеми членами семьи, должны выявлять больных,

проводить лечение в соответствии с рекомендациями и в сотрудничестве с другими специалистами. Использование имеющихся критериев диагностики, в частности семейной гиперхолестеринемии и риска развития сердечно-сосудистых заболеваний при гиперлипидемии, может позволить выявлять детей на стадии потенциального возникновения прогрессирующего атеросклероза.

ЛИТЕРАТУРА (REFERENCES)

1. *Catapano A.L., Graham I., De Backer G., Wiklund O., Chapman M.J., Drexel H., et al; ESC Scientific Document Group.* 2016 ESC/EAS Guidelines for the Management of Dyslipidaemias. *Eur Heart J* 2016; 37(39): 2999–3058. DOI: 10.1093/eurheartj/ehw272
2. *Mărginean C.O., Meliț L.E., Dobreanu M., Mărginean M.O.* Type V hypertriglyceridemia in children, a therapeutic challenge in pediatrics: A case report and a review of the literature. *Medicine* 2017; 96(51): e8864. DOI: 10.1097/md.00000000000008864
3. *Ramaswamia U., Humphries S. E., Priestley-Barnham L., Greend P., Walde D.S., Capps N.* Current management of children and young people with heterozygous familial hypercholesterolaemia — HEART UK statement of care. *Atherosclerosis* 2019; 290: 1–8. DOI: 10.1016/j.atherosclerosis.2019.09.005
4. *Collins R., Reith C., Emberson J., Armitage J., Baigent C., Blackwell L. et al.* Interpretation of the evidence for the efficacy and safety of statin therapy. *Lancet* 2016; 388: 2532–2561. DOI: 10.1016/S0140–6736(16)31357–5
5. *Watts G.F., Gidding S., Wierzbicki A.S., Toth P.P., Alonso R., Brown W.V. et al.* Integrated guidance on the care of familial hypercholesterolaemia from the International FH Foundation. *Int J Cardiol* 2014; 171(3): 309–325. DOI: 10.1016/j.ijcard.2013.11.025
6. *Goldberg A., Hopkins P., Toth P., Ballantyne C., Robinson J., Daniels S. et al.* Familial hypercholesterolemia: screening, diagnosis and management of pediatric and adult patients: clinical guidance from the National Lipid Association Expert Panel on Familial Hypercholesterolemia. *J Clin Lipidol* 2011; 5: 133–140. DOI: 10.1016/j.jacl.2011.04.003
7. *Ежов М.В., Сергиенко И.В., Рожкова Т.А., Кухарчук В. В., Коновалов Г. А., Мешков А. Н. и др.* Российские рекомендации по диагностике и лечению семейной гиперхолестеринемии. Атеросклероз и дислипидемии 2016; 25(4): 21–29. [Ezhov M.V., Sergienko I.V., Rozhkova T.A., Kukharchuk V.V., Kononov G.A., Meshkov A.N. et al. The Russian references on diagnostics and treatment of a family hypercholesterolaemia. *Ateroskleroz i dislipidemii* 2016; 25(4): 21–29. (in Russ.)]
8. European Association for Cardiovascular Prevention & Rehabilitation, *Reiner Z., Catapano A.L., De Backer G., Graham I., Taskinen M.R., Wiklund O. et al.; ESC Committee for Practice Guidelines (CPG) 2008–2010 and 2010–2012 Committees.* ESC/EAS Guidelines for the management of dyslipidaemias: the Task Force for the management of dyslipidaemias of the European Society of Cardiology (ESC) and the European Atherosclerosis Society (EAS). *Eur Heart J* 2011; 32(14): 1769–818. DOI: 10.1093/eurheartj/ehrl158
9. *Coakley J.C.* Lipids in Children and Links to Adult Vascular Disease. *Clin Biochem Rev* 2018; 39(3): 65–76
10. *Ежов М.В., Бажан С.С., Ершова А.И., Мешков А.Н., Соколов А.А., Кухарчук В.В. и др.* Клинические рекомендации по семейной гиперхолестеринемии. Атеросклероз и дислипидемии 2019; 34(1): 5–43. [Ezhov M.V., Bazhan S.S., Yershova A.I., Meshkov A.N., Sokolov A.A., Kukharchuk V.V. et al. Clinical recommendations for familial hypercholesterolemia. *Ateroskleroz i dislipidemii* 2019; 34: 5–43. (in Russ.)]
11. *Ference B., Ginsberg H., Graham I., Ray K., Packard C., Bruckert E. et al.* Low-density lipoproteins cause atherosclerotic cardiovascular disease. 1. Evidence from genetic, epidemiologic, and clinical studies. A consensus statement from the European Atherosclerosis Society Consensus Panel. *Eur Heart J* 2017; 38(32): 2459–2472. DOI: 10.1093/eurheartj/ehx144
12. *Рубаненко О.А., Кириченко Н.А., Фатенков О.В.* Коррекция нарушений липидного обмена и системы гемостаза у пациентов высокого риска смерти от сердечно-сосудистых заболеваний. Наука и инновации в медицине 2016; 1(1): 41–45. [Rubanenko O.A., Kirichenko N.A., Fatentkov O.V. Correction of lipid and hemostatic disorders in patients at high risk of cardiovascular death. *Scie Innovat Med* 2016; 1(1): 41–45. (in Russ.)] DOI: 10.35693/2500–1388–2016–0–1–41–45
13. *Wiegman A., Gidding S., Watts G., Chapman M., Ginsberg H., Cuchel M. et al.* Familial hypercholesterolaemia in children and adolescents: gaining decades of life by optimizing. *Eur Heart J* 2015; 36: 2425–2437. DOI: 10.1093/eurheartj/ehv157
14. *Harada-Shiba M., Ohta T., Ohtake A., Ogura M., Dobashi K., Nohara A. et al.; Joint Working Group by Japan Pediatric Society and Japan Atherosclerosis Society for Making Guidance of Pediatric Familial Hypercholesterolemia.* Guidance for Pediatric Familial Hypercholesterolemia 2017. *J Atheroscler Thromb* 2018; 25(6): 539–553. DOI: 10.5551/jat.CR002
15. *Stempel H., Dodge A., Marriott E., Peterson A.L.* Referral Patterns and Cascade Screening for Familial Hypercholesterolemia in a Pediatric Lipid Clinic. *J Pediatr* 2016; 178: 285–287. DOI: 10.1016/j.jpeds.2016.08.016
16. *Nordestgaard B.G., Chapman M.J., Humphries S.E., Ginsberg H.N., Masana L., Descamps O.S. et al.; European Atherosclerosis Society Consensus Panel.* Familial hypercholesterolaemia is underdiagnosed and undertreated in the general population: guidance for clinicians to prevent coronary heart disease: consensus statement of the European Atherosclerosis Society. *Eur Heart J* 2013; 34(45): 3478–90a. DOI: 10.1093/eurheartj/ehz273
17. *Fredrickson D.S., Lees R.S.* A system for phenotyping hyperlipoproteinemia. *Circulation* 1965; 31: 321–327. DOI: 10.1161/01.cir.31.3.321
18. *Justo R.N.* Management of familial hypercholesterolaemia in children and adolescents. *J Paediatr Child Health* 2012; 48(2): E53–58. DOI: 10.1111/j.1440–1754.2011.02206. x
19. *Ершова А.И., Аль Раши Д.О., Иванова А.А., Аксенова Ю.О., Мешков А.Н.* Вторичные гиперлипидемии: этиология и патогенез. Российский кардиологический журнал 2019; 5: 74–81. [Ershova A.I., Al Rashi D.O., Ivanova A.A., Meshkov A.N. Secondary hyperlipidemias: etiology and pathogenesis. *Russian Journal of Cardiology* 2019; 5: 74–81. (in Russ.)]

- Aksenova Yu.O., Meshkov A.N.* Secondary hyperlipidemias: etiology and pathogenesis. *Rossiiskii kardiologicheskii zhurnal* 2019; 5:74–81. (in Russ.)
20. *Туркина Т.И., Щербаклова М.Ю.* Особенности дислипидемий у детей. Рациональная фармакотерапия в кардиологии 2011; 7(1): 65–69. [Turkina T.I., Shcherbakova M.Yu. Dyslipidemia features in children. *Ratsional'naya farmakoterapiya v kardiologii* 2011; 7(1): 65–69. (in Russ.)] DOI: 10.20996/1819–6446–2011–7–1–65–69
 21. Expert Panel on Integrated Guidelines for Cardiovascular Health and Risk Reduction in Children and Adolescents; National Heart, Lung, and Blood Institute. Expert panel on integrated guidelines for cardiovascular health and risk reduction in children and adolescents: summary report. *Pediatrics* 2011; 128 Suppl 5(Suppl 5): S213–56. DOI: 10.1542/peds.2009–2107C
 22. *DeSantes K., Dodge A., Eickhoff J., Peterson A.L.* Improving Universal Pediatric Lipid Screening. *J Pediatr* 2017; 188: 87–90. DOI: 10.1016/j.jpeds.2017.05.030
 23. *Сусеков А.В., Яфарова А.А., Щербаклова М.Ю., Мешков А.Н.* Регрессия скантоматоза у 12-летнего пациента с гомозиготной формой семейной гиперхолестеринемии: клинический случай. *Consilium Medicum. Педиатрия* 2016; 3: 103–108. [Susekov A.V., Jafarova A.A., Scherbakova M.Yu., Meshkov A.N. Regression of a xanthomatosis at the 12-year-old patient with a homozygous form of a family hypercholesterolaemia: clinical case. *Consilium Medicum. Peditriya* 2016; 3: 103–108. (in Russ.)]
 24. *Kusters D.M., de Beaufort C., Widhalm K., Guardamagna O., Bratina N., Ose L., Wiegman A.* Paediatric screening for hypercholesterolaemia in Europe. *Arch Dis Child* 2012; 97(3): 272–276. DOI:10.1136/archdischild-2011–300081
 25. *Wald D.S., Bestwick J.P., Morris J.K., Whyte K., Jenkins L., Wald N.J.* Child-Parent Familial Hypercholesterolemia Screening in Primary Care. *N Engl J Med* 2016; 375(17): 1628–1637. DOI: 10.1056/NEJMoa1602777
 26. *D'Innocenzo S., Biagi C., Lanari M.* Obesity and the Mediterranean Diet: A Review of Evidence of the Role and Sustainability of the Mediterranean Diet. *Nutrients* 2019; 11(6): 1306. DOI: 10.3390/nu11061306
 27. *Farajian P., Risvas G., Karasouli K., Pounis G.D., Kastorini C.M., Panagiotakos D.B., Zampelas A.* Very high childhood obesity prevalence and low adherence rates to the Mediterranean diet in Greek children: the GRECO study. *Atherosclerosis* 2011; 217(2): 525–530. DOI: 10.1016/j.atherosclerosis.2011.04.003
 28. *Беляева Л.Е.* Способно ли регулярное потребление «функциональной пищи» замедлить скорость атерогенеза? *Вестник Витебского государственного медицинского университета* 2012; 11(3): 15–27. [Belyaeva L.E. Can regular consumption of «functional food» slow down the rate of atherogenesis? *Vestnik Vitebskogo gosudarstvennogo medicinskogo universiteta* 2012; 11(3): 15–27. (in Russ.)]
 29. *Василенко В.С., Семенова Е.С., Семенова Ю.Б.* Липиды крови у спортсменов в зависимости от направленности тренировочного процесса. *Педиатр* 2017; 8(2): 10–14. [Vasilenko V.S., Semenova E.S., Semenova Yu.B. Blood lipids in athletes depending on the orientation of the training process. *Pediatr* 2017; 8(2): 10–14. (in Russ.)] DOI: 10.17816/PED8210–14
 30. *Даутова А.З., Шамратова В.Г.* Уровень липидов в крови мужчин-спортсменов в зависимости от спортивной специализации. *Наука и спорт: современные тенденции* 2021; 9(3): 6–14. [Dautova A.Z., Shamratova V.G. The level of lipids in the blood of male athletes depending on sports specialization. *Nauka i sport: sovremennye tendencii* 2021; 9(3): 6–14. (in Russ.)]
 31. *Пизова Н.В., Дружинин Д.С.* Атеросклеротическое поражение сонных артерий у пациентов молодого возраста. *Клиницист* 2014; 8(1): 28–33. [Pizova N.V., Druzhinin D.S. Carotid atherosclerotic lesion in young patients. *Klinirtsist* 2014; 8(1): 28–33. (in Russ.)] DOI: 10.17650/1818–8338–2014–1–28–33
 32. *Петеркова В.А., Васюкова О.В.* К вопросу о новой классификации ожирения у детей и подростков. *Проблемы эндокринологии* 2015; 61(2): 39–44. [Peterkova V.A., Vasyukova O.V. About the new classification of obesity in the children and adolescents. *Problemy endokrinologii* 2015; 61(2): 39–44. (in Russ.)] DOI: 10.14341/probl201561239–44
 33. *Кухарчук В.В., Ежов М.В., Сергиенко И.В., Арабидзе Г.Г., Балахонова Т.В., Гуревич В.С. и др.* Клинические рекомендации евразийской ассоциации кардиологов (ЕАК)/Национального общества по изучению атеросклероза (НОА, Россия) по диагностике и коррекции нарушений липидного обмена с целью профилактики и лечения атеросклероза (2020). *Евразийский кардиологический журнал* 2020; 2: 6–29. [Kukharchuk V.V., Ezhov M.V., Sergienko I.V., Arabidze G.G., Balakhonova T.V., Gurevich V.S. et al. Eurasian association of cardiology (EAC)/Russian national atherosclerosis society (RNAS, RUSSIA) Guidelines for the diagnosis and correction of dyslipidemia for the prevention and treatment of atherosclerosis (2020). *Evrziskii kardiologicheskii zhurnal* 2020; 2: 6–29. (in Russ.)] DOI: 10.38109/2225–1685–2020–2–6–29]
 34. *Shah A.S., Wilson D.P.* Primary hypertriglyceridemia in children and adolescents. *J Clin Lipidol* 2015; 9(5 Suppl): S20–28. DOI: 10.1016/j.jacl.2015.04.004
 35. *Valaiyapathi B., Ashraf A.P.* Hospital Management of Severe Hypertriglyceridemia in Children. *Curr Pediatr Rev* 2017; 13(4): 225–231. DOI: 10.2174/1573400514666180117092707
 36. *European Association for Cardiovascular Prevention & Rehabilitation; Reiner Z., Catapano A.L., De Backer G., Graham I., Taskinen M.R., Wiklund O. et al.; ESC Committee for Practice Guidelines (CPG) 2008–2010 and 2010–2012 Committees.* ESC/EAS Guidelines for the management of dyslipidaemias: the Task Force for the management of dyslipidaemias of the European Society of Cardiology (ESC) and the European Atherosclerosis Society (EAS). *Eur Heart J* 2011; 32(14): 1769–1818. DOI: 10.1093/eurheartj/ehrl158
 37. *Петеркова В.А., Васюкова О.В.* К вопросу о новой классификации ожирения у детей и подростков. *Проблемы эндокринологии* 2015; 61(2): 39–44. [Peterkova V.A., Vasyukova O.V. About the new classification of obesity in the children and adolescents. *Problemy endokrinologii* 2015; 61(2): 39–44. (in Russ.)] DOI: 10.14341/probl201561239–44

Поступила: 10.03.22

Received on: 2022.03.10

Конфликт интересов:

Авторы данной статьи подтвердили отсутствие конфликта интересов и финансовой поддержки, о которых необходимо сообщить.

Conflict of interest:

The authors of this article confirmed the lack of conflict of interest and financial support, which should be reported.

Возможности применения нормобарической гипокситерапии в терапевтической и педиатрической практиках

Г.А. Игнатенко, А.В. Дубовая, Ю.В. Науменко

Государственная образовательная организация Высшего профессионального образования «Донецкий национальный медицинский университет им. М. Горького», Донецк, Россия

Treatment potential of normobaric hypoxic therapy in therapeutic and pediatric practice

G.A. Ignatenko, A.V. Dubovaya, Yu.V. Naumenko

Gorky Donetsk National Medical University, Donetsk, Russia

Нормобарическая гипокситерапия — лечебное или профилактическое применение газовой гипоксической смеси, содержащей 10% кислорода и 90% азота, чередующейся с дыханием атмосферным воздухом при нормальном барометрическом давлении. Применение нормобарической гипокситерапии позволяет включить и использовать генетически запрограммированные механизмы, направленные на повышение неспецифической резистентности организма. В статье представлены данные истории, подробно изложены патогенез нормобарической гипокситерапии и методика проведения, описано ее влияние на сердечно-сосудистую систему.

Ключевые слова: дети, гипоксия, нормобарическая гипокситерапия, методика проведения.

Для цитирования: Игнатенко Г.А., Дубовая А.В., Науменко Ю.В. Возможности применения нормобарической гипокситерапии в терапевтической и педиатрической практиках. Рос вестн перинатол и педиатр 2022; 67:(6): 46–53. DOI: 10.21508/1027–4065–2022–67–6–46–53

Normobaric hypoxic therapy is a therapeutic or prophylactic use of gas hypoxic mixture containing 10% oxygen and 90% nitrogen, alternating with breathing atmospheric air at normal barometric pressure. The use of normobaric hypoxic therapy allows activating and using genetically programmed mechanisms aimed at increasing the nonspecific resistance of the body. The history data, pathogenesis of normobaric hypoxic therapy, the procedure and its effect on the cardiovascular system are described.

Key words: children, hypoxia, normobaric hypoxic therapy, procedure.

For citation: Ignatenko G.A., Dubovaya A.V., Naumenko Yu.V. Treatment potential of normobaric hypoxic therapy in therapeutic and pediatric practice. Ros Vestn Perinatol i PEDIATR 2022; 67:(6): 46–53 (in Russ). DOI: 10.21508/1027–4065–2022–67–6–46–53

Возможности адаптации человека в современном обществе определяются состоянием природно-климатических, антропогенных и социальных факторов среды. Ухудшение экологической ситуации, психоэмоциональные стрессы служат причиной многих заболеваний. В настоящее время Донбасс является экокризисным регионом, уникальным с точки зрения наличия у населения многослойного множественного стресса: хронический стресс военного времени 2014–2022 гг., ковидный стресс, острый травматический стресс вследствие активных боевых действий. Помимо этого, неблагоприятное воздействие на состояние здоровья населения оказывают

«информационная война», социально-экономическая напряженность, внутрисемейные конфликты, утрата родных и близких и масса иных, сопряженных с войной, ситуаций, приводящих к срыву адаптационных возможностей организма и развитию дезадаптации. Это обуславливает необходимость поиска эффективных путей профилактики различных заболеваний, лечения и реабилитации взрослых и детей.

В последние годы широкое применение получили физические методы повышения адаптационного потенциала человека, в частности эффективно применяющаяся в Учебно-научно-лечебном комплексе «Университетская клиника» Донецкого национального медицинского университета им. М. Горького методика интервальной нормобарической гипоксической тренировки (лечение «горным воздухом»).

Лечебные свойства горной местности известны на протяжении многих столетий. Природный горный воздух обладает целебными свойствами, наделяет человека новыми силами и укрепляет здоровье. Такой эффект объясняется низким содержанием кислорода в воздухе. Несколько недель, проведенных в горах, очень ценны для организма. Однако не каждый может позволить себе такой отдых. Для этих целей была разработана гипоксическая тренировка — методика повышения работоспособности, улучшения функционального состояния и качества жизни

© Коллектив авторов, 2022

Адрес для корреспонденции: Игнатенко Григорий Анатольевич — д.м.н., проф., зав. кафедрой пропедевтической и внутренней медицины, ректор Донецкого национального медицинского университета им. М. Горького, Герой Труда Донецкой Народной Республики, член-корреспондент НАМНУ, ORCID: 0000–0003–3611–1186
e-mail: gai-1959@mail.ru

Дубовая Анна Валериевна — д.м.н., проф., зав. кафедрой педиатрии №3, дир. Аккредитационно-симуляционного центра Донецкого национального медицинского университета им. М. Горького, ORCID: 0000–0002–7999–8656

Науменко Юлия Владимировна — к.м.н., асс. кафедры педиатрии №3 Донецкого национального медицинского университета им. М. Горького, ORCID: 0000–0002–6829–0371
283003 Донецк, пр. Ильича, д. 16

человека путем дозированной подачи «горного воздуха» с пониженным содержанием кислорода в обычных условиях. Использование данной методики лежит в основе профилактических и лечебно-реабилитационных программ.

Нормобарическая гипокситерапия: история. Нормобарическая гипокситерапия — лечебное или профилактическое применение газовой гипоксической смеси, содержащей 10% кислорода и 90% азота, чередующейся с дыханием атмосферным воздухом при нормальном барометрическом давлении [1]. В 1980 г. в России Н.А. Агаджаняном, Р.Б. Стрелковым, А.Я. Чижовым была предложена концепция замены горных и барокамерных гипобарических тренировок с профилактической, лечебной и реабилитационной целями на стимуляцию организма человека газовыми смесями с пониженным содержанием кислорода при нормальном атмосферном давлении, что явилось продолжением работ, выполненных в 30–40 годах XX века Л.Л. Шиком и Н.Н. Голубовым и соавт. На основании этой концепции и был разработан метод прерывной нормобарической гипокситерапии [2, 3].

Механизм действия нормобарической гипокситерапии. В основе лечебного действия прерывной нормобарической гипокситерапии лежит активизация адаптационных механизмов к условиям гипоксии, компенсирующих недостаток кислорода во вдыхаемом воздухе. При гипоксической стимуляции генетически детерминированных механизмов адаптации происходит повышение неспецифической резистентности организма к факторам, лежащим в основе целого ряда патологических процессов. При адаптации к гипоксии в организме первоначально включаются резервные механизмы компенсации, а в дальнейшем формируются долговременные механизмы адаптации [4, 5]. К последним относят легочные механизмы — внешнее дыхание. Система дыхания выполняет множество функций в организме, одна из которых — обеспечение поддержания рН крови. При исследовании центрального звена регуляции дыхания выявлено активирующее действие на него как пониженного рН, так и самой гипоксии [6, 7]. Доказано, что при адаптации к гипоксическим условиям повышается эффективность вентиляционной функции легких за счет уменьшения сопротивления различных отделов трахеобронхиального дерева, оптимизации распределения регионарной вентиляции между различными зонами легкого [8]. У больных, склонных к гипервентиляции и развитию гипоксемии, во время прерывистых ингаляций гипоксических смесей, содержащих 12–15% кислорода, парциальное давление углекислого газа несколько повышалось. Впоследствии отмечалось снижение вентиляционной реакции на углекислый газ [5, 9]. При сравнении интенсивности дыхания воздухом, гипер- и гипоксической смесями гипер-

вентиляция в условиях гипоксии оказалась самой непродолжительной и с наименьшим суммарным объемом вентиляции. Статические экспираторные и инспираторные усилия сразу после гипервентиляции уменьшались. Гиперкапния же повышала интенсивность гипервентиляции, что приводило к более быстрому утомлению дыхательных мышц [10].

Циркуляторные механизмы проявляются увеличением сердечного выброса, перестройкой микроциркуляторного русла. Выявлен ряд свойств коронарного синуса, которые участвуют в регуляции сократительной функции миокарда желудочков и газового состава крови в аорте и легочной артерии по давлению в правом предсердии и самом коронарном синусе [11, 12]. Давление крови в сосудах оттока тем больше, чем больше суммарное давление газов в них [13]. При этом концентрации газов в крови коронарного синуса близки к таковым в крови пупочной вены плода и могут служить критериями гипоксического предела для венозной крови [14]. Выявлена важная роль синокаротидной рефлексогенной зоны в формировании адаптивных реакций организма: при двустороннем хирургическом ее удалении отсутствуют все адаптивные реакции, кроме повышения концентрации гемоглобина в крови [15–17].

Большое внимание современные исследователи уделяют адаптации к гипоксии сердечно-сосудистой системы. Еще в 1940 г. обнаружено, что гипоксия служит мощным сосудорасширяющим фактором для коронарных сосудов [18]. При снижении содержания кислорода во вдыхаемом воздухе до 8–9% значительно увеличивается скорость коронарного кровотока [18]. Описано влияние прерывистой нормобарической гипоксии на центральную гемодинамику. Отмечено первоначальное увеличение ударного и минутного объемов сердца с последующей стабилизацией этих показателей [19, 20]. Это становится возможным вследствие ряда биоэнергетических изменений миокарда.

Процесс улучшения насыщения гемоглобина кислородом, ускорения транспорта и повышения утилизации его клетками реализуется через непосредственные реакции систем организма и, что более существенно, через формирование долговременной адаптивности [21]. Как и при подъеме на высоту, при дыхании гипоксической газовой смесью отмечаются повышение артериального давления, давления в системе легочной артерии, увеличение частоты сердечных сокращений, дыхания. Одновременно в системе легочной артерии раскрываются резервные капилляры, происходит выброс в кровяное русло ранее депонированных эритроцитов, увеличиваются объем циркулирующей крови, минутный объем кровообращения. Все это образно можно назвать «борьбой за кислород». В ответ на гипоксический стимул происходит централизация кровообращения — защитная неспецифическая реакция сердечно-

сосудистой системы на разнообразные экстремальные раздражители [22]. При этом жизненно важные органы — мозг, сердце, почки — имеют преимущество в кровоснабжении за счет других органов и тканей. Эта реакция — своеобразная гарантия сохранения жизнеспособности целостного организма. При проведении полного курса прерывной нормобарической гипокситерапии происходят более глубокие, в том числе биохимические и структурные изменения, что приводит к адаптации организма к новым условиям функционирования [23].

Эффекты нормобарической гипокситерапии. Причинами биохимических реакций, лежащих в основе адаптации при гипоксическом воздействии, видимо, служат изменения внутриклеточного метаболизма, замедление обновления биомембран [24]. Частичное разрушение компонентов биомембран освобождает протеолитические ферменты, что ведет к деградации некоторых белков и образованию полипептидов. Последним отводится роль регуляторов синтеза дезоксирибонуклеиновой (ДНК) и рибонуклеиновой (РНК) кислот. Активация синтеза белков, протекающая в условиях накопления недоокисленных продуктов, приводит к изменению структуры и свойств макромолекул, создает запас прочности биохимических реакций и возможность их полноценного протекания в условиях пониженного содержания кислорода. Одновременно с перестройкой структуры в цепи окислительного фосфорилирования происходит активизация анаэробного гликолиза, что вносит вклад в энергообеспечение организма. Со временем в отсутствие гипоксической тренировки происходит дезадаптация, что служит показанием к повторному курсу прерывной нормобарической гипокситерапии (обычно через 6–12 мес, в зависимости от состояния пациента). При клинических исследованиях на уровне органов и систем по мере адаптации к прерывной нормобарической гипокситерапии закономерно наблюдается ряд эффектов [25]:

1. Улучшение микроциркуляции в органах и тканях за счет раскрытия резервных капилляров, а также образования новых, ранее не существовавших сосудов; повышение кислородтранспортной функции крови за счет выброса форменных элементов крови из депо и стимуляция красного ростка костного мозга, а также повышение содержания гемоглобина.

2. Иммуномодулирующее действие, которое выражается подавлением патологических звеньев иммунитета и активизацией депрессивных звеньев, отмечается повышение количества антителопродуцирующих клеток, увеличение синтеза иммуноглобулинов, активизация фагоцитоза; снижается активность аллергических реакций.

3. Повышение активности антиоксидантной системы: прерывная нормобарическая гипокситерапия снижает активность перекисного окисления липидов в клеточных мембранах.

4. Мобилизация эндокринных механизмов функциональной регуляции гипоталамус–гипофиз–кора надпочечников, что реализуется путем повышения уровня общей сопротивляемости организма по отношению к различным экстремальным факторам окружающей среды.

5. Повышение устойчивости к интоксикации (в том числе при проведении химиотерапии), к физическим факторам окружающей среды.

6. Антистрессовое действие. Состояние хронического стресса характеризуется наличием доминантного застойного очага в центральной нервной системе (ЦНС), характерными сдвигами в формуле и биохимии крови. Прерывная нормобарическая гипокситерапия по принципу конкурентного влияния переводит состояние предболезни в физиологическое состояние.

7. Радиозащитное действие. Применение прерывной нормобарической гипокситерапии при предоперационной лучевой терапии злокачественных новообразований позволяет увеличить суммарную очаговую дозу облучения на 25%. Если учесть, что эта группа больных весьма многочисленна, то становится очевидной перспектива применения гипоксиреадитерапии. Радиозащитное действие гипоксии принято называть специфическим, поскольку оно непосредственно связано с патогенезом лучевой болезни, предотвращая повышение концентрации кислородных радикалов. Методический подход при проведении гипоксиреадитерапии несколько иной: на протяжении всего времени лучевого воздействия (например, сеанса гамма-терапии) больной непрерывно находится в состоянии дозированной гипоксии.

Доказано, что ведущим регулятором активности генов млекопитающих, ответственных за реакцию на недостаток кислорода, служит индуцируемый состоянием гипоксии фактор — HIF (hypoxia-inducible factor). При нормальной концентрации кислорода происходит гидроксирование аминокислотных остатков пролина свободно существующей молекулы HIF-1 α в результате активности особого регуляторного фермента пролилгидроксилазы.

Методика проведения гипокситерапии у детей. В.В. Долгих и соавт. [цит. по 3] описали методику проведения прерывной нормобарической гипокситерапии у детей, согласно которой исследование начинали в утренние часы, с обязательным соблюдением временного интервала после приема пищи не менее 30 мин. Процедуры отпускались на гипоксикаторе «Эверест-1» (Россия). Курс лечения проводился в условиях стационара и состоял из 10 ежедневных процедур. Дыхание гипоксической смесью осуществлялось в интервальном режиме (10–40 мин). Детям старше 12 лет сеансы нормобарической терапии отпускались по следующей схеме: на протяжении первых 3 сеансов дыхание гипоксической смесью составляло 3 мин с чередованием вдыхания атмосферного воз-

духа — 1 мин; с 4-го сеанса дыхание гипоксической смесью составляло 5 мин с чередованием вдыхания атмосферного воздуха — 1 мин. Продолжительность по времени была следующая: начинали с 10 мин, прибавляя на каждый последующий сеанс по 5 мин, до тех пор, пока базовое время не достигло 40 мин. Детям младше 12 лет процедуры проводились аналогично по изложенной схеме, но базовая экспозиция не превышала 30 мин (старше 7 лет) и 20 мин (младше 7 лет).

Гипокситерапия и метаболический синдром. О.С. Глазачев и соавт. [19] провели исследование с участием 35 пациентов с метаболическим синдромом (алиментарное ожирение I–III степени с индексом массы тела более 30 кг/м², нарушение толерантности к углеводам или сахарный диабет 2-го типа, артериальная гипертензия и дислипидемия), которые случайным образом были разделены на 3 группы: контрольную (11 человек, базовая терапия), 1-ю опытную (13 человек, прошедших курс из 12 процедур прерывной нормобарической гипокситерапии) и 2-ю опытную (11 человек, прошедших курс прерывной нормобарической гипокситерапии одновременно с системной гипертермией и вибрационным аппаратным массажем) [19]. Продолжительность курса составила в среднем 21 день. До курса процедур гипокситерапии и на 3–4-й день по их завершении все пациенты проходили комплексное обследование, включающее сбор анамнеза, оценку пищевого режима; психометрическое тестирование, консультации психологом с целью определения типа пищевого поведения; антропометрические измерения; боди-импедансометрию, биохимическое исследование крови с определением уровня общего холестерина, липопротеидов высокой плотности, липопротеидов низкой плотности, триглицеридов, глюкозы плазмы натощак; тест с 6-минутной ходьбой для оценки физической работоспособности. Установлено, что применение гипо/гипероксических тренировок (изолированно или в сочетании с системной гипертермией и аппаратным вибромассажем) приводит к статистически значимому снижению массы тела пациентов преимущественно за счет уменьшения жировой массы, что сопровождается снижением уровня общего холестерина, липопротеидов низкой плотности, глюкозы, оптимизацией артериального давления, повышением гипоксической устойчивости, физической выносливости, улучшением психологического статуса. При индивидуальном подборе структуры курса, дозировании гипоксических воздействий, сочетании с другими физиотерапевтическими процедурами метод имеет перспективы в комплексном лечении и реабилитации пациентов с метаболическим синдромом.

Гипокситерапия и психосоматические заболевания. З.Х. Абазов и соавт. [15] описали особенности функционирования ЦНС, клинико-функционального и психофизиологического состояния больных с пси-

хосоматическими заболеваниями. После 15-дневного курса прерывной нормобарической гипокситерапии у детей и подростков с аутоиммунным тиреоидитом наблюдались положительные изменения в неврологическом статусе. Прежде всего отмечено статистически значимое улучшение показателей умственной работоспособности и тонкой координации движений. Кроме того, у детей и подростков отмечалось улучшение настроения, движения стали более активными. Рефлексометрия, проводимая после гипокситерапии, показала существенное укорочение длительности сухожильных рефлексов (280 ± 20 мс) по сравнению с показателями до лечения (390 ± 20 мс). На электроэнцефалограмме после гипокситерапии активность альфа-ритма, по сравнению с фоновыми данными, нарастала в затылочных отведениях. Выявлены положительные изменения и по данным омегаметрии; так, после курса прерывной нормобарической гипокситерапии значение омега-потенциала у детей и подростков составляло $-27,4 \pm 1,8$ мВ, что характеризовало оптимальный уровень бодрствования и усиление адаптационных возможностей основных регуляторных систем. Положительная динамика отмечена и в гормональном статусе пациентов: после курса лечения нормализовалось содержание в крови тиреоидных гормонов с $7,6 \pm 0,06$ до $2,8 \pm 0,08$ мкМЕ/мл. Наиболее ценным оказалось иммуномодулирующее действие курса интервальной гипоксической тренировки. В процессе адаптации к гипоксии у пациентов с аутоиммунным тиреоидитом наблюдались определенные положительные сдвиги в иммунном статусе; прежде всего отмечены статистически значимое увеличение исходно сниженного количества общих Т-лимфоцитов — CD3+ (с $44,6 \pm 1,32$ до $67,1 \pm 2,16\%$) и CD8+ (с $14,2 \pm 0,85$ до $29,8 \pm 1,22\%$), уменьшение исходно повышенного уровня Т-хелперов — CD4+ (с $54,6 \pm 2,34$ до $36,8 \pm 1,25\%$), нормализация иммунорегуляторного индекса. Повышение функции и количества клеток CD8+ после курса гипокситерапии предотвращает прогрессирование аутоиммунного процесса и способствует восстановлению функции щитовидной железы, что приводит к положительной динамике в неврологическом статусе больных. Положительная гормонально-иммунологическая и неврологическая динамика у детей и подростков с аутоиммунным тиреоидитом после интервальной гипоксической тренировки свидетельствует о целесообразности ее включения в схемы патогенетической терапии пациентов с данной патологией.

Гипокситерапия и сердечно-сосудистые заболевания. Г.А. Игнатенко и соавт. [24] провели сравнительную оценку эффективности прерывистой нормобарической гипокситерапии как в виде монотерапии, так и в сочетании с терапией бета-адреноблокатором метопрололом у больных мягкой эссенциальной гипертензией. Прерывистая нормобарическая гипокситерапия дает отчетливый гипотензивный

эффект, который потенцируется присоединением метопролола, что позволило у 50% больных снизить дозу бета-адреноблокатора. Наиболее оправданно с точки зрения гипотензивной эффективности и безопасности сочетание нормобарической гипокситерапии с бета-адреноблокатором метопрололом. О.С. Глазачев и соавт. [19] применяли курс гипоксии/гипероксических интервальных тренировок у пациентов с ишемической болезнью сердца, что привело к повышению переносимости физических нагрузок, устойчивости к эпизодам, гипоксии, а также сопровождается нормализацией липидного состава крови, субъективно — повышением качества жизни, снижением количества ангинальных приступов в повседневной жизни. Режим нормобарической гипокситерапии легко переносится пациентами, не сопровождается побочными эффектами и осложнениями, а замена нормоксических пауз гипероксическими позволяет интенсифицировать процесс тренировки, увеличивая продолжительность суммарной гипоксической стимуляции в каждой процедуре, что повышает их эффективность. Использование метода адаптации к интервальной гипоксии-гипероксии может иметь перспективы в поддержании и повышении кардиореспираторной выносливости спортсменов с ограниченными возможностями (в период травм и болезней), при последовательном или параллельном сочетании с физическими нагрузками; для вторичной профилактики ишемической болезни сердца в качестве средства пре- и посткондиционирования при подготовке к ангиопластике, в коррекции модифицируемых факторов риска.

С.А. Помосов и соавт. [17] провели обследование 104 пациентов с гипертонической болезнью I–III стадии, 1–3-й степени на фоне метаболического синдрома, средний возраст которых составил $48,29 \pm 2,23$ года. Группа наблюдения (54 пациента) получала курс интервальных нормобарических гипоксических тренировок на фоне фармако- и диетотерапии. Группа сравнения (50 пациентов) получала медикаментозное лечение и диетотерапию. Качество жизни оценивали по опроснику БР-36 (русскоязычная версия), психологический статус — по шкале депрессий CESD, вегетативные нарушения — по «Вопроснику для выявления признаков вегетативных изменений Вейна». Исследуемые параметры определялись исходно, через 1 и 6 мес от начала терапии. Динамическое наблюдение за обследованными выявило положительные изменения в клинической картине заболевания в обеих группах в виде нормализации артериального давления, уменьшения индекса массы тела, более выраженные у больных группы наблюдения. Применение курсовых интервальных нормобарических гипоксических тренировок обеспечило достоверно более раннюю и выраженную динамику качества жизни,

уменьшение выраженности депрессивных и вегетативных нарушений у обследованных пациентов.

Гипокситерапия и стенокардия. Результаты проведенного нами исследования доказали эффективность прерывистой нормобарической гипокситерапии у больных стенокардией с сопутствующим хроническим гломерулонефритом, что позволило более интенсивно снижать частоту болевых и безболевых приступов стенокардии, снизить потребность в дополнительных приемах нитратов, повысить пороговую мощность нагрузки и улучшить качество жизни пациентов по сравнению с традиционным медикаментозным лечением заболевания [20].

Проведение гипокситерапии у детей с артериальной гипертензией. Ряд авторов представили опыт проведения прерывной нормобарической гипокситерапии детям с артериальной гипертензией [3]. У 80% пациентов под воздействием гипокситерапии отмечался выраженный положительный эффект (нормализация артериального давления, улучшение самочувствия, снижение уровня тревожности), что сопровождалось сокращением длительности пребывания в стационаре, предотвращало осложнения.

Нами доказано, что использование гипокситерапии как компонента комплексной антигипертензивной программы у лиц молодого возраста на ранних этапах формирования гипертонической болезни позволяет более активно, чем традиционное медикаментозное лечение, снизить как среднее систолическое (разница между группами больных через 20 дней составила 16,4 мм рт.ст.), так и среднее диастолическое (разница между группами больных через 20 дней составила 13,4 мм рт.ст.) артериальное давление [23].

Включение гипоксии/гиперокситерапии в комплексную продолжительную лечебную программу у молодых больных генетически индуцированной гипертонической болезнью по сравнению с изолированным медикаментозным лечением позволило достоверно уменьшить частоту жалоб (головной боли на 15,9%, сердцебиения на 21,6%, перебоев в работе сердца на 26,7%), неосложненных (на 10,7%) и осложненных (на 8,2%) гипертонических кризов, суправентрикулярной (на 8,9%), суправентрикулярно-вентрикулярной (на 9,5%) экстрасистолии, пароксизмов фибрилляции предсердий (на 9,5%), синусовой тахикардии и аритмии (на 50,4 и 23,5% соответственно), размеров левого предсердия (на 21,5%), толщины межжелудочковой перегородки и задней стенки левого желудочка (на 13,8 и 22,6% соответственно), среднесуточного систолического и диастолического артериального давления (на 31,2 и 20,7 мм рт.ст. соответственно), общего периферического сосудистого сопротивления (на 24,8 мм рт.ст.), Night-peaker (на 24,2%) типа циркадной вариабельности артериального давления и увеличить частоту Dipper-типа (на 25,2%) [22].

Гипокситерапия и хронические заболевания дыхательных путей у детей. В.Д. Охрицкая и соавт. [13] проводили курс гипокситерапии детям с хроническими заболеваниями дыхательных путей (вторичные иммунодефицитные состояния при частых простудных заболеваниях, бронхиальная астма и респираторные аллергии), заболеваниями центральной и вегетативной нервной системы (вегетососудистая дисфункция по кардиальному и гипертоническому типу, эпилепсия, астенический синдром). После курса гипокситерапии у детей наблюдалось уменьшение частоты и длительности обострений заболеваний, увеличение периода ремиссии; при бронхиальной астме — уменьшение частоты и тяжести приступов удушья, улучшение функции внешнего дыхания. У детей со вторичным иммунодефицитом повысилась общая сопротивляемость организма. Авторы отмечают уменьшение явлений гиперкинезов, спастичности мышц, улучшение двигательных функций, речи, внимания, сна у детей с перинатальным поражением ЦНС. У детей с неврозами уменьшились проявления энуреза, логоневроза, навязчивости, улучшились сон и настроение.

Гипоксия и гипероксия. Принципиально новое направление — применение режима интервальной нормобарической гипоксической тренировки в циклическом варианте с чередованием периодов дозированной гипоксии и гипероксии. В период реоксигенации в клетке происходит интенсивная индукция активных форм кислорода, позволяющая запустить каскад редокс-сигнального пути, направленного на формирование адаптационного ответа, повышение резистентности, снижение повреждающего действия перекисного окисления [25].

Т.Г. Сазонтова и соавт. [18] провели теоретическое обоснование, экспериментальный анализ и исследование возможности реализации защитных эффектов нового метода адаптации к гипоксии/гипероксии в повышении толерантности организма к физическим нагрузкам. Установлено, что сочетание физических тренировок с адаптацией к гипоксии/гипероксии повышает выносливость при острой

физической нагрузке. Анализ свободнорадикальных процессов, уровня антиоксидантов и белков HSP показал, что кратковременная физическая тренировка, взятая отдельно, компенсирует стрессорную, но не гипоксическую компоненту острой физической нагрузки, сочетание тренировки с адаптацией к гипоксии/гипероксии полностью нормализует обе компоненты. В исследовании оценена эффективность такой адаптации у квалифицированных молодых спортсменов с синдромом перетренированности. После курса гипоксии/гипероксии на фоне физических тренировок в облегченном режиме у спортсменов нормализуется вегетативный баланс, повышаются устойчивость к острой гипоксии, уровень работоспособности, растут значения теста PWC170, максимального потребления кислорода и их относительных величин, снижается степень прироста двойного произведения на нагрузку. Подтверждены выводы экспериментальной части: гипоксия-гипероксия оптимизирует гипоксическую (устойчивость спортсменов к гипоксии) и стрессорную (экономичность работы миокарда при острой физической нагрузке) компоненты в системных реакциях адаптации и восстановления спортсменов с перетренированностью.

Заключение

Таким образом, применение интервальной нормобарической гипоксической тренировки позволяет включить и использовать генетически запрограммированные механизмы, направленные на повышение неспецифической резистентности организма, что дает основания рекомендовать метод в комплексах, применяемых в лечении, профилактике и реабилитации при различных заболеваниях и в различных стрессовых ситуациях у взрослых и детей. Перспективным представляется использование в терапевтической и педиатрической практике прерывистой нормобарической гипоксии/гиперокситерапии, повышающей переносимость физических нагрузок за счет улучшения транспорта кислорода и утилизации его тканями.

ЛИТЕРАТУРА (REFERENCES)

1. Агаджанян Н.А., Миррахимов М.М. Горы и резистентность организма. М.: Наука, 1970; 184. [Agadzhanjan N.A., Mirrahimov M.M. Mountains and Resistance to Organism. M.: Nauka, 1970; 184. (in Russ.)]
2. Александров А.А. Повышение артериального давления в детском и подростковом возрасте (ювенильная артериальная гипертензия). Русский медицинский журнал 2014; 9: 559–565. [Aleksandrov A.A. Increasing the arterial drowsiness in the children and subcutaneous edema (juvenile arterial hypertension). Russkii meditsinskii zhurnal 2014; 9: 559–565. (in Russ.)]
3. Власенко А.В., Долгих В.В., Рычкова Л.В., Погодина А.В. Опыт применения нормобарической гипокситерапии в реабилитации детей и подростков с артериальной гипертензией в условиях клиники. Acta Biomedica Scientifica 2007; 1(53): 138–140. [Vlasenko A.V., Dolgikh V.V., Rychkova L.V., Pogodina A.V. Experience of using normobaric hypoxotherapy in rehabilitation of children and adolescents with arterial hypertension in a clinic. Acta Biomedica Scientifica 2007; 1(53): 138–140. (in Russ.)]
4. Алмазов В.А. Профилактика, диагностика и лечение первичной артериальной гипертензии в Российской Федерации. Клиническая фармакология и терапия 2000; 3: 5–30. [Almazov V.A. Prophylaxis, diagnostics and treatment of primary arterial high blood pressure in the Russian federation. Klinicheskaya farmakologiya i terapiya 2000; 3: 5–30 (in Russ.)]

5. Боголюбов В.М. Программы физиотерапии артериальной гипертензии. Физиотерапия, бальнеология и реабилитация 2012; 3: 51. [Bogoljubov V.M. Programs of physiotherapy of arterial high blood pressure. Fizioterapiya, bal'neologiya i reabilitatsiya 2012; 3: 51. (in Russ.)]
6. Абрамович С.Г. Немедикаментозное лечение и профилактика ишемической болезни сердца и гипертонической болезни. Иркутск: РИО НЦ РВХ ВСНЦ СО РАМН. 2013; 144–145. [Abramovich S.G. Unmedicamentous treatment and prophylaxis of ischemic heart and hypertensive illness trouble. Irkutsk: RIO NC RVH VSNC SO RAMN. 2013; 144–145. (in Russ.)]
7. Велижанина И.А., Гапон Л.И., Евдокимова О.В., Велижанина Е.С., Рудаков А.В. Оценка эффективности прерывистой нормобарической гипокситерапии в лечении артериальной гипертензии по данным суточного мониторинга артериального давления. Клиническая практика 2017; 4: 51–55. [Velizhanina I.A., Gapon L.I., Evdokimova O.V., Velizhanina E.S., Rudakov A.V. Evaluation of the effectiveness of intermittent normobaric hypoxotherapy in the treatment of arterial hypertension according to daily blood pressure monitoring. Klinicheskaya Praktika 2017; 4: 51–55. (in Russ.)]
8. Леонтьева И.В. Артериальная гипертензия у детей и подростков: метод. Рекомендации. МНИИ педиатрии и детской хирургии М.; 2014: 59. [Leont'eva I.V. Hypertension for children and teenagers: method. Recommendations. MNIi pediatrii i detskoj khirurgii M.; 2014: 59. (in Russ.)]
9. Стрелков Р.Б. Нормобарическая гипокситерапия: метод. рекомендации. Министерство здравоохранения России М.; 2013: 12. [Strelkov R.B. Normobaric hypoxotherapy. Methodical recommendations. Russian Ministry of Health M.; 2013: 12. (in Russ.)]
10. Брызгунов И.П. Первичная артериальная гипертензия у детей и подростков. Вопросы современной педиатрии 2013; 3: 68–71. [Bryzgunov I.P. Primary hypertension for children and teenagers. Voprosy sovremennoy pediatrii 2013; 3: 68–71. (in Russ.)]
11. Березовский В.А. Цветок Гильгамеша. Природная и инструментальная оротерапия (очерки о горах и их влиянии на организм человека). Донецк: Издатель Заславский А.Ю., 2012; 304. [Berezovsky V.A. Gilgamesh flower. Natural and instrumental orotherapy (essays on mountains and their influence on the human body). Donetsk: Publisher Zaslavsky A.Yu., 2012; 304. (in Russ.)]
12. Ровда Ю.И. Факторы риска и их значимость в развитии артериальной гипертензии у детей. Педиатрия 2015; 6: 97. [Rovda Yu.I. Risk factors and their meaningfulness in development of hypertension for children. Pediatriya 2015; 6: 97. (in Russ.)]
13. Охрицкая В.Д. Нормобарическая гипокситерапия в реабилитации детей с различными заболеваниями. Журнал международной медицины 2015; 2(13): 157–164. [Ohrickaja V.D. Normobaric hypoxotherapy in the rehabilitation of children with different diseases. Zhurnal mezhdunarodnoy meditsiny 2015; 2(13): 157–164. (in Russ.)]
14. Yu I. Risk factors and their importance in the development of hypertension in children. Pediatrics 2015; 6: 97. DOI: 10.25207/1608–6228–2020–27–6–123–135
15. Абазова З.Х. Интервальная гипоксическая тренировка в лечении нейроиммуноэндокринных нарушений при аутоиммунном тиреоидите. Вестник восстановительной медицины 2013; 1: 27–31. [Abazova Z.Kh. Interval hypoxic training in the treatment of neuroimmunoendocrine disorders in autoimmune thyroiditis. Vestnik vosstanovitel'noi meditsiny 2013; 1: 27–31. (in Russ.)]
16. Obrenovich T.P. Molecular physiology of preconditioning — induced brain tolerance to ischemia. Physiol Rev 2013; 88(1): 211–247. DOI: 10.1152/physrev.00039.2006
17. Помосов С.А., Максимов Н.И. Влияние интервальных нормобарических гипоксических тренировок на качество жизни и психовегетативный статус пациентов гипертонической болезнью с метаболическим синдромом. Архив внутренней медицины 2017; 7(3): 200–204. [Pomosov S.A., Maximov N.I. The effect of interval normobaric hypoxic training on quality of life and psycho-vegetative status of patients with essential hypertension with metabolic syndrome. Arkhiv vnutrennikh bolezney 2017; 7(3): 200–204. (in Russ.)] DOI: 10.20514/2226–6704–2017–7–3–200–204
18. Сазанова Т.Г., Глазачев О.С., Болотова А.В., Дудник Е.Н., Стряпко Н.В., Бедарева, И.В. и др. Адаптация к гипоксии и гипероксии повышает физическую выносливость: роль активных форм кислорода и редокс сигнализации. Российский физиологический журнал им. И.М. Сеченова 2012; 98(6): 793–807. [Sazanova T. G., Glazachev O.S., Bolotova A.V., Dudnik E.N., Stryapko N.V., Bedareva I.V. et al. Adaptation to hypoxia and hyperoxia improves physical endurance: the role of reactive oxygen species and redox-signaling. Rossiyskiy fiziologicheskii zhurnal im. I.M. Sechenova 2012; 98(6): 793–807. (in Russ.)]
19. Глазачев О.С., Дудник Е.Н., Поздняков Ю.М. Адаптация к интервальной гипоксии и гипероксии в реабилитации пациентов с ишемической болезнью сердца. Курский научно-практический вестник «Человек и его Здоровье» 2014; 1: 58–64. [Glazachev O.S., Dudnik E.N., Pozdnyakov Yu.M. Adaptation to interval hypoxia and hyperoxia in the rehabilitation of patients with coronary heart disease. Kurskiy nauchno-prakticheskiy byulleten «Chelovek i yego zdorov'ye» 2014; 1: 58–64. (in Russ.)]
20. Игнатенко Г.А., Туманова С.В., Мухин И.В. Антигипертензивная эффективность интервальной нормобарической гипокситерапии у больных хроническим гломерулонефритом и стенокардией. Нефрология 2007; 11(3): 64–69. [Ignatenko G.A., Tumanova S.V., Mukhin I.V. Antihypertensive efficacy of interval normobaric hypoxotherapy in patients with chronic glomerulonephritis and angina pectoris. Nefrologiya 2007; 11(3): 64–69. (in Russ.)]
21. Игнатенко Г.А., Мухин И.В., Родин И.Н. Применение нормобарической гипокситерапии у больных мягкой артериальной гипертензией. Врачебная практика 2006; 5: 73–76. [Ignatenko G.A., Mukhin I.V., Rodin I.N. The use of normobaric hypoxotherapy in patients with mild arterial hypertension. Vrachebnaya praktika 2006; 5: 73–76. (in Russ.)]
22. Игнатенко Г.А., Кошелева Е.Н., Дубовик А.В., Мухин И.В. Применение интервальной нормобарической гипокситерапии у больных артериальной гипертензией. Актуальные вопросы реабилитологии и педагогики: сборник научных трудов. Донецк. 2016; 2: 241–245. [Ignatenko G.A., Kosheleva E.N., Dubovik A.V., Mukhin I.V. The use of interval normobaric hypoxotherapy in patients with arterial hypertension. Aktual'nyye voprosy reabilitologii i pedagogiki: sbornik nauchnykh trudov. Donetsk. 2016; 2: 241–245. (in Russ.)]
23. Игнатенко Г.А., Гавриляк В.Г., Мухин И.В. Применение интервальной нормобарической гипокситерапии на ранних этапах формирования гипертонической болезни у лиц молодого возраста. Кардиология 2017: профессиональное образование наука и инновации. Материалы Российского национального конгресса кардиологов. Санкт-Петербург, 2017; 310. [Ignatenko G.A., Gavrilyak V.G. Mukhin I.V. The use of interval normobaric hypoxotherapy in the early stages of the formation of hypertension in young people. Kardiologiya 2017: professional'noye obrazovaniye nauka i innovatsii. Materials of the Russian National Congress of Cardiologists. St. Petersburg, 2017; 310. (in Russ.)]
24. Игнатенко Г.А., Контовский Е.А., Дубовик А.В., Мильнер И.А., Смирнова Я.Ю., Брыжатая Ю.О., и др. Применение интервальной нормобарической гипоксите-

рапии у больных с кардиопульмональной патологией Вестник гигиены и эпидемиологии 2018; 4 (4): 22–26. [Ignatenko G.A., Kontovsky E.A. Dubovik A.V., Milner I.A., Smirnova Ya.Yu., Bryzhataya Yu.O. et al. The use of interval normobaric hypoxotherapy in patients with cardiopulmonary pathology. Vestnik gigiyeny i epidemiologii. 2018; 4(4): 22–26. (in Russ.)]

25. Загайна Е.Э., Копылов Ф.Ю., Глазачев О.С., Дудник Е.Н., Быкова А.А., Сыркин А.Л. Влияние интервальных гипоксических-гипероксических тренировок на переноси-

мость физических нагрузок у пациентов со стабильной стенокардией напряжения II–III функционального класса на фоне оптимальной медикаментозной терапии. Кардиология и сердечно-сосудистая хирургия 2015; 8(3): 33–38. [Zagayna E. Je., Kopylov F. Yu., Glazachev O.S., Dudnik E.N., Bykova A.A., Syrkin A.L. Effect of interval hypoxic-hypoxic training on exercise tolerance in patients with angina pectoris functional classes II–III on background of optimal medical therapy. Kardiologiya i Serdechno-Sosudistaya Khirurgiya 2015; 8(3): 33–38. (in Russ.)]

Поступила: 18.08.22

Received on: 2022.08.18

Конфликт интересов:

Авторы данной статьи подтвердили отсутствие конфликта интересов и финансовой поддержки, о которых необходимо сообщить.

Conflict of interest:

The authors of this article confirmed the lack of conflict of interest and financial support, which should be reported.

Показатели гемограммы при новой коронавирусной инфекции у детей 7–14 лет

И.К. Богомолова, А.А. Бабкин, В.Н. Перегоедова

ФГБОУ ВО «Читинская государственная медицинская академия» Минздрава России, Чита, Россия

Hemogram indicators in children aged 7–14 years with new coronavirus infection

I.K. Bogomolova, A.A. Babkin, V.N. Peregoedova

Chita State Medical Academy, Chita, Russia

Исследование посвящено оценке общеклинического анализа крови у детей с новой коронавирусной инфекцией в зависимости от тяжести заболевания. Обследованы 107 пациентов с вирус-идентифицированной новой коронавирусной инфекцией в возрасте 7–14 лет. У 19 (17,8%) диагностировано бессимптомное, у 69 (64,4%) легкое и у 19 (17,8%) среднетяжелое течение COVID-19. Группа контроля представлена 75 здоровыми детьми. Проанализированы показатели гемограммы в каждой группе, проведен корреляционный анализ содержания красных и белых форменных элементов крови со степенью тяжести заболевания. У детей с новой коронавирусной инфекцией выявлено достоверное уменьшение уровня гемоглобина в крови относительно группы контроля, хотя и не выходящее за пределы нормальных значений. Установлена обратная корреляция между снижением уровня лейкоцитов и абсолютного количества лимфоцитов со степенью тяжести клинических проявлений заболевания.

Ключевые слова: дети, новая коронавирусная инфекция, дети, SARS-CoV-2, гемограмма, COVID-19.

Для цитирования: Богомолова И.К., Бабкин А.А., Перегоедова В.Н. Показатели гемограммы при новой коронавирусной инфекции у детей 7–14 лет. Рос вестн перинатол и педиатр 2022; 67:(6): 54–57. DOI: 10.21508/1027-4065-2022-67-6-54-57

The research is focused on the evaluation of a general blood test in children with a new coronavirus infection, depending on the severity of the disease. 107 patients with virus-identified new coronavirus infection aged 7–14 years were examined. 19 (17.8%) were diagnosed with asymptomatic, 69 (64.4%) mild, and 19 (17.8%) moderate COVID-19. The control group is represented by 75 healthy children. The hemogram indicators in each group were analyzed, a correlation analysis of the red and white blood cell counts with the severity of the disease was carried out. In children with a new coronavirus infection, a significant decrease in the blood hemoglobin relative to the control group was revealed, although not exceeding the normal values. An inverse correlation was established between a decrease in the WBC and absolute lymphocytes count and the severity of clinical manifestations of the disease.

Key words: children, new coronavirus infection, children, SARS-CoV-2, hemogram, COVID-19.

For citation: Bogomolova I.K., Babkin A.A., Peregoedova V.N. Hemogram indicators in children aged 7–14 years with new coronavirus infection. Ros Vestn Perinatol i PEDIATR 2022; 67:(6): 54–57 (in Russ). DOI: 10.21508/1027-4065-2022-67-6-54-57

Гемограмма — простой для измерения, рутинный и экономичный метод, который помогает диагностировать и устанавливать прогрессирование патологического процесса [1, 2]. Общий анализ крови может служить важным инструментом определения стадии заболевания, поскольку уровень форменных элементов меняется в процессе болезни.

В ответ на внедрение инфекционного агента не существует универсального типа лейкоцитарного ответа. Для одних болезней оптимальным является сегментоядерный, для других — лимфоцитарный сдвиг в формуле белой крови. Известно, что у 46,7% детей, перенесших грипп А/Н1N1/09, в гемограмме

отмечали лейкоцитоз и сдвиг лейкоцитарной формулы влево [3]. При респираторно-синцитиальных вирусных инфекциях число лимфоцитов в периферической крови уменьшается [4]. У пациентов с хроническим вирусным гепатитом С сдвиги эритроцитарного звена гемограммы заключались в развитии анизоцитоза (86%), макроцитоза (22%), гиперхромии (24%), анемии 4% [1]. При коклюше в клиническом анализе крови у 79% детей повышено число тромбоцитов пропорционально степени тяжести заболевания ($p < 0,05$) [2]

Однако в доступной литературе недостаточно данных о характере изменения показателей гемограммы по мере прогрессирования новой коронавирусной инфекции у детей [5]. На ранних стадиях COVID-19 зарегистрировано сниженное число лейкоцитов периферической крови, в то время как количество лимфоцитов увеличено [6]. В исследовании W.J. Guan и соавт. [7, 8] показано более частое, чем при бессимптомных и легких формах заболевания, развитие лимфоцитопении при пневмонии.

Цель исследования: сравнить показатели гемограммы у детей с новой коронавирусной инфекцией в зависимости от тяжести патологического процесса.

© Коллектив авторов, 2022

Адрес для корреспонденции: Бабкин Артем Александрович — асс. кафедры педиатрии Читинской государственной медицинской академии, ORCID: 0000-0002-8046-9882
e-mail: aa-babkin@mail.ru

Богомолова Ирина Кимовна — д.м.н., проф., зав. кафедрой педиатрии лечебного и стоматологического факультетов Читинской государственной медицинской академии, ORCID: 0000-0003-4668-6071

Перегоедова Валентина Николаевна — асс. кафедры педиатрии лечебного и стоматологического факультетов, к.м.н. Читинской государственной медицинской академии, ORCID: 0000-0002-9684-2864

672090 Чита, ул. Горького, д. 39 А

Характеристика детей и методы исследования

За период с 1 апреля по 31 июля 2020 г. обследованы 107 детей в возрасте от 7 до 14 лет, инфицированных SARS-CoV-2: 59% (63/107) мальчиков, 41% (44/107) девочек, госпитализированных в ГУЗ «Городская клиническая больница №1» г. Читы, на базе которой развернут главный моностационар для оказания медицинской помощи больным с коронавирусной инфекцией COVID-19 на территории Забайкальского края. Критерии включения в исследование: возраст 7–14 лет; диагноз «Новая коронавирусная инфекция COVID-19, вирус идентифицирован (U07.1)»; информированное согласие родителей ребенка на участие в исследовании.

Согласно рабочим критериям тяжести течения COVID-19 у детей [9] сформированы 3 группы: 1-я — 17,8% (19/107) пациентов с бессимптомным течением; 2-я — 64,4% (69/107) больных с легким течением новой коронавирусной инфекции; 3-я — 17,8% (19/107) пациентов среднетяжелой формы COVID-19. Критерии включения в 1-ю группу: положительный тест на SARS-CoV-2 методом полимеразной цепной реакции (ПЦР), отсутствие клинической симптоматики и изменений на компьютерной томограмме. Критерии включения во 2-ю группу: положительный тест на SARS-CoV-2 методом ПЦР, лихорадка $\leq 38,5$ °C, симптомы интоксикации (слабость, миалгия), поражение верхних дыхательных путей (кашель, боль в горле, заложенность носа, гиперемия и отечность ротоглотки), отсутствие аускультативных изменений в легких, $SpO_2 \geq 95\%$, отсутствие изменений на компьютерной томограмме органов грудной клетки (КТ 0). Критерии включения в 3-ю группу: положительный тест на SARS-CoV-2 методом ПЦР, лихорадка $\geq 38,5$ °C, сухой малопродуктивный кашель, пневмония, наличие аускультативных изменений в легких в виде сухих и влажные хрипов, отсутствие дыхательной недостаточности, одышки, $SpO_2 \geq 93\%$, незначительные изменения на компьютерной томограмме органов грудной клетки, типичные для вирусного поражения легкой или среднетяжелой степени (КТ 1–2).

Группу контроля составили дети в возрасте 7–14 лет, I группы здоровья, не болевшие новой коронавирусной инфекцией COVID-19, а также другими острыми респираторными инфекциями в течение последних 3 мес, обследованные в рамках профилактического осмотра сотрудниками ГУЗ «Детский клинический медицинский центр г. Читы».

РНК вируса SARS-CoV-2 в назо- и орофарингеальных мазках определяли качественным методом ПЦР. Характерные признаки вирусного поражения легких устанавливали методом компьютерной томографии органов грудной клетки и расценивали согласно критериям тяжести течения COVID-19 у детей [9]. Протокол исследования одобрен локальным этическим

комитетом Читинской государственной медицинской академии 15 апреля 2020 года №101.

При проведении статистического анализа авторы руководствовались принципами Международного комитета редакторов медицинских журналов (ICMJE) и рекомендациями «Статистический анализ и методы в публикуемой литературе» (SAMPL) [10, 11]. Учитывая, что численность 1-й и 3-й групп была менее 50 человек, оценку нормальности распределения признаков выполняли с помощью критерия Шапиро–Уилка. Полученное распределение признаков отличалось от нормального, данные представлены в виде медианы, первого и третьего квартилей: $Me [Q_1; Q_3]$. Для сравнения четырех исследуемых групп по одному количественному признаку применяли критерий Краскела–Уоллиса (H). При наличии статистически значимых различий с учетом поправки Бонферрони выполнено попарное сравнение с помощью критерия Манна–Уитни (U) [12]. Статистическая обработка полученных данных осуществлена с помощью пакета программ IBM SPSS Statistics Version 25.0 (International Business Machines Corporation, license No. Z125–3301–14, США).

Результаты и обсуждение

Как представлено в таблице, уровень гемоглобина в 1-й группе в 1,05 [1,04; 1,11] раза ($U=283,5$; $p<0,001$), во 2-й группе — в 1,04 [1,03; 1,08] раза ($U=1350,5$; $p<0,001$), в 3-й группе — в 1,03 [1,01; 1,10] раза ниже, чем в группе контроля ($U=396,5$; $p=0,003$). Обращает внимание, что по мере увеличения степени тяжести клинических проявлений новой коронавирусной инфекции уровень гемоглобина снижался, но не выходил за границы референтных значений ($\rho=-0,35$; $p<0,001$). Данный показатель может использоваться в комплексном анализе.

Содержание лейкоцитов в сыворотке крови у пациентов 1-й группы в 1,32 [1,01; 1,44] раза ($U=383,5$; $p=0,002$), во 2-й группе — в 1,40 [1,22; 1,46] раза ($U=1010,0$; $p<0,001$), в 3-й группе в 1,87 [1,23; 2,08] раза ($U=192,0$; $p<0,001$) ниже, чем в группе контроля. Снижение уровня лейкоцитов обладает заметной обратной корреляцией со степенью тяжести клинических проявлений новой коронавирусной инфекции ($\rho=-0,54$; $p<0,001$), что свидетельствует об угнетении лейкоцитарного звена пропорционально утяжелению заболевания.

Абсолютное содержание нейтрофилов также умеренно снижалось по мере увеличения степени тяжести новой коронавирусной инфекции ($\rho=-0,41$; $p<0,001$). Содержание нейтрофилов в 1-й группе в 1,54 [1,05; 1,87] раза ($U=463,5$; $p=0,02$), во 2-й группе — в 1,74 [1,48; 1,96] раза ($U=1178,5$; $p<0,001$), в 3-й группе — в 2,22 [1,29; 2,65] раза ниже, чем в группе контроля ($U=319,5$; $p<0,001$). Обращает внимание, что относительное содержание нейтрофилов в сравниваемых группах имеет сходное распределе-

Таблица. Сравнительный анализ гемограмм пациентов исследуемых групп
Table. Comparative analysis of hemograms of patients in the studied groups

Параметр	Группа контроля (n=75)	Исследуемые группы (n=107)			Тестовая статистика, df=3
		1-я (n=19)	2-я (n=69)	3-я (n=19)	
RBC, ·10 ¹² /л	4,5 [4,5; 4,9]	4,9 [4,7; 4,9]	4,9 [4,8; 4,9]	4,9 [4,7; 5,4]	H=6,14; p=0,11
HGB, г/л	140,0 [139,3; 142,1]	133,0 [128,5; 134,4]	135,0 [131,9; 135,7]	136,0 [129,0; 138,0]	H=33,31; p<0,001
HCT, %	38,5 [38,3; 38,3]	38,1 [37,5; 38,7]	39,1 [38,3; 39,4]	39,6 [37,8; 40,4]	H=4,75; p=0,19
PLT, ·10 ⁹ /л	265,0 [263,0; 275,9]	261,0 [250,6; 282,2]	270,0 [260,4; 286,7]	256,2 [242,4; 293,2]	H=9,26; p=0,03
WBC, ·10 ⁹ /л	7,5 [7,5; 7,9]	5,7 [5,5; 7,4]	5,4 [5,4; 6,1]	4,0 [3,8; 6,1]	H=50,28; p<0,001
NEUT, %	50,8 [50,6; 51,3]	43,3 [39,7; 48,7]	40,9 [40,9; 45,1]	44,1 [41,4; 49,2]	H=12,37; p=0,006
LYM, %	44,4 [42,2; 44,4]	45,9 [40,6; 49,1]	45,0 [41,8; 46,5]	42,2 [39,1; 45,2]	H=1,77; p=0,62
BAS, %	0,6 [0,6; 0,7]	0,5 [0,4; 0,5]	0,5 [0,5; 0,6]	0,6 [0,5; 0,7]	H=5,01; p=0,17
NEUT, ·10 ⁹ /л	4,0 [4,0; 4,5]	2,6 [2,4; 3,8]	2,3 [2,3; 2,7]	1,8 [1,7; 3,1]	H=32,41; p<0,001
LYM, ·10 ⁹ /л	3,2 [3,2; 3,4]	2,6 [2,4; 2,9]	2,4 [2,4; 2,8]	2,0 [1,8; 2,4]	H=49,01; p<0,001
BAS, ·10 ⁹ /л	0,04 [0,04; 0,05]	0,03 [0,02; 0,04]	0,03 [0,03; 0,04]	0,03 [0,02; 0,04]	H=7,73; p=0,052

ние, обладающее между тем слабой силой связи со степенью тяжести клинических проявлений коронавирусной инфекции ($\rho=-0,23$; $p=0,002$). Относительное содержание нейтрофилов в 1-й группе в 1,17 [1,04; 1,29] раза ($U=582,5$; $p=0,22$), во 2-й группе — в 1,24 [1,12; 1,25] раза ($U=1591,5$; $p<0,001$), в 3-й группе — в 1,15 [1,03; 1,24] раза ($U=571,5$; $p=0,18$) ниже, чем в группе контроля. Отсутствие статистически значимых различий в оценке относительного содержания нейтрофилов между группой контроля и 1-й и 3-й группами исследования подтверждает отсутствие более выраженной связи. Поэтому снижение относительного содержания нейтрофилов не следует рассматривать в качестве прямого маркера утяжеления новой коронавирусной инфекции.

Между уровнем лимфоцитов и степенью тяжести клинических проявлений новой коронавирусной инфекции имеется заметная обратная корреляция ($\rho=-0,52$; $p<0,001$). Абсолютное содержание лимфоцитов в 1-й группе в 1,23 [1,10; 1,42] раза ($U=348,5$; $p=0,001$), во 2-й группе — в 1,33 [1,14; 1,42] раза

($U=1124,5$; $p<0,001$), в 3-й группе — в 1,60 [1,33; 1,89] раза ниже, чем в группе контроля ($U=136,5$; $p<0,001$). При этом опубликованы данные об увеличении лейкоцитоза и лимфоцитопении соизмеримо степени тяжести заболевания у взрослых пациентов [13–15]. При этом у детей, инфицированных SARS-CoV-2, уровень лимфоцитов в периферической крови остается преимущественно в пределах референсных значений, что свидетельствует о меньших иммунных сдвигах [14].

Заключение

Наиболее часто в гемограмме у детей с новой коронавирусной инфекцией отмечалось снижение уровня гемоглобина в сыворотке крови, уменьшение числа лейкоцитов, а также снижение процентного и абсолютного количества нейтрофилов и лимфоцитов по сравнению с таковыми у относительно здоровых детей. Таким образом, сдвиги показателей гемограммы с новой коронавирусной инфекцией зависят от степени тяжести заболевания.

ЛИТЕРАТУРА (REFERENCES)

1. Авдеева М.Г., Блажная Л.П., Ганжа А.А., Дубинина В.А., Кулбужева М.И., Лысенко И.В. и др. Изменение эритроцитарного звена гемограммы при острых вирусных гепатитах различной этиологии. Эпидемиология и инфекционные болезни 2012; 6: 11–16. [Avdeeva M.G., Blazhnaya L.P., Ganzha A.A., Dubinina V.A., Kulbuzheva M.I., Lysenko I.V. et al. Changes in the erythrocyte link of the hemogram in acute viral hepatitis of various etiologies. Epidemiology i infektsionnye bolezni 2012; 6: 11–16. (in Russ.)]
2. Бабаченко И.В., Нестерова Ю.В., Скрипченко Н.В. Клинико-лабораторные особенности коклюша у детей разных возрастных групп. Педиатрия 2020; 99 (6): 98–104. [Babachenko I.V., Nesterova Yu.V., Skripchenko N.V. Clinical and laboratory features of whooping cough in children of different age groups. Peditriya 2020; 99(6): 98–104. (in Russ.)]
3. Левченко Н.В., Богомолова И.К., Чаванина С.А. Клиническая характеристика гриппа А/Н1N1/09 у детей Забайкалья. Забайкальский медицинский вестник 2017; 4: 73–76. [Levchenko N.V., Bogomolova I.K., Chavanina S.A. Clinical characteristics of influenza a/h1n1/09 in children of transbaikalia. Zabaikal'skii meditsinskii vestnik 2017; 4: 73–76. (in Russ.)]
4. Соколовская В.В., Грекова А.И. Респираторно-синцитиальная вирусная инфекция у детей. Роль в структуре респираторной патологии и клинико-иммунологические особенности. Детские инфекции 2020; 19 (1): 17–20. [Sokolovskaya V.V., Grekova A.I. Respiratory syncytial viral infection in children. The role in the structure of respiratory pathology and clinical and immunological features. Detskie infektsii 2020; 19(1): 17–20. (in Russ.)]

5. *Anders K.L., Nguyet N.M., Chau N.V., Hung N.T., Thuy T.T., le Lien B. et al.* Epidemiological factors associated with dengue shock syndrome and mortality in hospitalized dengue patients in Ho Chi Minh City, Vietnam. *Am J Trop Med Hyg* 2011; 84: 127–134. DOI: 10.4269/ajtmh.2011.10–0476
6. *Henry B.M., Lippi G., Plebani M.* Laboratory abnormalities in children with novel coronavirus disease 2019. *Clin Chem Lab Med* 2020; 58(7): 1135–1138. DOI: 10.1515/cclm-2020–0272
7. *Guan W.J., Ni Z.Y., Hu Y., Liang W.H., Ou C.Q., He J.X. et al.* Clinical characteristics of coronavirus disease 2019 in China. *N Engl J Med* 2020; 382(18): 1708–1720. DOI: 10.1056/NEJMoa2002032
8. *Chen T., Wu D., Chen H., Yan W., Yang D., Chen G. et al.* Clinical characteristics of 113 deceased patients with coronavirus disease 2019: retrospective study. *BMJ* 2020; 368:m1091. DOI: 10.1136/bmj.m1091
9. Методические рекомендации: особенности клинических проявлений и лечения заболевания, вызванного новой коронавирусной инфекцией (COVID-19) у детей; версия 2 (утв. Министерством здравоохранения Российской Федерации 03.07.2020). [Methodological recommendations: features of clinical manifestations and treatment of the disease caused by a new coronavirus infection (COVID-19) in children; version 2 (approved by the Ministry of Health of the Russian Federation on 03.07.2020). (in Russ.)] https://static-0.minzdrav.gov.ru/system/attachments/attachments/000/050/914/original/03062020_дети_COVID-19_v2.pdf / Дата обращения 15.10.2021г.
10. International Committee of Medical Journal Editors. Uniform requirements for manuscripts submitted to biomedical journals: writing and editing for biomedical publication. 2011. <https://www.icmje.org/> / Ссылка активная на 14.10.2022.
11. *Lang T.A., Altman D.G.* Statistical analyses and methods in the published literature: The SAMPL guidelines. *Medical Writing* 2016; 25(3): 31–36. DOI: 10.18243/eon/2016.9.7.4
12. *Мудров В.А.* Алгоритмы статистического анализа количественных признаков в биомедицинских исследованиях с помощью пакета программ SPSS. *Забайкальский медицинский вестник* 2020; 1: 140–150. [Mudrov V.A. Statistical analysis algorithms of quantitative features in biomedical research using the SPSS software package. *Zabaikal'skii meditsinskii vestnik* 2020; 1: 140–150. (in Russ.)]
13. *Lippi G., Plebani M.* Laboratory abnormalities in patients with COVID-2019 infection. *Clin Chem Lab Med* 2020; 58(7): 1131–1134. DOI: 10.1515/cclm-2020–0198
14. *Burris D., Rosenberg C.E., Schwartz J.T., Zhang Y., Eby M.D., Abonia J.P.* Pediatric hypereosinophilia: characteristics, clinical manifestations, and diagnoses. *J Allergy Clin Immunol Pract* 2019; 7: 2750–2758.e2. DOI: 10.1016/j.jaip.2019.05.011
15. *Schwartz J.T., Fulkerson P.C.* An approach to the evaluation of persistent hypereosinophilia in pediatric patients. *Front Immunol* 2018; 9: 1944. DOI: 10.3389/fimmu.2018.01944

Поступила: 08.06.22

Received on: 2022.06.08

Конфликт интересов:

Авторы данной статьи подтвердили отсутствие конфликта интересов и финансовой поддержки, о которых необходимо сообщить.

Conflict of interest:

The authors of this article confirmed the lack of conflict of interest and financial support, which should be reported.

Коморбидная патология у детей со спинальной мышечной атрофией II–III типов на фоне приобретенных деформаций костей скелета

В.В. Евреинов, Е.А. Разноглядова

ФГБУ «Национальный медицинский исследовательский центр травматологии и ортопедии им. академика Г.А. Илизарова» Минздрава России, Курган, Россия

Comorbid pathology in children with type II–III spinal muscular atrophy on the background of acquired deformities of the skeleton bones

V.V. Evreinov, E.A. Raznoglyadova

National Ilizarov Medical Research Centre for Traumatology and Orthopaedics, Kurgan, Russia

Спинальная мышечная атрофия — тяжелое генетическое заболевание, связанное с нарушением синтеза белка SMN и дегенерацией альфа-мотонейронов в спинном мозге. Развивающиеся нейрогенный кифосколиоз и деформация грудной клетки на фоне симметричной мышечной гипотонии резко ограничивают активность пациентов, усугубляют течение сопутствующих заболеваний.

Цель исследования. Определить коморбидный фон у детей со спинальной мышечной атрофией II–III типов, проходивших стационарное лечение по поводу приобретенных деформаций костей скелета.

Материалы и методы. Проведен ретроспективный анализ данных за период с 2017 по 2021 г. на основании медицинской документации 31 ребенка. В исследуемую группу вошли 10 девочек и 21 мальчик; 16 детей имели II тип и 15 детей — III тип спинальной мышечной атрофии. Оценивали сопутствующую патологию, неврологический статус, показатели гемодинамики, данные эхокардиографии, спирометрии, лабораторных исследований.

Результаты. В нашем исследовании сопутствующая патология была связана с нутритивным статусом (19% пациентов с избыточной массой тела, 29% с недостаточной), задержкой психического развития (3%), гастроэзофагальной рефлюксной болезнью (19%), заболеваниями ЛОР-органов (16%), глаз (19%), сердца и легких (93%). Применение неинвазивной вентиляции легких по жизненным показаниям требовалось 61% детей, откашливателя — 71%. Зарегистрированы ограничения двигательных возможностей на основании шкал HFMSE и GMFCS, дисфагия на основании шкалы EDACS. В биохимическом анализе крови выявлен низкий уровень креатинина.

Заключение. Пациентам со спинальной мышечной атрофией требуется междисциплинарный подход в диагностике, лечении и реабилитации. Применение объективных оценочных шкал, инструментальных и лабораторных методов исследования позволяют проводить всесторонний анализ потенциала детей со спинальной мышечной атрофией, подбирать эффективные, ориентированные на семью схемы терапии. Оценка сывороточного креатинина в качестве биомаркера тяжести денервации мышц дает возможность мониторировать прогрессирование спинальной мышечной атрофии и прогнозировать ответ на лечение.

Ключевые слова: дети, спинальная мышечная атрофия, детский возраст, коморбидная патология, деформация костей скелета.

Для цитирования: Евреинов В.В., Разноглядова Е.А. Коморбидная патология у детей со спинальной мышечной атрофией II–III типов на фоне приобретенных деформаций костей скелета. *Рос вестн перинатол и педиатр* 2022; 67:(6): 58–62. DOI: 10.21508/1027-4065-2022-67-6-58-62

Spinal muscular atrophy (SMA) is a severe genetic disease associated with impaired SMN protein synthesis and degeneration of alpha motor neurons in the spinal cord. Developing neurogenic kyphoscoliosis and deformity of the chest against the background of symmetrical muscular hypotension sharply limit the activity of patients, worsening the concomitant diseases.

Purpose. The study aims at determining the comorbid background of children with type II–III spinal muscular atrophy who underwent inpatient treatment for acquired skeletal bone deformities.

Material and methods. A retrospective analysis of the data was carried out for the period from 2017 to 2021 based on the medical records of 31 children. The study group included 10 girls and 21 boys; 16 children were with type II and 15 — with type III spinal muscular atrophy. The following were assessed: comorbidity, neurological status, hemodynamic parameters, echocardiography, spirometry, laboratory research data.

Results. In our study, comorbidity was associated with nutritional status (19% of patients overweight, 29% underweight), mental retardation (3%), gastroesophageal reflux disease (19%), diseases of the ENT organs (16%), eyes (19%), heart and lungs (93%). For health reasons, 61% of children required the use of non-invasive ventilation, and 71% of insufflator-aspirators. Limited motor abilities were registered based on the HFMSE and GMFCS scales, dysphagia based on the EDACS scale. A biochemical blood test revealed a low level of creatinine.

Conclusion. Patients with spinal muscular atrophy require multidisciplinary care in diagnosis, treatment and rehabilitation. The use of objective rating scales, instrumental and laboratory methods of examination allow for a comprehensive analysis of the potential of children with spinal muscular atrophy, to select effective, family-oriented treatment regimens. Serum creatinine as a biomarker for the severity of muscle denervation makes it possible to monitor the progression of spinal muscular atrophy and predict response to treatment.

Key words: children, spinal muscular atrophy, childhood, comorbid pathology, skeletal deformity.

For citation: Evreinov V.V., Raznoglyadova E.A. Comorbid pathology in children with type II–III spinal muscular atrophy on the background of acquired deformities of the skeleton bones. *Ros Vestn Perinatol i PEDIATR* 2022; 67:(6): 58–62 (in Russ). DOI: 10.21508/1027-4065-2022-67-6-58-62

Спинальная мышечная атрофия — тяжелое генетическое заболевание, связанное с нарушением синтеза белка SMN (белка выживаемости двигательных мотонейронов) и дегенерацией альфа-мотонейронов в спинном мозге [1]. Распространенность патологии составляет 1 случай на 11 тыс. живорожденных детей [2]. К основным проявлениям спинальной мышечной атрофии относятся симметричная гипотония мышц конечностей, слабость дыхательной и бульбарной мускулатуры [3]. Частыми ортопедическими осложнениями на этом фоне являются нейрогенный кифосколиоз и деформация грудной клетки, которые резко ограничивают активность пациентов, усугубляют течение сопутствующих заболеваний [4, 5].

Раннее вовлечение в процесс межреберной мускулатуры при относительно сохранной функции диафрагмы приводит к вентиляционным нарушениям в легких по рестриктивному типу, а также ослаблению кашлевого толчка и нарушению эвакуации бронхиального секрета [1, 6]. На фоне легочной патологии и искривления позвоночника создаются условия для перегрузки правого желудочка, повышения давления в малом круге кровообращения, снижения фракции выброса, ремоделирования сердца и развития дилатационной кардиомиопатии [7, 8]. Помимо нарушения сократительной функции миокарда, у пациентов с генетически подтвержденной спинальной мышечной атрофией диагностируются врожденные сердечные аномалии [9].

Снижение уровня белка SMN также отражается и на работе печени. С одной стороны, это могут быть нарушения метаболизма жирных кислот, исход которых — стеатогепатоз, жировая дистрофия, цирроз [10, 11]. С другой стороны — дефекты обмена железа, приводящие к накоплению его в гепатоцитах, дегенеративным изменениям в печеночной паренхиме и прогрессирующему фиброзу [12]. Сбой синтеза белка на этом фоне может отразиться на системе гемостаза в виде увеличения протромбинового времени, активированного частичного тромбопластинового времени, снижения активности фактора VII, фактора Виллебранда, нарушения адгезии тромбоцитов. Расстройство каскадов реакций внешнего и внутреннего путей свертывания крови способствует интраоперационному кровотечению, дренажной или раневой кровопотере в раннем послеоперационном периоде [13].

© Коллектив авторов, 2022

Адрес для корреспонденции: Евреинов Вадим Викторович — к.м.н., врач-анестезиолог-реаниматолог отделения анестезиологии и реаниматологии Национального медицинского исследовательского центра травматологии и ортопедии им. академика Г.И. Илизарова, ORCID: 0000-0002-0964-2718 e-mail: Evreinov2020@mail.ru

Разноглядова Елена Александровна — врач-анестезиолог-реаниматолог отделения анестезиологии и реаниматологии Национального медицинского исследовательского центра травматологии и ортопедии им. академика Г.И. Илизарова, ORCID: 0000-0002-6266-9565. 640014 Курган, ул. М. Ульяновой, д. 6

Таким образом спинальная мышечная атрофия не ограничивается патологией двигательных нейронов в спинном мозге. Соматические, неврологические и ортопедические расстройства определяют тяжесть состояния таких пациентов и дополняют общую клиническую картину.

Цель исследования: определить коморбидный фон у детей со спинальной мышечной атрофией II–III типов, проходивших стационарное лечение по поводу приобретенных деформаций костей скелета.

Характеристика детей и методы исследования

Ретроспективный анализ данных проводили на основании медицинской документации 31 ребенка, получавших стационарное лечение по поводу приобретенной ортопедической патологии. Извлечение архивных материалов осуществляли за период с 2017 по 2021 г. Работа выполнена в ФГБУ «НМИЦ ТО им. академика Г.А. Илизарова» Министерства здравоохранения Российской Федерации. Критерии для извлечения данных: возраст от 6 до 17 лет; спинальная мышечная атрофия II–III типа; нейрогенный кифосколиоз, деформация грудной клетки, контрактуры крупных суставов нижних конечностей.

В исследуемую группу вошли 10 девочек и 21 мальчик. II тип спинальной мышечной атрофии был у 16 (51%) детей, III тип — у 15 (49%). Медиана возраста и межквартильный интервал [Q1; Q3] составила 9 [8; 10] лет, средняя масса тела (стандартное отклонение — СО) — 31 (11) кг. Возраст, в котором манифестировала спинальная мышечная атрофия, составил 11 [5; 11] мес с момента рождения. У 12 (39%) пациентов заболевание началось с мышечной слабости, у 13 (42%) — с прогрессирующего кифосколиоза, у 4 (13%) — с деформации стоп, контрактур тазобедренных и коленных суставов, а у 2 (6%) — с сочетанной патологии осевого скелета и нижних конечностей.

Оценивались следующие аспекты: наличие сопутствующей патологии; неврологический статус; данные лабораторных и инструментальных исследований: параметры гемодинамики — среднее артериальное давление (АДср.), частота сердечных сокращений (ЧСС); данные эхокардиографии, спирометрии, общего и биохимического анализов крови, коагулограммы.

Статистическую обработку полученных данных осуществляли с помощью программы Stat Plus 7. При подчинении числовых значений критериям гауссовского распределения (Колмогорова–Смирнова/Лиллифорса) количественные признаки описывали с помощью среднего значения и его стандартного отклонения ($M \pm m$). В случаях, когда оцениваемые показатели не отвечали параметрам нормального распределения, рассчитывали медиану и межквартильный интервал [Q1; Q3]. Исследование одобрено этическим комитетом учреждения и проводилось в соответствии с этическими стандартами, изложенными в Хельсинкской декларации.

Результаты

В нашем исследовании сопутствующая патология была связана с нутритивным статусом у 6 (19%) пациентов с избыточной массой тела и у 9 (29%) — с дефицитом; с задержкой психического развития в 1 (3%) случае, с гастроэзофагальной рефлюксной болезнью у 6 (19%) пациентов, с заболеваниями ЛОР-органов — у 5 (16%), глаз — у 6 (19%), сердца и легких — у 29 (93%). Применение респираторной поддержки (неинвазивная вентиляция легких) по жизненным показаниям требовалось у 19 (61%) детей, откашливателя — у 22 (7%).

На основании шкалы MRC (Medical Research Council Weakness Scale) у больных со спинальной мышечной атрофией выявлена выраженная прогрессирующая мышечная слабость, в нижних конечностях — в большей степени, чем в верхних. Зарегистрированы ограничения двигательных возможностей на основании расширенной шкалы больницы Хаммерсмит HFMSE (Hammersmith Function Motor Scale Expanded) и шкалы GMFCS (Gross Motor Function Classification System). Причем 19% пациентов не способны были удерживать голову, а 61% не могли сидеть и передвигаться без посторонней помощи. У 16% пациентов на основании шкалы EDACS (Eating and Drinking Ability Classification System) диагностирована дисфагия [14–16] (табл. 1).

Среднее артериальное давление, измеренное у пациентов при поступлении в стационар, равнялось 80 ± 10 мм рт.ст. и соответствовало возрастной норме. На электрокардиограмме в покое регистрировался

синусовый ритм, а среднее значение ЧСС составило 104 ± 17 уд/мин. По данным эхокардиографии признаков врожденных пороков не выявлено, размеры камер сердца и сосудов находились в пределах возрастной нормы, сократительная функция миокарда была не нарушена (табл. 2). При анализе функции внешнего дыхания у детей со спинальной мышечной атрофией зарегистрированы выраженные рестриктивные поражения легких (см. табл. 2).

Гематологические исследования не выявили отклонений от возрастной нормы. Все показатели находились в пределах референсного диапазона, а их средние значения составили: лейкоциты $(6,7 \pm 1,9) \cdot 10^9$ /л, гематокрит 39 [38; 40] %, эритроциты $4,6 [4,3; 4,8] \cdot 10^{12}$ /л, гемоглобин 130 ± 8 г/л, тромбоциты $(295 \pm 71) \cdot 10^9$ /л. В биохимическом анализе крови выявлен низкий уровень креатинина, который был меньше нижней границы физиологической нормы, тогда как остальные показатели соответствовали референсным значениям. Отклонений в коагулограмме не зарегистрировано (табл. 3).

Обсуждение

Выявленные отклонения в пищевом статусе у 48% пациентов согласуются с данными доступной литературы. Контрактуры височно-нижнечелюстных суставов, поражение мотонейронов, иннервирующих бульбарную мускулатуру, приводят к нарушению жевания, атрофии языка, дисфагии. Дезорганизация акта приема пищи, утрата способности самостоятельно удерживать голову увеличивают время кормления, служат причиной недоедания и способствуют

Таблица 1. Показатели неврологического статуса обследуемых пациентов (n=31)

Table 1. Indicators of the neurological status of the subjects (n=31)

Мышечная сила (MRC), медиана [Q1; Q3]		Шкала HFMSE, медиана [Q1; Q3]	Шкала EDACS, n (%)			Шкала GMFCS, n (%)				
Руки	Ноги		I	II	III	II	III	IV	V	
2 [2; 3]	1 [1; 2]	3 [2; 6]	26 (84)	3 (10)	2 (6)	2 (7)	10 (32)	13 (42)	6 (19)	

Таблица 2. Показатели спирометрии и эхокардиографии обследуемых пациентов (n=31)

Table 2. Indicators of spirometry and echocardiography

Метод исследования	Показатель															
	ЖЕЛ, л	% от N	ФЖЕЛ, л	% от N	ОФВ ₁ , л	% от N	Индекс Тиффно	% от N	МОС ₇₅ , л/с	% от N	МОС ₅₀ , л/с	% от N	МОС ₂₅ , л/с	% от N		
Спирометрия	1,3 (0,6)	58 (19)	1,3 (0,6)	60 (28)	1 (0,5)	51 (22)	84 [63; 93]	85 [63; 99]	0,8 (0,3)	55 (21)	1,6 (0,4)	62 (16)	2,2 (0,6)	54 (16)		
Эхокардиография	Показатель							МЖП, мм	ПЖ, мм	ЛП, мм	АО, мм	ЛА, мм				
	Левый желудочек															
	КДР, мм	КСР, мм	ЗСЛЖ, мм	ФВ, %	КДО, мл	КСО, мл	УО, мл									
	36 (5)	22 (4)	7 (1)	68 (5)	57 (16)	17 (5)	40 (11)	7 [6; 7]	16 (2)	24 (4)	18 [17; 21]	18 (3)				

Таблица 3. Данные лабораторных исследований у обследуемых пациентов (n=31)
Table 3. Laboratory data

Биохимический анализ крови						Коагулограмма				
Общий белок, г/л	Креатинин, мкмоль/л	Мочевина, ммоль/л	Билирубин общий, мкмоль/л	АсАТ, ед/л	АлАТ, ед/л	АЧТВ, с	ПТВ с	ТВ, с	Фибриноген, г/л	ПТИ, %
72	25	4	6	22	12	33,7	13	16,2	3,3	96,2
[67; 75]	[21; 33]	[3; 5]	[5; 8]	[18; 26]	[9; 16]	[4,6]	[11,6; 13,5]	[15; 20,1]	[2,9; 3,8]	(15,4)

развитию белково-энергетической недостаточности [16–18]. В то же время атрофия мышц, ограниченная двигательная активность пациентов, избыточное кормление при меньшей энергетической потребности создают условия для ожирения [2, 17].

Выраженный нейрогенный кифосколиоз у пациентов со спинальной мышечной атрофией часто оказывает вторичное воздействие на желудочно-кишечный тракт, способствуя повышению внутрибрюшного давления, формированию грыжи пищеводного отверстия диафрагмы, растяжению пищеводного сфинктера и развитию гастроэзофагеальной рефлюксной болезни. Рефлюкс-эзофагит на фоне бульбарной недостаточности может приводить к аспирации, ателектазу легких и рецидивирующим пневмониям [19]. В сформированной нами выборке гастроэзофагеальная рефлюксная болезнь диагностирована у 19% больных, заболевание проявлялось абдоминальными болями, вздутием, изжогой, отрыжкой и плохо поддавалось медикаментозной терапии [19].

Легочная патология служит основной причиной смертности пациентов со спинальной мышечной атрофией. На фоне прогрессирующей слабости межреберной мускулатуры создаются условия для развития парадоксального дыхания. Менее подверженная патологическому процессу диафрагма становится основной инспираторной мышцей, при этом резко снижается дыхательный объем, а в перспективе формируется колоколообразная деформация грудной клетки [16, 20]. Результаты нашего исследования по частоте применения неинвазивной искусственной вентиляции легких (у 61% пациентов), инсуффлятор-аспираторов (у 71% пациентов) подтверждают тяжесть респираторной недостаточности и сопоставимы с данными литературы [1, 6].

Анализ медицинской документации позволил выявить синусовую тахикардию у 93% детей со спинальной мышечной атрофией, при этом врожденных или приобретенных структурных изменений по эхокардиографии зарегистрировано не было [21]. Вероятно, это связано с генетически обусловленным нарушением распределения цитоскелетных компонентов в кардиомиоците и асинхронии мышечных волокон, влиянием вегетативной нервной системы на ритм, исходной гиповолемией; однако статистическая мощность исследования мала и не позволяет подтвердить ту или иную гипотезу [22].

В нашей работе неврологический статус пациентов соответствовал классическому описанию заболевания и характеризовался атрофией поперечнополосатой мускулатуры проксимальных отделов конечностей, симметричным вялым параличом, снижением или отсутствием сухожильных рефлексов. Большинство детей не способны были самостоятельно сидеть, удерживать голову, переворачиваться и передвигаться без посторонней помощи. Вовлеченность в патологический процесс мотонейронов на разных уровнях подтверждается выявленной дисфагией у 16% больных, нарушением зрения у 19% [1]. Исследование подтвердило возможность задержки психомоторного развития у 3% детей со спинальной мышечной атрофией, тогда как когнитивные нарушения не зарегистрированы, что согласуется с мнением других авторов об обучаемости этих пациентов [21].

Выявленные низкие уровни креатинина служат показателем распространенности патологического процесса при спинальной мышечной атрофии, характеризуют активность метаболизма в миоцитах, косвенно отражают объем мышечной массы и сопоставимы с данными, опубликованными R.R. Alves и соавт. (2020) [23] — 18–44 мкмоль/л. На основании работ M. Freigang и соавт. (2021) [24], M.G. Pino и соавт. (2021) [25] уровень креатинина в сыворотке крови предложено использовать в качестве биомаркера прогрессирующей денервации и атрофии скелетной мускулатуры при нейромышечных заболеваниях [23–25].

Выводы

- Пациентам со спинальной мышечной атрофией требуется междисциплинарный подход в диагностике, лечении и реабилитации.
- Применение объективных оценочных шкал, инструментальных и лабораторных методов исследования позволяет проводить всесторонний анализ потенциала детей со спинальной мышечной атрофией, подбирать эффективные, ориентированные на семью схемы терапии.
- Оценка уровня креатинина в сыворотке крови в качестве биомаркера тяжести денервации мышц дает возможность мониторировать прогрессирование спинальной мышечной атрофии и прогнозировать ответ на лечение.

ЛИТЕРАТУРА (REFERENCES)

- Kolb S.J., Kissel J.T. Spinal Muscular Atrophy. *Neurol Clin* 2015; 33(4): 831–846. DOI: 10.1016/j.ncl.2015.07.004
- Mercuri E., Finkel R.S., Muntoni F., Wirth B., Montes J., Main M. et al. Diagnosis and management of spinal muscular atrophy: Part 1: Recommendations for diagnosis, rehabilitation, orthopedic and nutritional care. *Neuromuscul Disord* 2018; 28(2): 103–115. DOI: 10.1016/j.nmd.2017.11.005
- Wirth B., Karakaya M., Kye M.J., Mendoza-Ferreira N. Twenty-five years of spinal muscular atrophy research: from phenotype to genotype to therapy, and what comes next. *Annu Rev Genomics Hum Genet* 2020; 21: 231–261. DOI: 10.1146/annurev-genom-102319-103602
- Vu-Han T.L., Reisener M.J., Putzier M., Pumberger M. Scoliosis in spinal muscular atrophy. *Orthopade* 2021; 50(8): 657–663. DOI: 10.1007/s00132-021-04131-7
- Salazar R., Montes J., Young S.D., McDermott M.P., Martens W., Pasternak A. et al. Quantitative evaluation of lower extremity joint contractures in spinal muscular atrophy: implications for motor function. *Pediatr Phys Ther* 2018; 30(3): 209–215. DOI: 10.1097/PEP.0000000000000515
- Guo W.H., Cao L., Chang L. Clinical characteristics of non-invasive ventilation treatment in children with spinal muscular atrophy and sleep disordered breathing. *Zhonghua Er Ke Za Zhi* 2019; 2;57(10): 792–796. DOI: 10.3760/cma.j.issn.0578-1310.2019.10.012
- Грознова О.С., Руденская Г.Е., Адян Т.А., Харламов Д.А. Поражение сердца при наследственных нервно-мышечных заболеваниях у детей. *Российский вестник перинатологии и педиатрии* 2014; 2:35–42. [Groznova O.S., Rudenskaya G.E., Adyan T.A., Kharlamov D.A. Cardiac lesion in children with inherited neuromuscular diseases. *Rossiyskiy Vestnik Perinatologii i Peditrii* 2014; 59(2): 35–42. (in Russ.)]
- Maxwell G.K., Szunyogova E., Shorrock H.K., Gillingwater T.H., Parson S.H. Developmental and degenerative cardiac defects in the Taiwanese mouse model of severe spinal muscular atrophy. *J Anat* 2018; 232(6): 965–978. DOI: 10.1111/joa.12793
- Wijngaarde C.A., Blank A.C., Stam M., Wadman R.I., Berg L.H., Pol W.L. Cardiac pathology in spinal muscular atrophy: a systematic review. *Orphanet J Rare Dis* 2017; 12: 67. DOI: 10.1186/s13023-017-0613-5
- Deguisse M.O., Chehade L., Kothary R. Metabolic dysfunction in spinal muscular atrophy. *Int J Mol Scie* 2021; 22(11): 5913. DOI: 10.3390/ijms22115913
- Deguisse M.O., Baranello G., Mastella C., Beauvais A., Michaud J., Leone A. et al. Abnormal fatty acid metabolism is a core component of spinal muscular atrophy. *Ann Clin Transl Neurol* 2019; 6(8): 1519–1532. DOI: 10.1002/acn3.50855
- Szunyogova E., Zhou H., Maxwell G.K., Powis R.A., Muntoni F., Gillingwater T.H. et al. Survival Motor Neuron (SMN) protein is required for normal mouse liver development. *Scientific Reports* 2016; 6: 34635. DOI: 10.1038/srep34635
- Wijngaarde C.A., Huisman A., Wadman R.I., Cuppen I., Stam M., Heitink-Pollé K.M.J. et al. Abnormal coagulation parameters are a common non-neuromuscular feature in patients with spinal muscular atrophy. *J Neurol Neurosurg Psychiatry* 2020; 91(2): 212–214. DOI: 10.1136/jnnp-2019-321506
- De Wel B., Goosens V., Sobota A., Van Camp E., Geukens E., Van Kerschaver G. et al. Nusinersen treatment significantly improves hand grip strength, hand motor function and MRC sum scores in adult patients with spinal muscular atrophy types 3 and 4. *J Neurol* 2021; 268(3): 923–935. DOI: 10.1007/s00415-020-10223-9
- Pera M.C., Coratti G., Forcina N., Mazzone E.S., Scoto M., Montes J. et al. Content validity and clinical meaningfulness of the HFMSE in spinal muscular atrophy. *BMC Neurol* 2017; 17: 39. DOI: 10.1186/s12883-017-0790-9
- McGrattan K.E., Graham R.J., DiDonato C.J., Darras B.T. Dysphagia phenotypes in spinal muscular atrophy: the past, present, and promise for the future. *Am J Speech Lang Pathol* 2021; 30(3): 1008–1022. DOI: 10.1044/2021_AJSLP-20-00217
- Finkel R.S., Mercuri E., Meyer O.H., Simonds A.K., Schroth M.K., Graham R.J. et al. Diagnosis and management of spinal muscular atrophy: Part 2: Pulmonary and acute care; medications, supplements and immunizations; other organ systems; and ethics. *Neuromuscular Disorders* 2018; 28(3): 197–207. DOI: 10.1016/j.nmd.2017.11.004
- Morris L.E.H., Estilow T., Glanzman A.M., Cusack S.V., Yum S.W. Improving temporomandibular range of motion in people with Duchenne muscular dystrophy and spinal muscular atrophy. *Am J Occupat Ther* 2020; 74(2): 7402205080p1–7402205080p10. DOI: 10.5014/ajot.2020.030825
- Yang J.H., Kasat N.S., Suh S.W., Kim S.Y. Improvement in reflux gastroesophagitis in a patient with spinal muscular atrophy after surgical correction of kyphoscoliosis: a case report. *Clin Orthop Relat Res* 2011; 469(12): 3501–3505. DOI: 10.1007/s11999-011-2080-y
- Grychtol R., Abela F., Fitzgerald D.A. The role of sleep diagnostics and non-invasive ventilation in children with spinal muscular atrophy. *Paediatr Respir Rev* 2018; 28: 18–25. DOI: 10.1016/j.prrv.2018.07.006
- Chabanon A., Seferian A.M., Daron A., Pèrèon Y., Cances C., Vuillerot C. et al. Prospective and longitudinal natural history study of patients with Type 2 and 3 spinal muscular atrophy: Baseline data NatHis-SMA study. *PLoS One* 2018; 13(7): e0201004. DOI: 10.1371/journal.pone.0201004
- Djordjevic S.A., Milic-Rasic V., Brankovic V., Kosac A., Vukomanovic G., Topalovic M. et al. Cardiac findings in pediatric patients with spinal muscular atrophy types 2 and 3. *Muscle Nerve* 2021; 63(1): 75–83. DOI: 10.1002/mus.27088
- Alves C.R.R., Zhang R., Johnstone A.J., Garner R., Nwe P.H., Siranosian J.J. et al. Serum creatinine is a biomarker of progressive denervation in spinal muscular atrophy. *Neurology* 2020; 94(9): e921–e931. DOI: 10.1212/WNL.00000000000008762
- Freigang M., Wurster C.D., Hagenacker T., Stolte B., Weiler M., Kamm C. et al. Serum creatine kinase and creatinine in adult spinal muscular atrophy under nusinersen treatment. *Ann Clin Transl Neurol* 2021; 8(5): 1049–1063. DOI: 10.1002/acn3.51340
- Pino M.G., Rich K.A., Kolb S.J. Update on Biomarkers in Spinal Muscular Atrophy. *Biomark Insights* 2021; 16: 11772719211035643. DOI: 10.1177/11772719211035643

Поступила: 20.06.22

Received on: 2022.06.20

Конфликт интересов:

Авторы данной статьи подтвердили отсутствие конфликта интересов и финансовой поддержки, о которых необходимо сообщить.

Conflict of interest:

The authors of this article confirmed the lack of conflict of interest and financial support, which should be reported.

О конституциональных особенностях язвенной болезни желудка и двенадцатиперстной кишки у детей

Д.В. Харитонов^{1,2}, В.Г. Сапожников¹, Л.А. Харитонова³

¹ФГБОУ ВО «Тульский государственный университет», Тула, Россия;

²ГУЗ «Тульская детская областная клиническая больница», Тула, Россия;

³ФГАОУ ВО «Российский национальный исследовательский медицинский университет им. Н.И. Пирогова» Минздрава России, Москва, Россия

About the constitutional features of gastric and duodenal ulcer in children

D.V. Kharitonov^{1,2}, V.G. Sapozhnikov¹, L.A. Kharitonova³

¹Tula State University, Tula, Russia;

²Tula Children's Regional Clinical Hospital, Tula, Russia;

³Pirogov Russian National Research Medical University, Moscow, Russia

Язвенная болезнь — достаточно редкая патология детского возраста. Поэтому актуально проанализировать некоторые особенности язвенной болезни желудка и двенадцатиперстной кишки у детей в зависимости от типа конституции.

Цель исследования. Анализ некоторых особенностей язвенной болезни желудка и двенадцатиперстной кишки у детей в зависимости от типа конституции.

Материал и методы. Обследованы 58 детей в возрасте 12–18 лет с диагнозом язвенная болезнь желудка и/или двенадцатиперстной кишки, которым проводилось эндоскопическое обследование, выявлялся *H. pylori* в биоптате и аэротестом.

Результаты. Язвенная болезнь чаще выявлялась у детей-астеников (67,2%), реже — у гиперстеников (17,3%) и нормостеников (15,5%). Различными методами исследования у детей-астеников (97,4%) чаще, чем у гипер- или нормостеников, выявлялся *H. pylori*.

Заключение. Дети с астеническим типом конституции подвержены Hp-ассоциированной форме язвенной болезни желудка и двенадцатиперстной кишки чаще, чем гиперстеники или нормостеники.

Ключевые слова: дети, язвенная болезнь, конституция.

Для цитирования: Харитонов Д.В., Сапожников В.Г., Харитонова Л.А. О конституциональных особенностях язвенной болезни желудка и двенадцатиперстной кишки у детей. Рос вестн перинатол и педиатр 2022; 67:(6): 63–67. DOI: 10.21508/1027-4065-2022-67-6-63-67

Peptic ulcer disease is a fairly rare pathology of childhood. Therefore, it is important to analyze some features of peptic ulcer of the stomach and duodenum in children, depending on the body type.

Purpose. To analyze some features of peptic ulcer of the stomach and duodenum in children, depending on the body type.

Material and methods. We examined 58 children aged 12–18 years with a diagnosis of peptic ulcer of the stomach and/or duodenum, who underwent endoscopic examination, *H. pylori* was detected in the biopsy and aero test.

Results. Peptic ulcer disease was more often detected in asthenic children (67.2%), less often in hypersthenic (17.3%) and normosthenics (15.5%). Various research methods in asthenic children (97.4%) revealed the presence of *H. pylori* more often than in hyper- or normosthenic children.

Conclusion. Children with an asthenic type of constitution are more prone to Hp-associated forms of gastric and duodenal ulcers than hypersthenics or normosthenics.

Key words: children, peptic ulcer, body type.

For citation: Kharitonov D.V., Sapozhnikov V.G., Kharitonova L.A. About the constitutional features of gastric and duodenal ulcer in children. Ros Vestn Perinatol i PEDIATR 2022; 67:(6): 63–67 (in Russ). DOI: 10.21508/1027-4065-2022-67-6-63-67

© Коллектив авторов, 2022

Адрес для корреспонденции: Харитонов Дмитрий Викторович — гл. врач Тульской детской областной клинической больницы, преподаватель кафедры педиатрии медицинского института Тульского государственного университета, ORCID: 0000-0002-3730-840X

300012 Тула, пр. Ленина, д. 92

300010 Тула, ул. Бондаренко, д. 39

Сапожников Владимир Григорьевич — д.м.н., проф., зав. кафедрой педиатрии медицинского института Тульского государственного университета, ORCID: 0000-0001-9790-3721

e-mail: danilova.ok@bk.ru

Харитонова Любовь Алексеевна — д.м.н., проф., зав. кафедрой педиатрии с инфекционными болезнями у детей факультета дополнительного профессионального образования Российского национального исследовательского медицинского университета им. Н.И. Пирогова, ORCID: 0000-0003-2298-7427

117997 Москва, ул. Островитянова, д. 1

Язвенная болезнь желудка и двенадцатиперстной кишки у детей в последние 20 лет в России стала встречаться гораздо реже, чем ранее, когда эта патология занимала почти 16,4% от общего числа заболеваний пищеварительного тракта [1]. Некоторые авторы были склонны считать, что язвенная болезнь в своем развитии проходит три стадии: стадию функциональных расстройств желудка и двенадцатиперстной кишки, стадию гастродуоденита и язвенного поражения [2].

Существовало мнение, что у 5–10% больных гастродуоденит трансформируется в язвенную болезнь [1]. Существуют различные теории патогенеза язвенной болезни и у взрослых, и у детей: сосудистая, пептическая, нервно-рефлекторная,

психосоматическая, кортико-висцеральная, нейрогуморальная, иммунная и др. Из последних работ по данной проблематике наиболее взвешенный, аргументированный анализ современных представлений о механизмах, причинах возникновения ulcerogenesis при язвенной болезни содержится в работах Я.С. Циммермана и соавт. [3–6]. В связи с открытием австралийскими учеными J.R. Warren и В.В. Marshall [7, 8] в желудке бактерии *Helicobacter pylori* возникла теория о ведущей роли этого бактериального фактора в развитии в том числе язвенной болезни, что было подтверждено многочисленными, в том числе и нашими исследованиями.

При всей несомненной общности причин, факторов риска, предполагающих этиопатогенетические механизмы развития хронического гастродуоденита и язвенной болезни, на наш взгляд, говорить о временной трансформации гастродуоденита в язвенную болезнь не следует. Мы убеждены, что при однократных этиопатологических воздействиях на стенку желудка и двенадцатиперстной кишки у детей, да и у взрослых, в одном случае возникает тот или иной вариант гастродуоденита, в другом случае в зависимости от генетически предопределенных особенностей реагирования на эти воздействия стенки желудка и двенадцатиперстной кишки запускается ulcerogenesis.

Это подтверждается и тем, что, когда один из отцов-открывателей *H. pylori* В.В. Marshall, проявив определенное мужество, ввел себе в желудок концентрированную суспензию чистой культуры *H. pylori* (10^9 микробных тел), то через 7–10 сут у него развилась клиника острого гастрита, но не язвенной болезни. У других волонтеров, повторивших этот смелый эксперимент с самозаражением *H. pylori*, получился тот же результат [9]. Можно предположить, что среди экспериментаторов не оказалось ни одного, чей тип конституции предрасполагал к развитию именно язвенной болезни, а не гастрита. В связи с этим нам представляется актуальным исследование роли типа конституции в вероятности развития язвенной болезни у детей.

Цель исследования: анализ некоторых особенностей язвенной болезни желудка и двенадцатиперстной кишки в зависимости от типа конституции ребенка.

Характеристика детей и методы исследования

Нами обследованы 58 детей в возрасте от 12 до 18 лет, находившихся на стационарном лечении в ГУЗ «Тюльская детская областная клиническая больница», а также в дальнейшем наблюдавшихся амбулаторно с диагнозом язвенная болезнь желудка и/или двенадцатиперстной кишки. Диагноз язвенной болезни выставляли на основании общеклинического лабораторного, в том числе серологического исследования крови с целью определения IgG

и IgM к *H. pylori*, инструментального обследования (эндоскопическое исследование пищевода, желудка, двенадцатиперстной кишки аппаратами «Olimpus» моделей GIF XPE, GIF XP с забором биопсийного материала из 4–5 участков слизистой оболочки желудка и двенадцатиперстной кишки с дальнейшим патогистологическим исследованием с окраской срезов гематоксилином и эозином (рис. 1), импрегнацией азотнокислым серебром по Вартину–Старри, Куприянову, Кампосу в том числе с целью верификации *H. pylori*). Кроме того, всем обследованным проводили аммиачный дыхательный тест с помощью компьютеризированного индикатора ХЕЛИК®-аппарата (ООО «АМА», Россия) для выявления *H. pylori*. Чувствительность данного метода выявления *H. pylori* составляет 95%, специфичность — 92%.

Всем пациентам проводили обязательное ультразвуковое исследование органов брюшной полости, включая исследование желудка и двенадцатиперстной кишки методом акустического контрастирования полых органов [8]. Эндоскопическое исследование верхних этажей пищеварительного тракта выполняли обследованным детям при поступлении в стационар в стадии обострения язвенной болезни, через 9–10 сут после начала этиопатогенетической, в том числе антихеликобактерной эрадикационной терапии, и на 21-е сутки от начала терапии.

Для установления типа конституции у всех больных детей с язвенной болезнью при поступлении в стационар определяли индекс Пинье по методике М.В. Черноуцкого [10, 11]. При данной методике для оценки типа конституции используются следующие показатели: масса тела, рост, окружность грудной клетки. На основании этих параметров рассчитывали индекс Пинье по формуле: индекс Пинье = длина тела, кг — масса тела, кг — объем грудной клетки в покое, см. При астении индекс Пинье был >30, при гиперстении — <10, в случае нормостении — 10–30 [12, 13].

Для статистической обработки полученных данных применяли программу Statistica 10.0 (Stat-Soft Inc., США).

Результаты и обсуждение

Среди обследованных нами 58 детей с язвенной болезнью в возрасте от 12 до 18 лет было 38 (65,5%) мальчиков и 20 (34,5%) девочек. Среди пациентов с язвенной болезнью явно преобладали дети с астеническим типом конституции (67,2%), реже встречались гиперстеники (17,3%) и нормостеники (15,5%). Статистически значимых гендерных различий по распространенности различных типов конституции среди больных с язвенной болезнью не установлено. По нашему мнению, это свидетельствует, что дети с астеническим типом телосложения в силу выявленных особенностей функционирования и реагирования на неблагоприятные внешние факторы их иммунной,

центральной, периферической нервной системы, эндокринной системы, при однотипных воздействиях на организм ребенка неблагоприятных внешних факторов гораздо чаще, чем нормостеники, склонны к развитию в стенке их желудка и двенадцатиперстной кишки деструктивных изменений (рис. 2, 3) в виде язвенных дефектов слизистой оболочки.

Результаты обследования пациентов с язвенной болезнью на *H. pylori* путем выявления этого бактериального возбудителя при гистологическом исследовании препаратов из биоптатов стенки желудка и двенадцатиперстной кишки (в очагах желудочной метаплазии и язвенных дефектах) методом световой микроскопии при максимальном увеличении (600–900 раз) представлены в таблице. Обсеменение стенки желудка и двенадцатиперстной кишки *H. pylori* у детей с астеническим типом конституции выявлялось достоверно чаще, чем у гипер- и нормостеников.

В целом из 58 обследованных больных язвенной болезнью в стадии обострения *H. pylori* при исследовании биопсийного материала выявлен у 53 (91,4%), с применением аммиачного аэротеста положительный результат получен у 97,4% детей-астеников (см. таблицу). Среди детей с язвенной болезнью со всеми типами конституции аммиачный аэротест на *H. pylori* оказался положительным у 91,4%. При применении различных методов определения *H. pylori* хеликобактер-ассоциированная форма язвен-

Таблица. Частота выявления *H. pylori* у детей с язвенной болезнью в зависимости от типа конституции

Table. The frequency of detection of *H. pylori* in children with peptic ulcer, depending on the type of constitution

Тип телосложения (n=58)	Число больных с <i>H. pylori</i> по данным гистологического исследования, n (%)	Число положительных результатов аммиачного аэротеста на <i>H. pylori</i> , n (%)
Астенический, n=39	37 (94,9)	38 (97,4)
Нормостенический, n=9	7 (77,8)	6 (66,7)
Гиперстенический, n=10	9 (90)	8 (80)

Примечание. Различия между параметрами достоверны ($p < 0,05$).

ной болезни у детей-астеников (94,9%) выявлялась статистически значимо чаще, чем у детей-гиперстеников (90%) и нормостеников (77,2%).

Заключение

Таким образом, полученные результаты исследования подтверждают, что в силу своих генетических детерминированных особенностей строения стенки желудка и двенадцатиперстной кишки, особенностей местного и общего иммунного ответа на контакт с *H. pylori*, функционирования нервной и эндокринной систем, кислотообразующей, секретообразующей

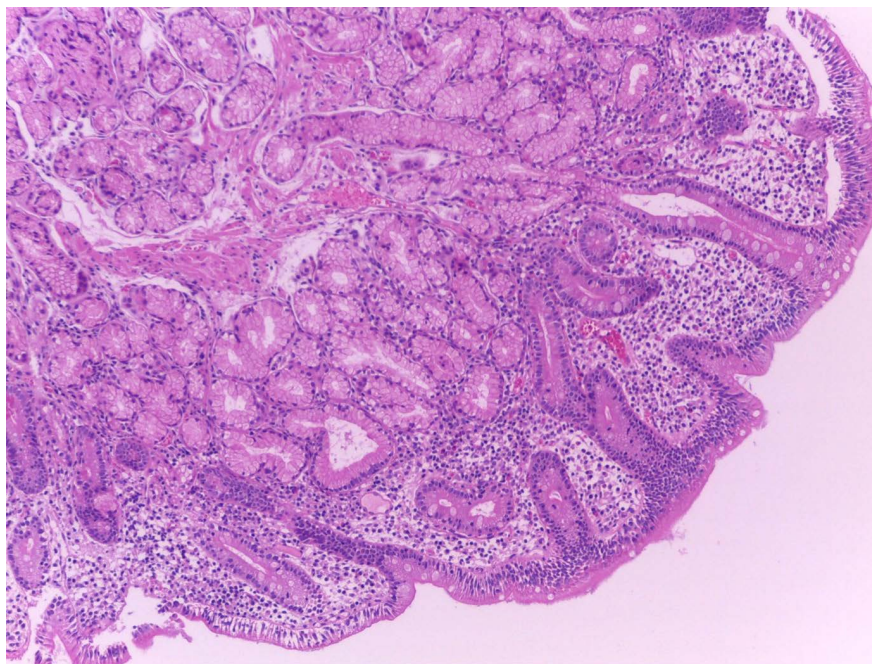


Рис. 1. Гастробиопсия из тела желудка больного 16 лет с язвенной болезнью двенадцатиперстной кишки. Умеренная атрофия, снижение бакаловидных клеток, умеренная воспалительная инфильтрация с увеличением количества эозинофильных гранулоцитов на участке слизистой оболочки двенадцатиперстной кишки, прилеганием к язвенному дефекту. Микрофото, увеличение микроскопа: 10×12,5×1,25.

Fig. 1. Gastrobiopsy from the body of the stomach of a 16-year-old patient with duodenal ulcer. Moderate atrophy, decrease in sac cells, moderate inflammatory infiltration with an increase in the number of eosinophilic granulocytes in the area of the duodenal mucosa, adherence to the ulcer. Microphoto, microscope magnification: 10×12.5×1.25.

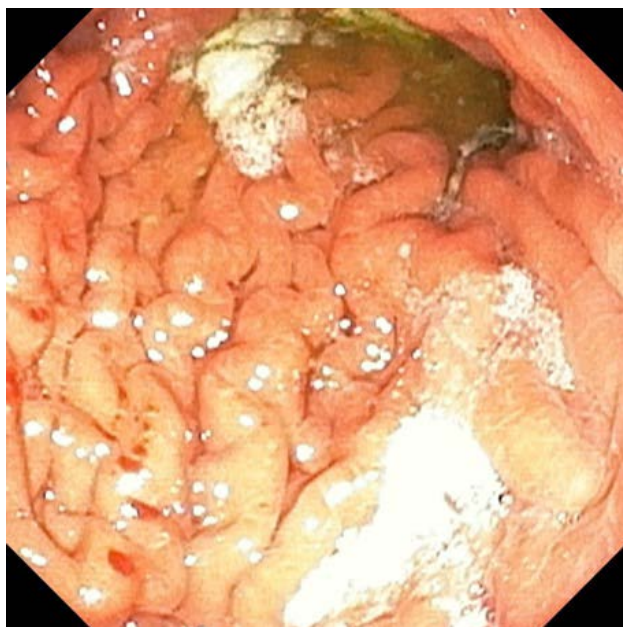


Рис. 2. Эндоскопическая картина у мальчика 16 лет с язвенной болезнью желудка в стадии обострения.

Просвет желудка спазмирован с мутным, с желчью содержимым. На ригидных, утолщенных складках, особенно в нижнем правом квадрате фотографии видны несколько язв размером 3, 4 и 5 мм.

Fig. 2. Endoscopic picture of a 16-year-old boy with a gastric ulcer in the acute stage. The lumen of the stomach is spasmodic with turbid, bile contents. On rigid, thickened folds, especially in the lower right square of the photograph, several ulcers 3, 4, 5 mm in size are visible.

функций желудка у детей-астеников по сравнению с гипер- или нормостениками создаются благоприятные условия для оседания, фиксации, размноже-

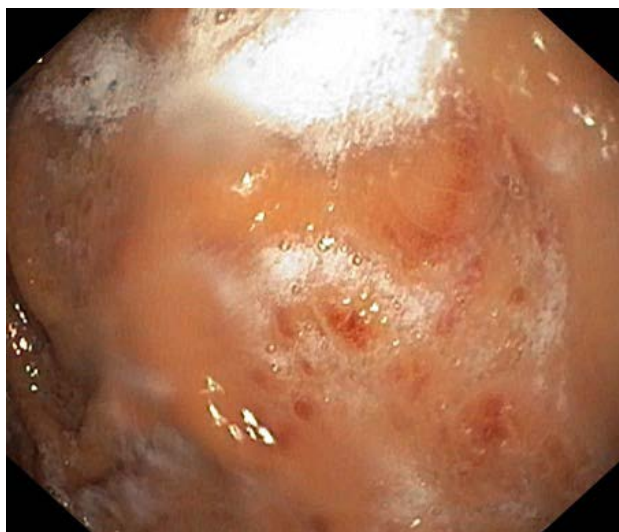


Рис. 3. Эндоскопическая картина у больной 17 лет с язвенной болезнью желудка в стадии обострения.

Несколько язвенных дефектов стенки в области дна желудка размерами 3, 4 и 5 мм на фоне бледной, диффузно гиперемированной слизистой.

Fig. 3. Endoscopic picture of a 17-year-old patient with gastric ulcer in the acute stage. Several ulcerative wall defects in the fundus of the stomach, 3, 4, 5 mm in size against the background of pale, diffusely hyperemic mucosa.

ния *H. pylori*, что обуславливает запуск ульцерогенеза. Именно дети в возрасте 12–18 лет, преимущественно с астеническим типом конституции (67,2%), по сравнению с гипер- и нормостениками, склонны к гораздо более частому развитию язвенной болезни желудка и двенадцатиперстной кишки, что позволяет отнести детей с данным типом конституции в группу риска развития этого заболевания пищеварительного тракта.

ЛИТЕРАТУРА (REFERENCES)

1. Мазурин А.В., Запруднов А.М. Актуальные проблемы гастродуоденита. Вопросы детской гастроэнтерологии 1980; 1: 54–60. [Mazurin A.V., Zaprudnov A.M. Actual problems of gastroduodenitis. Voprosy detskoj gastroenterologii 1980; 1: 54–60. (in Russ.)]
2. Ялышева Г.Т., Балашова Т.Ф., Циммерман Я.С. Клинические и функционально-морфологические особенности ацидопептического гастродуоденита у детей. Вопросы охраны материнства и детства 1983; 28(3): 14–17. [Yalysheva G.T., Balashova T.F., Zimmerman Ya.S. Clinical and functional and morphological features of acidopeptic gastroduodenitis in children. Voprosy okhrany materinstva i detstva 1983; 28(3): 14–17. (in Russ.)]
3. Циммерман Я.С., Михалева Е.Н. Состояние иммунной системы у больных с язвенной болезнью двенадцатиперстной кишки и влияние на нее современной терапии и иммуномодулирующих средств. Клиническая медицина 2002; 1: 40–44. [Zimmerman Ya.S., Mikhaleva E.N. The state of the immune system in patients with duodenal ulcer and the effect of modern therapy and immunomodulating agents on it. Klinicheskaya meditsina 2002; 1: 40–44. (in Russ.)]
4. Циммерман Я.С., Белоусов Ф.В., Трегубов Л.З. Состояние психической сферы больных язвенной болезнью. Клиническая медицина 2004; 3: 37–42. [Zimmerman Ya.S., Belousov F.V., Tregubov L.Z. The state of the mental sphere of patients with peptic ulcer. Klinicheskaya meditsina 2004; 3: 37–42. (in Russ.)]
5. Циммерман Я.С. Язвенная болезнь: актуальные проблемы этиологии, патогенеза, дифференцированного лечения. Клиническая медицина 2012; 8: 11–18. [Zimmerman Ya.S. Peptic ulcer: actual problems of etiology, pathogenesis, differentiated treatment. Klinicheskaya meditsina 2012; 8: 11–18. (in Russ.)]
6. Циммерман Я.С. Язвенная болезнь: критический анализ современного состояния проблемы. Экспериментальная и клиническая гастроэнтерология 2018; 149(1): 80–89. [Zimmerman Ya.S. Peptic ulcer disease: a critical analysis of the current state of the problem. Eksperimental'naya i klinicheskaya gastroenterologiya 2018; 149(1): 80–89. (in Russ.)]
7. Warren J.R., Marshall B.J. Unidentified curved bacilli in the stomach of patients with gastritis and peptic ulceration. Lancet 1983; 1: 1311–1315

8. Сапожников В.Г. Некоторые разделы детских болезней. Тула: Изд-во ТулГУ, 2021: 217–225. [Sapozhnikov V.G. Some sections of childhood diseases. Tula: Izd-vo TulGU 2021; 217–225. (in Russ.)]
9. Щербakov П.Л. Эпидемиология инфекции *Helicobacter pylori*. Российский журнал гастроэнтерологии, гепатологии и колопроктологии 1999; 2: 8–11. [Shcherbakov P.L. Epidemiology of *Helicobacter pylori* infection. Rossiiskii zhurnal gastroenterologii, gepatologii i koloproktologii 1999; 2: 8–11. (in Russ.)]
10. Никитюк Б.А., Козлов А.И. Новости спортивной и медицинской антропологии. М.: Спортинформ, 1990; 3: 121–141. [Nikityuk B.A., Kozlov A.I. Novosti sportivnoi i meditsinskoi antropologii. M.: Sportinform, 1990; 3: 121–41. (in Russ.)]
11. Николаев В.Г., Прохоренков В.И., Винник Ю.Ю. Оценка соматитипа как предрасполагающего фактора к развитию хронического простатита. Сб. мат-лов конф. «Био-мед. и биосоц. пробл. интегр. антропол». СПб., 1999; 237–240. [Nikolaev V.G., Prokhorenkov V.I., Vinnik Yu.Yu. Assessment of somatotype as a predisposing factor to the development of chronic prostatitis. Sb. mat-lov. konf. «Biomedits. i biosots. probl. Integral antropol.». SPb., 1999; 237–240 (in Russ.)]
12. Бунак В.В. Нормальные конституциональные типы в свете данных о корреляциях отдельных признаков. Ученые запаски МГУ. Антропология. М.: Изд-во МГУ, 1940; с. 59. [Bunak V.V. Normal constitutional types in the light of data on correlations of individual traits. Scientific notes of MSU. Antropologiya. M.: Izd-vo MGU, 1940; s. 59. (in Russ.)]
13. Воробьева А.В. Последние тенденции постановки диагноза острая пневмония у детей. Вестник новых медицинских технологий 2019; 1: 1–8. [Vorobyeva A.V. Current trends in diagnosis of acute pneumonia in children. Vestnik novykh meditsinskikh tehnologii 2019; 1: 1–8. (in Russ.)]

Поступила: 19.09.22

Received on: 2022.02.19

Конфликт интересов:

Авторы данной статьи подтвердили отсутствие конфликта интересов и финансовой поддержки, о которых необходимо сообщить.

Conflict of interest:

The authors of this article confirmed the lack of conflict of interest and financial support, which should be reported.

Катамнез детей и подростков с врожденными аномалиями почек и мочевыводящих путей, ассоциированными с редкими наследственными синдромами

И.Э. Кутырло^{1,2}, Ж.Г. Левиашвили¹, Д.Д. Батраков¹, Н.Д. Савенкова¹

¹ФГБОУ ВО «Санкт-Петербургский государственный педиатрический медицинский университет» Минздрава России, Санкт-Петербург, Россия;

²СПб ГБУЗ «Городская поликлиника №114», Детское поликлиническое отделение №70, Санкт-Петербург, Россия

Follow-up of children and adolescents with congenital anomalies of the kidneys and urinary tract, associated with rare hereditary syndromes

I.E. Kutyrlo^{1,2}, Zh.G. Leviashvili¹, D.D. Batrakov¹, N.D. Savenkova¹

¹Saint Petersburg State Pediatric Medical University, Saint Petersburg, Russia;

²City Polyclinic No. 114; Children's Polyclinic Department No. 70, Saint Petersburg, Russia

Цель исследования — оценить в катамнезе особенности течения и исхода в хроническую болезнь почек врожденных аномалий почек и мочевыводящих путей (САКУТ-синдром), ассоциированных с редкими наследственными синдромами у детей и подростков, сопоставить результаты с данными литературы. Приведены результаты катамнестического исследования особенностей течения и прогрессирования в хроническую болезнь почек с синдромальными врожденными аномалиями почек и мочевыводящих путей при редких наследственных синдромах (Pierson, Fraser 1-го типа, гиподисплазия/аплазия почек 3-го типа, Schuurs–Hoeijmakers, CHARGE, Lowe, Renal-Coloboma, VACTERL-ассоциация) и при хромосомной аномалии (Шерешевского–Тернера моносомия 45X). У 4 из 9 детей и подростков с врожденными аномалиями почек и мочевыводящих путей при редких наследственных синдромах констатировано формирование хронической болезни почек.

Ключевые слова: дети, САКУТ-синдром, редкие наследственные синдромы, хроническая болезнь почек, аномалии почек и мочевыводящих путей.

Для цитирования: Кутырло И.Э., Левиашвили Ж.Г., Батраков Д.Д., Савенкова Н.Д. Катамнез детей и подростков с врожденными аномалиями почек и мочевыводящих путей, ассоциированными с редкими наследственными синдромами. Рос вестн перинатол и педиатр 2022; 67:(6): 68–74. DOI: 10.21508/1027–4065–2022–67–6–68–74

The purpose of the study was to evaluate the course and outcome in chronic kidney disease of congenital anomalies of the kidneys and urinary tract (CAKUT) associated with rare hereditary syndromes in children and adolescents, and to compare the results with literature data. The results of a follow-up study of the course and outcome in chronic kidney disease with syndromal congenital anomalies of the kidneys and urinary tract in rare hereditary syndromes (Pierson, Fraser 1 type, Renal hypodysplasia/ aplasia 3 type, Schuurs–Hoeijmakers, CHARGE, Lowe, Renal-Coloboma, VACTERL association) and chromosomal abnormalities (Shereshevsky–Terner monosomia 45X) are presented. In 4 out of 9 children and adolescents with congenital anomalies of the kidneys and urinary tract with rare hereditary syndromes, the formation of chronic kidney disease was established.

Key words: children, CAKUT, rare hereditary syndromes, chronic kidney disease, anomalies of the kidneys and urinary tract.

For citation: Kutyrlo I.E., Leviashvili Zh.G., Batrakov D.D., Savenkova N.D. Follow-up of children and adolescents with congenital anomalies of the kidneys and urinary tract, associated with rare hereditary syndromes. Ros Vestn Perinatol i Peditr 2022; 67:(6): 68–74 (in Russ). DOI: 10.21508/1027–4065–2022–67–6–68–74

Актуальность проблемы обусловлена особенностями развития, течения и исхода сочетанных врожденных аномалий почек и мочевых путей (САКУТ-синдром, congenital anomalies of the kidney and urinary tract), ассоциированных с редкими

наследственными синдромами у детей и подростков [1]. САКУТ-синдром у педиатрических пациентов рассматривают как изолированный (врожденные аномалии почек и мочевыводящих путей) и синдромальный (врожденные аномалии почек и мочевыводящих путей, ассоциированные с редкими наследственными синдромами) [1–10]. Врожденные аномалии почек и мочевыводящих путей представляют гетерогенную группу сочетанных анатомических аномалий органов мочевой системы, которые часто диагностируют пренатально и у новорожденных детей. А.А. Варакат, Ж.Г. Дроугас (1991) [1] систематизировали сочетанные врожденные аномалии почек и мочевыводящих путей, выделив аномалии почек, мочеточников, мочевого пузыря, уретры, что представлено в табл. 1.

По данным европейского регистра, распространенность врожденных аномалий почек и мочевыводящих путей составляет 3,3 случая на 1000 ново-

© Коллектив авторов, 2022

Адрес для корреспонденции: Кутырло Ирина Эдуардовна — зав. педиатрическим отделением №1 Детского поликлинического отделения №70 Городской поликлиники №114; старший медицинский лаборант кафедры факультетской педиатрии Санкт-Петербургского государственного педиатрического медицинского университета, ORCID ID: 0000–0003–0219–5844 e-mail: kutyrloirina@gmail.com

Левиашвили Жанна Гавриловна — д.м.н., доц., проф. кафедры факультетской педиатрии Санкт-Петербургского государственного педиатрического медицинского университета, ORCID ID: 0000–0002–5881–0124

Батраков Денис Дмитриевич — студент VI курса Санкт-Петербургского государственного педиатрического медицинского университета.

Савенкова Надежда Дмитриевна — д.м.н., проф., зав. кафедрой факультетской педиатрии Санкт-Петербургского государственного педиатрического медицинского университета, ORCID: 0000–0002–9415–4785

194100 Санкт-Петербург, ул. Литовская, д. 2

Таблица 1. Структура САКУТ-синдрома у детей [1]
Table 1. Structure of САКУТ in children [1]

Врожденные аномалии развития почек	Врожденные аномалии развития мочеточников	Врожденные аномалии развития мочевого пузыря	Врожденные аномалии развития уретры
Агенезия/аплазия почки Дисплазия почки: мультикистозная, кистозная почка, гипоплазия почки Гидронефротическая трансформация почки Эктопия почки Аномалии взаиморасположения почек	Мегауретер Пузырно-мочеточниковый рефлюкс Удвоение мочеточников Стеноз лоханочно-мочеточникового сегмента Стеноз прилоханочного отдела мочеточника	Экстрофия мочевого пузыря Нейрогенный мочевой пузырь	Клапан задней уретры Обструкция передней уретры

рожденных [2]. Частые выявления семейных наследственных случаев САКУТ-синдрома свидетельствуют о роли мутации генов в патогенезе [1–10].

Материнские факторы, связанные с развитием врожденных аномалий почек и мочевыводящих путей у ребенка, включают сахарный диабет, пожилой возраст, белую расу, различные заболевания почек и рецидивирующие инфекции мочеполовой системы [4]. Ранняя диагностика и лечение САКУТ-синдрома необходимы для предотвращения инвалидизации детского населения [5]. Врожденные аномалии почек и мочевых путей составляют в среднем 25% от общего числа всех генетических пороков, диагностируемых внутриутробно, и включают как отдельные пороки развития почек или мочевых путей, так и их сочетания [6]. САКУТ-синдром служит одной из причин хронической болезни почек стадии 5 у детей, которые получают терапию, замещающую функцию почек.

G. Ardissino и соавт. (2003) [8] при катамнестическом исследовании 1197 педиатрических и взрослых пациентов установили, что причиной развития хронической болезни почек стадии 5 стали в 53,6% случаев гипоплазия в сочетании с мальформацией мочевых путей, в 13,9% — изолированная гиподисплазия, в 6,8% — гломерулярные болезни. Авторы показали развитие терминальной стадии почечной недостаточности у пациентов с врожденными аномалиями почек и мочевыводящих путей к 20-летнему возрасту в 68% случаев; в терапии, замещающей функцию почек, эти пациенты во взрослом возрасте нуждаются чаще, чем в детском.

Считают, что превентивная трансплантация почки (до начала диализа) — идеальный метод лечения детей с терминальной стадией почечной недостаточности, поскольку она связана с лучшей выживаемостью пациентов по сравнению с таковой в случае применения любого диализа [2]. Согласно исследованию S. Sanna-Cherchi и соавт. (2009) [7] у 25% детей, родившихся с двусторонним САКУТ-синдромом, в течение первых двух десятилетий жизни формируется хроническая болезнь почек стадии 5. Совместное исследование А.М. Мака и соавт. [10] включило 1099 пациентов с САКУТ-синдромом в возрасте

до 30 лет и трансплантацией почки в период с 1985 по 2015 г.; 10-летняя выживаемость трансплантата составила 76%, а 20-летняя — 53%.

Цель исследования: оценить в катамнезе особенности течения и исхода в хроническую болезнь почек врожденных аномалий почек и мочевыводящих путей, ассоциированных с редкими наследственными синдромами у детей и подростков, сопоставить результаты с данными литературы.

Характеристика детей и методы исследования

Изучен катамнез (от 1 до 10 лет) 9 детей (4 девочки и 5 мальчиков) в возрасте от 1 года 10 мес до 17 лет 11 мес с врожденными аномалиями почек и мочевыводящих путей, ассоциированными с редкими наследственными синдромами (Pier-son, Fraser 1 тип, Renal hypodysplasia/ aplasia 3 type, Schuurs-Hoeijmakers, CHARGE, Lowe, Renal-Coloboma, VACTERL-ассоциация) а также хромосомной аномалии (Шерешевского–Тернера моносомия 45X). Оценка стадий 1–5 хронической болезни почек проводилась, в соответствии с определением по K/DOQI (2002), NKF-K/DOQI [11] и R. Hogg и соавт. (2003) [12]; она основана на критериях скорости клубочковой фильтрации, рассчитанной по клиренсу креатинина в формуле Schwartz, и категории альбуминурии/протеинурии. В соответствии с определением хронической болезни почек по NKF-K/DOQI и R. Hogg и соавт. (2003) у пациента констатируют хроническую болезнь почек в случае, если имеется один из следующих критериев.

1. Повреждение почек в течение 3 мес или более со структурными или функциональными нарушениями почек с или без снижения скорости клубочковой фильтрации, манифестирующие с одним или более из следующих признаков:

- нарушения в составе крови или мочи,
- нарушения при морфологическом исследовании биоптата почки,
- нарушения при визуализации почек.

2. Снижение скорости клубочковой фильтрации <60 мл/мин/1,73 м² в течение 3 мес и более с или без других признаков повреждения почек, описанных выше.

Результаты

Исходы врожденных аномалий почек и мочевыводящих путей у детей с наследственными синдромами представлены в табл. 2. У первого ребенка, мальчика, в возрасте 2 мес установлены патология глаз и ЦНС: двусторонняя врожденная катаракта, нистагм, обструкционная амблиопия обоих глаз, врожденный двусторонний стеноз носослезного протока; мышечная гипотония, умеренная смешанная гидроцефалия, ретроцеребеллярная киста, задержка психомоторного развития. САКУТ-синдром характеризовался подковообразной почкой, эктопией, пиелозктазией, протеинурией достигающей степени нефротического синдрома. В 8 мес ребенку установлен клиничко-генетический диагноз Pierson syndrome с аутосомно-рецессивным типом наследования. Обнаружена мутация гена *LAMB2* (chr3:g.49163473G>T), ранее не описанный вариант (rs143405268) в экзоне 18. Мутация гена *LAMB2*, кодирующего Laminin β 2-компонент гломерулярной базальной мембраны, сетчатки, базального листка внутриглазных мышц и нейромускулярного синапса глаз, обуславливает аномалии глаз, почек. В катамнезе у мальчика в возрасте 1,5 года скорость клубочковой фильтрации составила 85 мл/мин/1,73 м³. У пациента с врожденной аномалией почек со структурными нарушениями диагностирована хроническая болезнь почек без снижения скорости клубочковой фильтрации.

Второму пациенту, мальчику в возрасте 6 мес. диагностирован Fraser syndrome 1-го типа, обусловленный мутацией гена *FRAS1* (4:g.78979165T>C) с аутосомно-рецессивным типом наследования. Обнаружен ранее не описанный в литературе вариант в гетерозиготном состоянии в экзоне 1 из 74 экзонов гена *FRAS1*, приводящий к потере старт-кодона. Врожденные аномалии почек и мочевыводящих путей характеризовались гипоплазией нефункционирующей левой почки и пузырно-мочеточниковый рефлюкс 3-й степени в левую нефункционирующую почку. Выявлены аномалии развития органов глаза: криптофтальм (отсутствие век) слева, стеноз носослезного канала, гипоплазия ушных раковин, двусторонняя атрезия наружных слуховых проходов, сужение слуховых проходов в костных отделах, двусторонняя кондуктивная тугоухость 3-й степени, передняя межголосовая мембрана, синдактилия III–IV пальцев обеих кистей. Ребенку в отделении офтальмологии проведена операция энуклеация глазного яблока и формирование глазной щели, косметическое протезирование. В возрасте 1 года 3 мес у ребенка скорость клубочковой фильтрации составила 84 мл/мин/1,73 м³. У пациента со структурными нарушениями (гипоплазия левой почки и пузырно-мочеточниковый рефлюкс) диагностирована хроническая болезнь почек без снижения скорости клубочковой фильтрации.

Третьему пациенту — мальчику в 4 года 9 мес — установлен клинический диагноз: «гипоплазия правой почки. Поясничная дистопия левой почки.

Таблица 2. САКУТ при наследственных синдромах у детей и подростков

Table 2. CAKUT at hereditary syndromes in children and adolescents

Пациент: пол, возраст на момент установления диагноза	Ген, OMIM, ORPHA	Наследственный синдром	Исход в хроническую болезнь почек, стадии 1–5
Мальчик, 8 мес	<i>LAMB2</i> OMIM: 609049 ORPHA: 2670	Pierson	Функция почек сохранна
Мальчик, 6 мес	<i>FRAS1</i> OMIM: 219000 ORPHA: 2052	Fraser type 1	Функция почек сохранна
Мальчик, 4 года 9 мес	<i>GREBIL</i> OMIM: 617805	Renal hypodysplasia/aplasia 3 type	Функция почек сохранна
Девочка, 4 года 5 мес	<i>PACSI</i> OMIM: 615009 ORPHA: 329224	Schuurs–Hoeijmakers	Функция почек сохранна
Мальчик, 3 года 7 мес	OMIM: 214800 ORPHA: 138	CHARGE	ХБП С2
Мальчик, 11 лет	OMIM: 309000	Lowe	ХБП С2
Девочка, 17 лет 11 мес	<i>PAX2</i> OMIM: 120330 ORPHA: 1475	Renal–Coloboma	ХБП С5, трансплантация родственной почки
Девочка, 12 лет	OMIM: 314390 ORPHA: 887	VACTERL	ХБП С2
Девочка, 5 лет 5 мес	Моносомия по X хромосоме (45X)	Шерешевского–Тернера	Функция почек сохранна

Гидронефроз 2-й степени слева. Функция почек сохранна (скорость клубочковой фильтрации 106 мл/мин/1,73 м³). Гидроцефалия». У пациента со структурными нарушениями (гипоплазия правой и дистопия левой почки, гидронефроз) хроническая болезнь почек без снижения скорости клубочковой фильтрации. У мальчика также выявлены задержка речевого и моторного развития; деформации грудной клетки, варусная деформация нижних конечностей. При молекулярно-генетическом исследовании обнаружена мутация в гене *GREB1* (chr18:g.19088490G>A), ранее не описанный в литературе вариант (rs1435669398) в гетерозиготном состоянии в экзоне 27 (из 33) гена *GREB1*. Ассоциированное заболевание в каталоге OMIM обозначено как Renal hypodysplasia/aplasia 3 type — гипоплазия/аплазия почек 3-го типа.

У четвертой пациентки — девочки в возрасте 4 лет 5 мес — при молекулярно-генетическом исследовании обнаружен патогенный вариант с. 607C>T p.(Arg203Trp) в гене *PACSI*, диагностирован Schuurs–Hoeijmakers syndrome с аутосомно-доминантным типом наследования. Аномалия органов зрения проявлялась сходящимся косоглазием, микрофтальмом, микрокорнеа, колобомой радужки и сосудистой оболочки. Имелась вальгусная деформация стоп. У девочки диагностированы гипоплазия срединных структур червя мозжечка, двустороннее удвоение почек (чашечно-лоханочной системы и мочеточников), функция почек сохранна (скорость клубочковой фильтрации 134 мл/мин/1,73 м³). Таким образом, у этой пациентки со структурными нарушениями органов мочевой системы хроническая болезнь почек протекает без снижения скорости клубочковой фильтрации.

У пятого ребенка — мальчика — диагноз CHARGE-синдрома с аутосомно-доминантным типом наследования предположен клиническим генетиком в первый год жизни. В результате исследования у ребенка в возрасте 3 лет 7 мес установлены 5 основных (в отсутствие одного) диагностических критериев синдрома CHARGE: «С» колобома сосудистой оболочки и диска зрительного нерва, сходящееся косоглазие OD, парез лицевого нерва, асимметрия лица, резидуально-органическое поражение ЦНС, псевдобульбарный синдром, задержка психоречевого развития и психомоторного развития; Н врожденный порок сердца без клинически значимых гемодинамических нарушений (открытый артериальный проток, открытое овальное окно); «R» дефицит роста, задержка физического развития; «G» — крипторхизм, генитальная гипоплазия — микропенис, фимоз; «E» аномальная форма ушных раковин, хроническая двусторонняя нейросенсорная тугоухость 4-й степени. Особенность данного случая — отсутствие атрезии хоан, основного признака «А». Диагностированы два второстепенных диагностических критерия CHARGE-синдрома: сколиоз, полифалангия

(удвоение ногтевой фаланги большого пальца левой кисти); врожденные аномалии почек и мочевыводящих путей (двусторонняя гипоплазия почек, нейрогенная дисфункция мочевого пузыря по гипотоническому типу). В катамнезе у пациента констатировано прогрессирующее течение хронической болезни почек до стадии 2 (скорость клубочковой фильтрации 68,8 мл/мин/1,73 м³), альбуминурия. Планируется молекулярно-генетическое исследование.

X-сцепленный рецессивный окулоцереброренальный Lowe-синдром у шестого больного характеризовался следующим клиническим фенотипом: микрофтальмия, микрофакия, врожденная глаукома, врожденная двусторонняя катаракта, расходящееся косоглазие, горизонтальный нистагм; а также синдромом Фанкони (гипофосфатемический рахит, фосфатурия, гипокальцимия, проксимальный канальцевый метаболический ацидоз, гипераминоацидурия, глюкозурия); поражением ЦНС в виде гипоплазии мозолистого тела, надцеребеллярной кисты, внутренней гидроцефалии, генерализованной мышечной гипотонией. У пациента с Lowe-синдромом выявлены врожденные аномалии почек и мочевыводящих путей: двусторонний уретерогидронефроз 3–4-й степени, двусторонний пузырно-мочеточниковый рефлюкс 3–4-й степени, вторичный пиелонефрит. Диагностирована хроническая болезнь почек, стадия 2 (скорость клубочковой фильтрации 70 мл/мин/1,73 м³ и альбуминурия). Пациенту выполнены экстракция катаракты, эндоскопическая коррекция пузырно-мочеточникового рефлюкса с обеих сторон. Планируется проведение молекулярно-генетического исследования.

У девочки 17 лет 11 мес диагностирован Renal-Coloboma syndrome вследствие мутации в гене *PAX2*, с аутосомно-доминантным типом наследования. У пробанда в 9 лет 10 мес обнаружена мутация гена *PAX2* в гетерозиготном состоянии, нуклеотидная замена в интроне 6 гена *PAX2*: IV6–1G>C. Генеалогический анализ семьи выявил у бабушки пробанда по отцовской линии патологию глаз (колобома), слуха, почек с прогрессированием в хроническую почечную недостаточность в 38 лет, у отца пробанда — артериальную гипертензию. Пациентка с грудного возраста наблюдалась с диагнозом колобомы дисков зрительных нервов. В 5 лет выявлены патология в анализах мочи (микропротеинурия, гематурия, лейкоцитурия), артериальная гипертензия, нефункционирующая правая почка, хроническая болезнь почек, стадия 2 (скорость клубочковой фильтрации 63 мл/мин/1,73 м³), протеинурия 0,2–0,9 г/л. Выполнена нефрэктомия правой нефункционирующей почки пациентки в 8 лет. При патологоанатомическом исследовании удаленной почки установлена мультикистозная дисплазия по гипопластическому типу, со значительным сужением просвета мочеточника в верхнем и дилатацией

в нижнем сегменте. При ангиографии обнаружен стеноз устья левой почечной артерии. Подтверждена реноваскулярная артериальная гипертензия. При офтальмологическом исследовании диагностированы хориоидальный эпibuльбарный дермоид слева, центральный и периферический хориоретинит в рубцовой стадии, прогрессирующая миопия обоих глаз, горизонтальный нистагм, содружественное расходящееся косоглазие обоих глаз. Девочка с 12 лет находится на гемодиализе. Пациентке с хронической болезнью почек, стадия 5, получающей хронический гемодиализ, в 13 лет выполнена родственная трансплантация почки. Функция трансплантата немедленная, в анамнезе девушки в возрасте 17 лет 11 мес функционирует почечный трансплантат. Артериальное давление составляет 117/67 мм рт. ст., протеинурия 0,13 г/сут, креатинин 0,096 ммоль/л, скорость клубочковой фильтрации 92 мл/мин/1,73 м³, мочевины 5,9 ммоль/л. Кислотно-основное состояние без отклонений. По данным ультразвукового исследования метрический объем почки 122 см³. Допплерография не выявила гемодинамически значимых изменений сосудов и интратанального кровотока трансплантата. Пациентка получает иммуносупрессивную терапию.

У восьмой пациентки — девочки 12 лет с VACTERL-ассоциацией планируется молекулярно-генетический анализ, диагноз установлен на основании клинического фенотипа множественных характерных пороков развития: «V» (нарушение сегментации позвонков ThIV–XII и ребер, врожденный кифосколиоз позвоночника, гидромиелия, аплазия копчика, киста копчика), «A» (анальная атрезия), «C» (декстракардия, множественные эктопические поперечные хорды), «T» (нижний трахеопищеводный свищ), «E» (атрезия пищевода), «R» (уретерогидронефроз правой почки, перекрестная дистопия правой почки, пузырно-мочеточниковый рефлюкс 4-й степени справа, гипорефлекторный мочевого пузыря), «L» (умеренная варусная деформация нижних конечностей). В возрасте 12 лет у девочки констатированы хроническая болезнь почек, стадия 2 (скорость клубочковой фильтрации 80 мл/мин/1,73 м³), умеренная альбуминурия.

Девятый больной — девочка 5 лет 5 мес — наблюдалась с раннего возраста нефрологом с диагнозом «подковообразная почка, гиперрефлекторный мочевой пузырь, дневное недержание мочи» и эндокринологом с диагнозом «синдром Шерешевского–Тернера (кариотип 45X)», а также окулистом по поводу гиперметропии, содружественного сходящегося косоглазия и кардиологом по поводу двустворчатого аортального клапана. При осмотре в возрасте 5,5 года рост 100 см, шея короткая и широкая, крыловидные складки кожи, косоглазие, гениталии по женскому типу, легкая степень задержки психомоторного развития. У девочки со структурными нарушениями

почек и функциональными мочевого пузыря диагностирована хроническая болезнь почек с сохранной функцией почек (скорость клубочковой фильтрации 108 мл/мин/1,73 м³). С раннего возраста у девочки установлена аномалия половых хромосом — моносомия X хромосомы (45X).

Обсуждение

Мы представили особенности клинического фенотипа и генотипа редких наследственных синдромов, ассоциированных с врожденными аномалиями почек и мочевыводящих путей у 9 детей. В результате генетических исследований выявлены гены, мутация которых приводит к развитию врожденных аномалий почек и мочевыводящих путей при редких наследственных синдромах [2–8, 13–24]. В.В. Длин и С.Л. Морозов (2021) [18] указывают на важность молекулярно-генетического исследования для обоснования персонализированного подхода к лечению и профилактике с учетом индивидуальных генетических особенностей конкретного пациента.

У ребенка 8 мес с Pierson-синдромом с двусторонней врожденной катарактой, нистагмом, обструктивной амблиопией глаз и нефротическим синдромом вследствие мутации гена *LAMB2* мы впервые описали САКУТ-синдром, который характеризовался подковообразной почкой, эктопией, пиелоэктазией. В нашем исследовании представлен также ребенок с Fraser-синдромом вследствие мутации в гене *FRAS1*, а САКУТ-синдром проявлялся гипоплазией нефункционирующей левой почки и пузырно-мочеточниковым рефлюксом 3-й степени.

Е. Pavlakis и соавт. (2011) [15] выявили мутации генов *FRAS1* и *EREM2* при САКУТ у детей. Н. Cordell и соавт. (2010) [16] исследовали ассоциированные с развитием пузырно-мочеточникового рефлюкса гены, включая ген *PAX2*. По результатам этого исследования мутации в изученных генах не приводят к развитию САКУТ-синдрома. По результатам исследования S.K. Voualia и соавт. (2011) [17] за развитие врожденных аномалий почек и мочевыводящих путей ответственны мутации в двух генах *PAX2* и *EMX2*. В нашем наблюдении у пациентки мутация в гене *PAX2* привела к развитию САКУТ-синдрома в сочетании с Renal-Coloboma-синдромом.

У наблюдаемой пациентки с VACTERL-ассоциацией врожденные аномалии почек и мочевыводящих путей характеризовались уретерогидронефрозом правой почки, перекрестной дистопией правой почки, пузырно-мочеточниковым рефлюксом 4-й степени справа. На сочетание пузырно-мочеточникового рефлюкса и VACTERL-ассоциации, обусловленное мутацией гена *TRAP1*, указывают N. Mañá и соавт. (2019) [2].

В нашем описании у мальчика 4 лет 9 мес с гипоплазией правой почки, поясничной дистопией левой почки и гидронефрозом 2-й степени слева диагно-

стирован синдром гиподисплазии/аплазии почек 3-го типа вследствие мутации гена *GREBIL*. S. Sanpa-Cherchi и соавт. [24] описывают многообразие ренального фенотипа (гипоплазия, аплазия, агенезия почек, пузырно-мочеточниковый рефлюкс) и экстра-ренальных фенотипов (genu valgum, плоскостопие, нейросенсорная тугоухость) у пациентов с мутациями в гене *GREBIL*.

Установлено прогрессирующее течение хронической болезни почек у 4 детей из 9 с САКУТ-синдромом, ассоциированным с редкими наследственными синдромами: CHARGE-синдром, Lowe, Renal-coloboma, VACTERL-ассоциация. Из 4 детей с врожденными аномалиями почек и мочевыводящих путей при наследственных синдромах с исходом в хроническую болезнь почек у одной пациентки имеется функционирующий в течение 5 лет трансплантат почки.

По данным литературы, у детей и подростков в структуре причин развития терминальной стадии почечной недостаточности преобладают наследственные болезни почек и сочетанные аномалии почек и мочевыводящих путей (САКУТ-синдром)

[1–6,19–23]. По данным E. Wühl и соавт. [25], из 212 930 пациентов, начавших получать терапию, замещающую функцию почек, врожденные аномалии почек и мочевыводящих путей диагностированы у 4765 (2,2%). Число пациентов с врожденными аномалиями почек и мочевыводящих путей, получавших терапию, замещающую функцию почек, больше в подростковом возрасте 15–19 лет, чем в младенческом и детском возрастах.

Заключение

Мы описали особенности клинического фенотипа и генотипа редких наследственных синдромов (Pearson, Fraser 1-го тип, Renal hypodysplasia/aplasia 3 type, Schuurs-Hoeijmakers, CHARGE, Lowe, Renal-Coloboma, VACTERL-ассоциация) и хромосомной аномалии Шерешевского–Тернера (моносомия 45X), ассоциированных с врожденными аномалиями почек и мочевыводящих путей/САКУТ-синдромом у детей и подростков. Установлено прогрессирующее течение хронической болезни почек у 4 из 9 детей с врожденными аномалиями почек и мочевыводящих путей при редких наследственных синдромах.

ЛИТЕРАТУРА (REFERENCES)

1. Barakat A.J., Drougas J.G. Occurrence of congenital abnormalities of kidney and urinary tract in 13,775 autopsies. *Urology* 1991; 38(4): 347–350
2. Haddad M. N., Winnicki E., Ngyue S. Adolescents with chronic kidney disease. From Diagnosis to End-Stage Disease. Springer Nature Switzerland AG, 2019; 283. DOI: 10.1007/978-3-319-97220-6
3. Игнатова М.С., Длин В.В., Новиков П.В. Наследственные болезни органов мочевой системы у детей: Руководство для врачей. М.: Оверлей, 2014; 348. [Ignatova M.S., Dlin V.V., Novikov P.V. Genetics in CAKUT-syndrome. In: Hereditary Diseases of the Urinary System in Children: A Guide for Physicians. М.: Overlej, 2014; 348. (in Russ.)]
4. Длин В.В., Османова И.М., Чугунова О.Л., Аксенова М.Е. Инфекция мочевой системы у детей: Руководство для врачей. М.: Оверлей, 2017; 422. [Dlin V.V., Osmanova I.M., CHugunova O.L., Aksenova M.E. Urinary Tract Infection in Children: A Guide for Physicians. М.: Overlej, 2017; 422. (in Russ.)]
5. Кутырло И.Э., Савенкова Н.Д. САКУТ-синдром у детей. *Нефрология* 2017; 21(3): 18–24. [Kutyrla I.E., Savenkova N.D. CAKUT — syndrome in children. *Nefrologiya* 2017; 21(3): 18–24. (in Russ.)] DOI: 10.24884/1561-6274-2017-3-18-24
6. Сукало А.В., Кильчевский А.В., Мазур О.С., Шевчук И.В., Михаленко Е.П., Байко С.В. Молекулярно-генетические основы врожденных аномалий почек и мочевых путей. *Нефрология* 2020; 24(3): 9–14. [Sukalo A.V., Kil'chevskij A.V., Mazur O.S.H., Shevchuk I.V., Mihalenko E.P., Bajko S.V. Molecular and genetic bases of congenital anomalies of the kidneys and urinary tract. *Nefrologiya* 2020; 24(3): 9–14. (in Russ.)] DOI: 10.36485/1561-6274-2020-24-3-9-14
7. Sanna Cherchi S., Ravani P., Corbani V., Parodi S., Haupt R., Piaggio G. et al. Renal outcome in patients with congenital anomalies of the kidney and urinary tract. *Kidney Int* 2009; 76: 528–533. DOI: 10.1038/ki.2009.220
8. Ardissino G., Dacco V., Testa S., Bonaudo R., Claris-Appiani A., Taioli E. et al. Epidemiology of chronic renal failure in children: data from the Italkid project. *Pediatrics* 2003; 111: 382–387. DOI: 10.1542/peds.111.4.e382
9. Кутырло И.Э., Савенкова Н.Д. Частота и характер сочетанной врожденной аномалии почек и мочевыводящих путей в структуре САКУТ-синдрома у детей. *Нефрология* 2018; 22(3): 51–57. [Kutyrla I.E., Savenkova N.D. The frequency and nature of combined congenital anomalies of the kidneys and urinary tract in the structure of CAKUT-syndrome in children. *Nefrologiya* 2018; 22(3): 51–57. (in Russ.)] DOI: 10.24884/1561-6274-2018-22-3-51-57
10. McKay A.M., Kim S., Kennedy S.E. Long-term outcome of kidney transplantation in patients with congenital anomalies of the kidney and urinary tract. *Pediatr Nephrol* 2019; 34(11): 2409–2415. DOI: 10.1007/s00467-019-04300-z
11. K/DOOQ Clinical Practice Guidelines for Chronic Kidney Disease: Evaluation Classification Stratification. *Am J Kidney Dis* 2002; 39(2 Suppl. 1): 1–266. DOI: 10.1038/kisup.2012.73
12. Hogg R.J., Furth S., Lemley K.V., Portman R., Schwartz G.J., Coresh J. et al. National Kidney Foundation's Kidney Disease Outcomes Quality Initiative clinical practice guidelines for chronic kidney disease in children and adolescents: evaluation, classification, and stratification. *Pediatrics* 2003; 111: 1416–1421. DOI: 10.1542/peds.111.6.1416
13. Савенкова Н.Д., Левиашвили Ж.Г., Андреева Э.Ф., Семёнова О.А., Папаян К.А. Наследственные болезни почек у детей. Руководство для врачей под редакцией Савенковой Н.Д. Санкт-Петербург, 2020; 299–309. [Savenkova N.D., Leviashvili Zh.G., Andreeva E.F., Semёnova O.A., Papayan K.A. Hereditary kidney disease in children. A guide for doctors. Editor Savenkova N.D. St. Petersburg, 2020; 299–309. (in Russ.)]
14. Saiawat P., Tasic V., Vega-Warner V., Kehinde E.O., Günther B., Airik R. et al. Identification of two novel CAKUT-causing genes by massively parallel exon resequenc-

- ing of candidate genes in patients unilateral renal agenesis. *Kidney Int* 2012; 8(2): 196–200. DOI: 10.1038/ki.2011.315
15. Pavlakis E., Chotaki R., Chalipakis G. The role of FRAS1/FREM proteins in the structure and function of basement membrane. *Inf J Biochem Cell Biol* 2011; 43(4): 497–495. DOI: 10.1016/j.biocel.2010.12.016
 16. Cordell H., Darlay R., Charoen P., Stewart A., Gullett A.M., Woolf A.S. et al. Whole-Genome Linkage and Association Scan in Primary Nonsyndromic Vesicoureteral Reflux. *J Am Soc Nephrol* 2010; 21(1): 113–123. DOI: 10.1681/ASN.2009060624
 17. Boualia S.K., Gartan Y., Murawski I., Nadon R., Gupta I.R., Bouchard M. Vesicoureter Reflux and Other Urinary Tract Malformation in Mice Compound Heterozygous for PAX2 and EMX2. *PLoS One* 2011; 6(6): 21529. DOI: 10.1371/journal.pone.0021529
 18. Длин В.В., Морозов С.Л. Персонализированная терапия в детской нефрологии; проблемы и перспективы. *Рос вестн перинатол и педиатр* 2021; 66(2): 6–12. [Dlin V.V., Morozov S.L. Personalized Therapy in Pediatric Nephrology; problems and prospects. *Ros Vestn Perinatol i Peditr* 2021; 66(2): 6–12. (in Russ.)] DOI: 10.21508/1027–4065–2021–66–2–6–12
 19. Loumingou R., Kambourou J., Diall B., Mbika Cardorelle A. Etiologies of Chronic Renal Failure in Adolescent Patients at the University Hospital of Brazzaville. *Open J Peditr*. 2020; 10(1): 168–174. DOI: 10.4236/ojped.2020.101016
 20. Nicolaou N., Renkema K., Bongers E., Giles R.H., Knowers N.V.A.M. Genetic, environmental, and epigenetic factors involved in CAKUT. *Nat Rev Nephrol* 2015; 11: 720–731. DOI: 10.1038/nrneph.2015.140
 21. Stanifer J.W., Isenburg Von M., Chertow G.M., Anand S. Chronic kidney disease care models in low- and middle-income countries: a systematic review. *BMJ Glob Health* 2018; 3(2): e000728. DOI: 10.1136/bmjgh-2018–000728
 22. Лысова Е.В., Савенкова Н.Д. Частота САКУТ-синдрома в этиологической структуре хронической болезни почек у детей и подростков. *Рос вест перинатол и педиатр* 2016; 61: 212–213. [Lysova E.V., Savenkova N.D. Frequency of CAKUT syndrome in the etiological structure of chronic kidney disease in children and adolescents. *Ros Vestn Perinatol i Peditr* 2016; 61: 212–213. (in Russ.)]
 23. Макарова Т.П., Самойлова Н.В., Мельникова Ю.С., Поладова Л.В., Ахмедгараева Н.В., Тахаутдинов Ш.К. Пузырно-мочеточниковый рефлюкс как проявление САКУТ-синдрома у детей: проблема поздней диагностики. *Нефрология* 2021; 25(3): 84–90. [Makarova T.P., Samojlova N.V., Mel'nikova Ya.S., Poladova L.V., Ahmedgar-aeva N.V., Tahautdinov Sh.K. Vesicoureteral reflux as a manifestation of CAKUT syndrome in children: a problem of late diagnosis. *Nefrologiya* 2021; 25(3): 84–90. (in Russ.)] DOI: 10.36485/1561–6274–2021–25–3–84–90
 24. Sanna-Cherchi S., Khan K., Westland R., Krithivasan P., Fievet L., Rasouly H.M. et al. Exome-wide association study identifies GREB1L mutations in congenital kidney malformations. *Am J Hum Genet* 2017; 101: 789–802. DOI: 10.1016/j.ajhg.2017.09
 25. Wühl E., van Stralen K.J., Verrina E., Bjerre A., Wanner C., Heaf J.G. et al. Timing and outcome of renal replacement therapy in patients with congenital malformations of the kidney and urinary tract. *Clin J Am Soc Nephrol* 2013; 8: 67–74. DOI: 10.2215/CJN.03310412

Поступила: 07.05.22

Received on: 2022.05.07

Конфликт интересов:

Авторы данной статьи подтвердили отсутствие конфликта интересов и финансовой поддержки, о которых необходимо сообщить.

Conflict of interest:

The authors of this article confirmed the lack of conflict of interest and financial support, which should be reported.

Современный подход к морфологической оценке нефрита при пурпуре Шенлейна–Геноха (IgA-васкулите)

М.В. Проскура¹, Э.К. Петросян¹, П.Э. Повилайтите², Б.Л. Кушнир¹

¹ФГАОУ ВО «Российский национальный исследовательский медицинский университет им. Н.И. Пирогова» Минздрава России, Москва, Россия;

²ГБУ РО «Патологоанатомическое бюро», Ростов-на-Дону, Россия

A modern approach to the morphological assessment of nephritis in Henoch–Schönlein purpura (IgA-vasculitis)

M.V. Proskura¹, E.K. Petrosyan¹, P.E. Povilaitite², B.L. Kushnir¹

¹Pirogov Russian National Research Medical University, Moscow, Russia;

²SBI of Rostov region "Pathology Bureau," Rostov-on-Don, Russia

Цель исследования. Поиск клинико-морфологических корреляций между проявлениями и исходом нефрита при пурпуре Шенлейна–Геноха, а также оценка влияния морфологических данных на достижение ремиссии в зависимости от классификаций ISKDC, SQC, MEST-C.

Материалы и методы. В ретроспективное когортное одноцентровое исследование были включены 32 пациента (15 девочек и 17 мальчиков) с нефритом при пурпуре Шенлейна–Геноха, медиана возраста при поступлении в нефрологическое отделение 9,0 [5; 12] года. У всех детей проанализированы клинические особенности дебюта (возраст, форма дебюта, скорость клубочковой фильтрации, суточная протеинурия, характер гематурии, уровень IgA в сыворотке крови) и течения заболевания. Морфологические данные оценивали при помощи морфологических классификаций ISKDC, SQC, MEST-C. Проводили поиск статистически значимых зависимостей между клинико-морфологическими данными, сравнительный анализ влияния каждой морфологической классификации на достижение ремиссии.

Результаты. Общая оценка по шкале SQC статистически значимо влияла на исход ($p=0,006$): у пациентов с полной ремиссией оценка составила не более 4 баллов, у пациентов, не достигших ремиссии, оценка была на 2 балла больше. При определении вероятности выявления ремиссии в зависимости от оценки по Оксфордской шкале с помощью ROC-анализа была получена статистически значимая модель ($p=0,012$). При оценке по MEST-C ≤ 3 баллов прогнозировалась ремиссия ($p=0,032$). Чувствительность и специфичность метода составили 75%.

Заключение. Практическое применение Оксфордской классификации MEST-C и новой полуколичественной классификации SQC, по сравнению с классификацией ISKDC, у детей с нефритом при пурпуре Шенлейна–Геноха перспективно для прогнозирования неблагоприятного исхода почечного заболевания.

Ключевые слова: дети, IgA-васкулит, пурпура Шенлейна–Геноха, MEST-C, SQC, прогрессирование.

Для цитирования: Проскура М.В., Петросян Э.К., Повилайтите П.Э., Кушнир Б.Л. Современный подход к морфологической оценке нефрита при пурпуре Шенлейна–Геноха (IgA-васкулите). Рос вестн перинатол и педиатр 2022; 67:(6): 75–82. DOI: 10.21508/1027–4065–2022–67–6–75–82

The authors analyzed clinical and morphological correlations between the manifestations and outcome in nephritis with Henoch–Schönlein purpura and assessed the effect of morphological data on achieving remission as per ISKDC, SQC, MEST-C classification. Patients and methods. 32 patients with nephritis in Henoch–Schönlein purpura (15 girls and 17 boys) were enrolled into retrospective longitudinal single-center study, median of primary admission to the nephrological department was 9.0 y. o. [5; 12 y.]. Clinical features of the onset (age, form of onset, glomerular filtration rate, daily proteinuria, hematuria, serum IgA level) and the course of the disease were analyzed in all children. The morphological data were assessed using such morphological classifications as ISKDC, SQC, MEST-C. A search for statistically significant relationships between clinical and morphological data and a comparative analysis of the influence of each morphological classification on the achievement of remission were carried out.

Results. The sum of the SQC scores had a statistically significant effect on the outcome ($p=0.006$): in patients with complete remission, on average, 4 points were obtained, patients who did not achieve remission had 2 points more. When assessing the likelihood of detecting remission depending on the total score of the Oxford scale using the ROC-analysis, a statistically significant model was obtained ($p=0.012$). If the total MEST-C score was less than or equal to 3, remission was predicted ($p=0.032$). The sensitivity and specificity of the method were both 75%.

Conclusions. The practical application of the Oxford MEST-C classification and the new semi-quantitative SQC classification in comparison with the ISKDC classification for children with nephritis in Henoch–Schönlein purpura is promising for predicting an unfavorable renal outcome.

Key words: children, Ig A-vasculitis, Henoch–Schönlein purpura, MEST-C, SQC, progression.

For citation: Proskura M.V., Petrosyan E.K., Povilaite P.E., Kushnir B.L. A modern approach to the morphological assessment of nephritis in Henoch–Schönlein purpura (IgA-vasculitis). Ros Vestn Perinatol i PEDIATR 2022; 67:(6): 75–82 (in Russ). DOI: 10.21508/1027–4065–2022–67–6–75–82

Пурпура Шенлейна–Геноха, в настоящее время именуемая IgA-васкулитом, — наиболее распространенный васкулитом у детей [1]. Ее частота колеблется от 6 до 24 на 100 тыс. детей [2]. Пораже-

ние кожи, желудочно-кишечного тракта, суставов и почек типичны для пурпуры Шенлейна–Геноха, однако тяжесть течения заболевания прежде всего определяется почечным синдромом, который вли-

яет на прогноз и исход заболевания. Среди больных пурпурой Шенлейна–Геноха поражение почек развивается в среднем у 34,2% [3]. Симптомами могут быть как протеинурия или микрогематурия в рамках изолированного мочевого синдрома, так и развитие выраженной протеинурии при нефритическом или нефротическом синдромах. Именно пациенты с данными синдромами имеют наибольший риск развития хронической болезни почек с исходом в терминальную стадию почечной недостаточности [4, 5]. При выборе лечебной тактики для больных, помимо клинической картины, одну из ключевых ролей играет гистологическое описание почечной паренхимы, которое не только подтверждает диагноз, но и предоставляет возможность оценить площадь, характер и степень поражения нефрона и тубулоинтерстиция. В связи с этим существует необходимость точной классификации выявленных изменений при нефробиопсии.

Для нефрита при пурпуре Шенлейна–Геноха одной из наиболее распространенных гистологических классификаций является классификация, которая разработана Международной группой, исследующей болезнь почек у детей (ISKDC, International Study of Kidney Disease in Children) [6]. К основным положениям, которые рассматривает данная шкала, относятся процентная доля клубочков с полулуниями, которая в дальнейшем используется при выборе лечебной тактики, а также морфологический вариант гломерулонефрита. Так как классификация ISKDC не отражает таких изменений, как склероз, поражение интерстиция и тубулярного аппарата, ее прогностическая ценность остается спорной [7, 8]. В связи с этим с 2009 г. исследователями предложено использование Оксфордской классификации MEST, ранее одобренной для идиопатической IgA-нефропатии, с целью оценки морфологических изменений почек у больных с пурпурой Шенлейна–Геноха [9]. Позднее была внедрена новая версия Оксфордской

классификации (MEST-C), включающая следующие гистологические параметры: мезангиальная (M) и эндокapиллярная (E) гиперклеточность, сегментарный гломерулосклероз (S), фиброз интерстиция/атрофия канальцев (T), а также наличие полулуний (C) и их число [10]. В настоящее время данная классификация для детей с нефритом при пурпуре Шенлейна–Геноха еще не общепринята [8] в связи с гетерогенностью проведенных исследований, использовавших данную шкалу в прогностических моделях [8]. Однако проведенный К. Ху и соавт. [11] метаанализ работ, опубликованных к 2018 г., подтверждает ее успешное практическое применение.

В 2017 г. М. Koskela и соавт. [12] модифицировали полуколичественную классификацию (modified semiquantitative classification — SQC), предложенную ранее J. Ronkainen, для морфологической оценки изменений при нефрите, обусловленном пурпурой Шенлейна–Геноха. По нашему мнению, она представляет особый интерес в связи с фундаментальными принципами, положенными в основу этой классификации: все ультраструктурные изменения рассматриваются в качестве маркеров как активности, так и хронизации заболевания, а также учитывают все патологически измененные гистологические структуры нефрона без исключения. Таким образом, SQC в настоящее время — самая исчерпывающая детализированную информацию о характере и локализации патологического процесса при нефрите, обусловленном пурпурой Шенлейна–Геноха.

Цель исследования: поиск клинико-морфологических корреляций между проявлениями и исходом нефрита при пурпуре Шенлейна–Геноха, а также оценка влияния морфологических данных на достижение ремиссии в зависимости от классификации ISKDC, SQC, MEST-C.

Характеристика детей и методы исследования

В ходе ретроспективного когортного одноцентрового неконтролируемого исследования проанализированы данные 32 пациентов (15 девочек и 17 мальчиков) с нефритом при пурпуре Шенлейна–Геноха; медиана возраста на момент первой госпитализации в нефрологическое отделение Российской детской клинической больницы (РДКБ) — 9,0 [5; 12] года. У всех исследуемых диагноз был подтвержден морфологически. Дети наблюдались в РДКБ с 2014 по 2020 г., медиана наблюдения составила 24 [12; 31] мес. В ходе исследования оценивали данные историй болезни пациентов от первой до последней госпитализации в нефрологическое отделение. Анализировали клинические особенности дебюта (возраст, форма дебюта, скорость клубочковой фильтрации по Шварцу в мл/мин/1,73 м², суточная протеинурия, характер гематурии, уровень IgA в сыворотке крови) и течение заболева-

© Коллектив авторов, 2022

Адрес для корреспонденции: Проскура Мария Владимировна — асп. кафедры госпитальной педиатрии им. академика В.А. Таболина ПФ Российского национального исследовательского медицинского университета им. Н.И. Пирогова, ORCID: 0000-0002-1517-0251
e-mail: md.proskura@gmail.com

Петросян Эдита Константиновна — д.м.н., проф. кафедры госпитальной педиатрии им. академика В.А. Таболина ПФ, зав. отд. нефрологии Российской детской клинической больницы Российского национального исследовательского медицинского университета им. Н.И. Пирогова, ORCID: 0000-0002-5160-4512

Кушнир Берта Леонидовна — врач-патологоанатом Российской детской клинической больницы Российского национального исследовательского медицинского университета им. Н.И. Пирогова, ORCID: 0000-0002-0511-8222

119571 Москва, Ленинский пр., д. 117

Повилайтте Патриция Эдмундовна — к.б.н., врач клинической лабораторной диагностики высшей категории, зав. отд. высокотехнологичных методов диагностики Патологоанатомического бюро, ORCID: 0000-0002-0934-0349

344015 Ростов-на-Дону, ул. Благодатная, д. 170 А

ния. Пациенты перед проведением биопсии получали терапию глюкокортикостероидами в 94% случаев, после проведения биопсии — в 100% случаев с последующей постепенной отменой; индукция ремиссии циклофосфамидом проводилась у 22% детей при наличии клеточных и фиброзно-клеточных полулуний, поддерживающая иммуносупрессивная терапия после отмены глюкокортикостероидов микофеноловой кислотой/микофенолата мофетилом применялась в 69% случаев.

Морфологические данные микропрепарата почки оценивали при помощи трех морфологических классификаций: ISKDC, SQC, MEST-C. Согласно классификации ISKDC данные гистологического исследования разделены на 6 типов: I — минимальные изменения клубочков, II — мезангиопролиферативный гломерулонефрит, III — полулуния в $\leq 50\%$ клубочков, IV — полулуния в 50–75% клубочков, V — полулуния в $\geq 75\%$ клубочков, VI — мембрано-пролиферативный гломерулонефрит. По шкале SQC баллы начислены в зависимости от типа патологического процесса, визуализируемого в микропрепарате, — активного или хронического воспаления. Показателями активного процесса по шкале SQC служат лобулярность, фокальная или диффузная мезангиальная пролиферация, клеточные полулуния в клубочках, фибриновый тромбоз капилляров клубочка, расширение канальцевого аппарата. Показателями хронического процесса в ткани почки рассматриваются фиброзные полулуния, синехии, сегментарный и глобальный склероз, утолщение базальной мембраны или атрофия канальцев, фиброз или воспалительная инфильтрация интерстициального пространства, артериосклероз [12]. Согласно Оксфордской классификации по показателям M, E, S баллы начисляются при наличии (1 балл) или отсутствии (0 баллов) исследуемого признака, по T и C от 0 до 2 баллов, в зависимости от площади поражения. Нами оценены отдельные пункты шкалы, а также их сумма. В зависимости от исхода больные разделены на 3 группы: пациенты с полной, неполной ремиссией, а также дети, не достигшие ремиссии за период наблюдения. Проводили поиск статистически значимых зависимостей между клинико-морфологическими данными, сравнительный анализ влияния каждой морфологической классификации на конечную точку — достижение ремиссии.

Количественные показатели оценивали на соответствие нормальному распределению с помощью критерия Шапиро–Уилка. В отсутствие нормального распределения количественные данные описывали с помощью медианы (Me), 1-го и 3-го квартилей [Q_1 ; Q_3], т.е. указывали интерквартильный размах (ИКР). Сравнение двух групп по количественному показателю, распределение которого отличалось от нормального, выполняли с помощью критерия U Манна–Уитни; сравнение двух групп по категориальному

показателю осуществляли с помощью точного критерия Фишера. Сравнение 3 групп и более по количественному показателю, распределение которого отличалось от нормального, проводили с помощью критерия Краскела–Уоллиса, апостериорные сравнения — с помощью критерия Данна с поправкой Холма. Для оценки диагностической значимости количественных признаков при прогнозировании определенного исхода применяли метод анализа ROC-кривых. Разделяющее значение количественного признака в точке отсечения (cut-off) определяли по наивысшему значению индекса Юдена. Различия признавали статистически значимыми при $p < 0,05$. Вычисления выполняли с применением программы IBM SPSS Statistics, версия 26.

Результаты

В исследовании проанализированы данные всех пациентов ($n=32$) в зависимости от формы дебюта заболевания: у 9 (28%) детей отмечался изолированный мочевого синдром в виде микрогематурии и протеинурии, у 6 (19%) — изолированный мочевого синдром в виде макрогематурии и протеинурии, еще у 6 (19%) — нефритический синдром, у 11 (34%) — нефротический синдром с гематурией. У 12 из 15 детей с изолированным мочевым синдромом в дебюте за время наблюдения заболевание трансформировалось в нефритический синдром ($n=1$), у 11 детей — в нефротический синдром, в то время как у 1 ребенка с исходно нефротическим синдромом отмечен эпизод острого повреждения почек. Таким образом, у 80% пациентов с изолированным мочевым синдромом развилась более тяжелая форма заболевания, медиана времени от дебюта до трансформации составила 2 [1; 5] мес. При анализе клинических данных дебюта заболевания были получены результаты, представленные в табл. 1.

При анализе возраста дебюта, скорости клубочковой фильтрации, протеинурии, уровня IgA в зависимости от формы дебюта нам не удалось выявить статистически значимых различий. Исходя из представленных данных у детей младшего возраста развивался нефритический и нефротический синдромы, а также изолированный мочевого синдром в виде микрогематурии и протеинурии, тогда как у старших детей имелся изолированный мочевого синдром с макрогематурией. Скорость клубочковой фильтрации во всех группах статистически значимо не различалась. Протеинурия при нефротическом синдроме была наиболее выраженной; среди пациентов с изолированным мочевым синдромом уровень IgA сыворотки был выше, чем у пациентов с нефритическим и нефротическим синдромами, но не достигал статистически значимых различий.

Медиана наблюдения пациентов с ИМС₁ составила 25 [12; 31] мес, с ИМС₂ — 18 [13; 56] мес, с нефритическим синдромом — 29 [27; 33] мес, с нефротиче-

ским синдромом — 20 [13; 26] мес и статистически не различалась между группами ($p=0,442$). У всех пациентов на основании скорости клубочковой фильтрации в дебюте (точка 0), через 12 мес (точка 1), а также по окончании наблюдения (точка 2) определена стадия хронической болезни почек. В точке 0 распределение детей по стадиям хронической болезни почек было таковым: стадия 1 — у 81% ($n=26$), стадия 2 — у 19% ($n=6$). К точке 1 исследования доля детей с хронической болезнью почек стадии 1 уменьшилась до 75% ($n=24$), а стадии 2 увеличилась до 25% ($n=8$). Тенденция к снижению доли детей с хронической болезнью почек стадии 1 сохранилась и в точке 2 — их число составило 69% ($n=22$), в то время как доля детей с хронической болезнью почек стадии 2 не изменилась — 25% ($n=8$). У 2 (6%) детей отмечалось прогрессирование хронической болезни почек до стадии 3, скорость клубочковой фильтрации у них составила 58 и 56 мл/мин/1,73 м² за 24 и 27 мес наблюдения соответственно. По окончании наблюдения 28 (88%) детей достигли ремиссии, среди которых у 7 (22%) она была частичной, у 4 (12%) детей ремиссии добиться не удалось.

По классификации ISKDC пациенты были распределены следующим образом: II тип (мезангио-пролиферативный гломерулонефрит) описан у 21 (66%) ребенка, III тип (полулуния $\leq 50\%$ площади нефробиоптата) — у 10 (31%), VI тип (мембрано-пролиферативный гломерулонефрита) — у 1 (3%), другие типы среди наблюдаемых пациентов не отмечались. В табл. 2 представлено сопоставление групп пациентов с II и III классами по классификации ISKDC балльным оценкам по шкале SQC. II тип по классификации ISKDC имеет диапазон оценок

от 1 до 9 баллов по шкале SQC, в то время как III тип — от 4 до 7 баллов.

В табл. 2 наглядно представлено, что оценка гистологического исследования по классификации ISKDC не в полной мере отражает весь спектр гистологических изменений в ткани почек, выявленных по шкале SQC, и может послужить причиной для выбора некорректной тактики ведения больных. Данные гистологического описания классифицированы согласно Оксфордской шкале и получены следующие результаты: M_0 — у 5 и M_1 — у 27 детей; E_0 — у 27 и E_1 — у 5 детей; S_0 — у 13 и S_1 — у 19 детей; T_0 — у 28, T_1 — у 4 детей; C_0 — у 22 и C_1 — у 10 детей. Суммарные оценки по шкале MEST-C распределились следующим образом: 0 — у 1 (3%) пациента, 1 балл — у 8 (25%), 2 балла — у 13 (41%), 3 балла — у 6 (19%) и 4 балла — у 4 (12%) детей.

На основании результатов классификации ISKDC, SQC и MEST-C проанализировано наличие зависимостей формы дебюта и морфологических данных — статистически значимых результатов не выявлено ($p=0,318$; $p=0,061$ и $p=0,208$ соответственно). Следующим этапом исследования была оценка влияния факторов из всех упомянутых шкал на исход заболевания, т.е. на достижение ремиссии. При этом статистически значимого влияния классификации ISKDC на конечную точку не получено ($p=0,212$). В последующем был выполнен анализ балльных оценок по шкале SQC в зависимости от достижения ремиссии, результаты которого представлены в табл. 3.

Согласно изложенным данным при оценке количества баллов SQC в зависимости от достижения ремиссии выявлены статистически значимые различия. Пациенты с полной ремиссией получили в сред-

Таблица 1. Клинические характеристики заболевания при первой госпитализации в зависимости от формы дебюта
Table 1. Clinical characteristics at the first hospitalization depending on the form of debut in patients

Показатель	Форма дебюта				<i>p</i>
	ИМС ₁ ($n=9$)	ИМС ₂ ($n=6$)	НефС ($n=6$)	НС ($n=11$)	
Возраст дебюта, годы	7,9 [6,0; 11,5]	11,5 [9,5; 13,0]	7,5 [5,0; 11,0]	7,5 [5,0; 11,0]	0,593
СКФ, мл/мин/1,73 м ²	98±21 (81–115)	120±32 (84–157)	104±11 (91–117)	106±15 (95–116)	0,235
ПУ, г/сут	0,5 [0,2; 0,8]	0,7 [0,4; 1,0]	0,7 [0,5; 1,2]	1,3 [1; 3,3]	0,351
IgA, мг/дл	184 [128; 190]	180 [118; 237]	132 [112; 182]	126 [91; 164]	0,418

Примечание. Данные представлены в виде медианы и интерквартильного размаха (*Me* [Q1; Q3] или $M \pm SD$ (95% доверительный интервал — ДИ). ИМС₁ — изолированный мочевого синдром (микрогематурия, протеинурия); ИМС₂ — изолированный мочевого синдром (макрогематурия, протеинурия); НефС — нефритический синдром; НС — нефротический синдром; СКФ — скорость клубочковой фильтрации; ПУ — протеинурия; IgA — иммуноглобулин А.

Таблица 2. Сопоставление типов нефрита при пурпуре Шенлейна–Геноха по классификации ISKDC и балльной оценке по шкале SQC

Table 2. Matching of types of nephritis with Schönlein–Henoch purpura according to ISKDC score on the SQC scale

Распределение по SQC	Тип по классификации ISKDC											
	II						III					
Оценка, баллы	1	2	3	4	5	6	7	9	4	5	6	7
Число пациентов	1	4	2	6	4	2	1	1	1	3	4	2

нем 4 балла при морфологической оценке состояния нефробиоптатов, в то время как пациенты, не достигшие ремиссии, имели на 2 балла больше. При изучении зависимости вероятности выявления ремиссии от балльных оценок по шкале SQC с помощью ROC-анализа получены кривые, представленные на рис. 1 и 2. Площадь под ROC-кривой составила $0,772 \pm 0,06$ (95% доверительный интервал — ДИ $0,655-0,89$). Полученная модель была статистически значимой ($p < 0,001$). Пороговое значение оценки по шкале SQC, в точке отсечения, которому соответствовало наивысшее значение индекса Юдена, составило 5. При балльной оценке по шкале SQC ниже данной величины или равно ей прогнозировалась ремиссия заболевания. Чувствительность и специфичность метода составили 50 и 100% соответственно. Несмотря на статистически значимую вероятность достижения ремиссии при оценке менее 5 баллов по шкале SQC чувствительность данной модели не достигает 70%, т.е. для ее использования требуется дальнейшее изучение на более крупных выборках больных нефритом при пурпуре Шенлейна–Геноха.

Последним этапом исследования был выполнен анализ каждого показателя Оксфордской шкалы MEST-C в зависимости от достижения ремиссии, а затем и суммарной балльной оценки по Оксфорд-

Таблица 3. Балльные оценки по шкале SQC в зависимости от исхода

Table 3. Analysis of SQC scores influencing outcome

Исход	Оценка по шкале SQC, баллы, (Me [ИКР])	p
Отсутствие ремиссии (1)	6 [6; 6]	0,006 $p_{1-3} = 0,013$
Частичная ремиссия (2)	6 [5; 6]	
Полная ремиссия (3)	4 [3; 5]	

ской шкале в зависимости от исхода. Отдельные показатели M, E, C не оказывали статистически значимого влияния на конечную точку ($p=0,585$; $p=0,795$; $p=0,754$ соответственно). При сопоставлении показателя T в зависимости от достижения ремиссии нам не удалось выявить статистически значимых различий ($p=0,06$), однако шансы наличия фиброза интерстиция/атрофии канальцев в группе ремиссии были в 13 раз ниже, чем в группе без ремиссии, отношение шансов было статистически значимым (ОШ 0,08; 95% ДИ $0,01-0,87$). При анализе S в зависимости от достижения ремиссии выявлены статистически значимые различия ($p=0,039$), т.е. S_0 был ассоциирован с наличием ремиссии, в то время как S_1 — с отсутствием. Результаты оценки влияния суммарной балльной оценки по Оксфордской шкале на достижение ремиссии представлены в табл. 4.

Согласно представленным в таблице данным при анализе суммарной балльной оценки по Оксфордской шкале в зависимости от достижения ремиссии установлены статистически значимые различия. У большинства пациентов, не достигших ремиссии, оценки по шкале MEST-C составили не менее 3 баллов, в то время как у детей с пол-

Таблица 4. Суммарная балльная оценка по Оксфордской шкале в зависимости от исхода

Table 4. Scoring analysis of the Oxford scale, depending on the outcome

Исход	Суммарная оценка по Оксфордской шкале, баллы (Me [Q ₁ ; Q ₃])	p
Отсутствие ремиссии (1)	3 [3; 4]	0,032 $p_{1-3} = 0,032$
Частичная ремиссия (2)	2 [1; 3]	
Полная ремиссия (3)	2 [1; 2]	

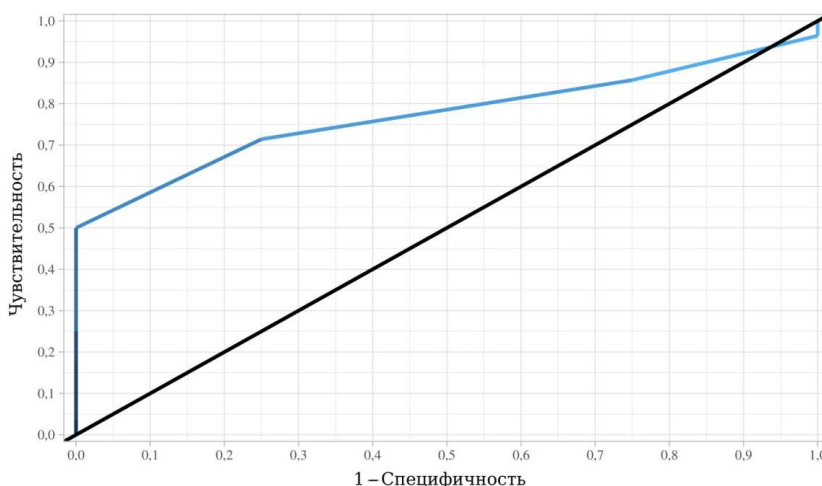


Рис. 1. ROC-кривая, характеризующая зависимость вероятности достижения ремиссии от балльной оценки по шкале SQC.

Fig. 1. ROC-curve characterizing the dependence of the probability of achieving remission on SQC scale score.

ной ремиссией медиана значений достигала 2 [1; 2] балла. При оценке зависимости вероятности выявления ремиссии от суммарной балльной оценки по Оксфордской шкале с помощью ROC-анализа получены кривые, представленные на рис. 3 и 4. Площадь под ROC-кривой составила $0,75 \pm 0,099$ (95% ДИ $0,556-0,944$). Полученная модель была статистически значимой ($p=0,012$). Пороговое значение суммы баллов по Оксфордской шкале в точке отсечения, которой соответствовало наивысшему значению индекса Юдена, составило 3. При сумме баллов ниже данной величины или равной ей прогнозировалась ремиссия. Чувствительность и специфичность метода составили 75 и 75% соответственно.

Обсуждение

Предметом нашего исследования был поиск наиболее предпочтительного варианта классификации морфологических изменений структуры нефрона при нефрите, обусловленном пурпурой Шенлейна–Геноха, для оптимизации тактики лечения больных данной категории. При сравнении трех способов гистологической оценки заболевания по классификации ISKDC показала наименьшую информативность. Некоторые авторы также сообщали о неблагоприятном исходе нефрита при пурпуре Шенлейна–Геноха у пациентов, имевших I и II типы нефрита по классификации ISKDC при длительном наблюдении, что подтверждает нашу гипотезу [4]. Мы считаем использование шкалы SQC ключевым звеном в построении прогностических моделей с достаточным уровнем чувствительности и специфичности, так как она включает 14 показателей, которые, помимо детального описания изменений в нефронах, предоставляют информацию об активности или хронизации процесса. Несмотря на то что в данном исследовании оценка по шкале SQC 5 баллов

имела высокую специфичность при недостаточной чувствительности, этот факт может быть обусловлен недостаточной статистической мощностью выборки, что служило причиной снижения репрезентативности полученных результатов. Тем не менее ряд исследований, включавших достаточное число пациентов, период наблюдения которых также превышал 2,5 года, сообщают об успешном использовании шкалы SQC по сравнению с классификацией ISKDC для прогнозирования исхода заболевания [13, 14]. Эти исследования включали большее число пациентов с III типом, а также с IV и V типами нефрита по классификации ISKDC, которые в нашей выборке отсутствуют. Вероятно, это послужило причиной того, что предиктором неблагоприятного прогноза была суммарная оценка ≥ 10 баллов. К ограничениям нашего исследования следует отнести его ретроспективный характер, а также гетерогенность больных.

В 2019 г. М. Koskela и соавт. [14] опубликовали результаты использования классификации ISKDC у 26 финских детей с нефритом при пурпуре Шенлейна–Геноха по сравнению с SQC при оценке первичной и повторной нефробиопсии, проведенной через 2,2 [2,0–2,3] года. Авторы показали, что морфологические данные при проведении первичной биопсии, классифицированные по ISKDC и SQC, в отношении исхода имеют большую прогностическую ценность, чем гистологические характеристики нефронов при повторной биопсии [14]. Несмотря на то что проведение повторной нефробиопсии имеет ряд этических и финансовых ограничений в Российской Федерации, это исследование характеризует важность своевременной морфологической диагностики при нефрите, обусловленном пурпурой Шенлейна–Геноха, что для нашей страны крайне актуально. Таким образом, оценка гистологической картины нефрита при пурпуре Шенлейна–Геноха

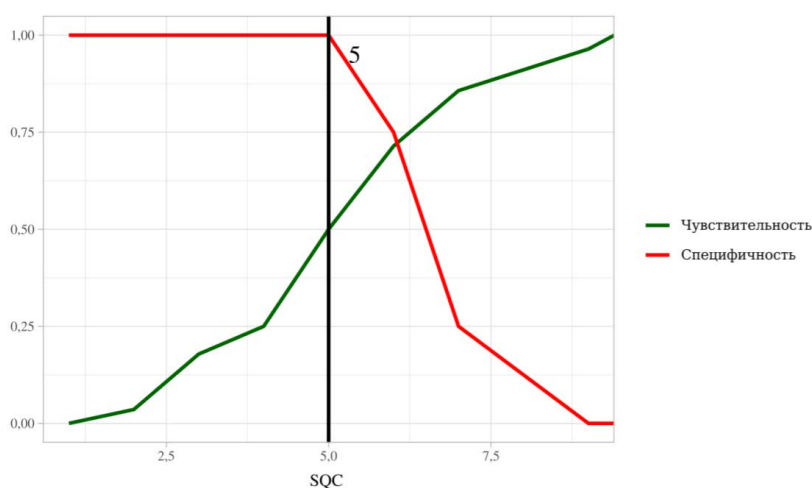


Рис. 2. Анализ чувствительности и специфичности достижения ремиссии от балльной оценки по шкале SQC.

Fig. 2. Analysis of the sensitivity and specificity of achieving remission according to the SQC scale score.

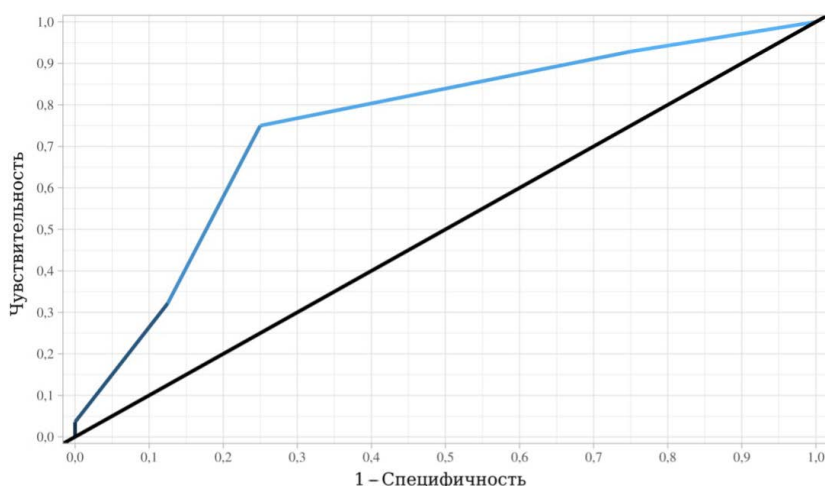


Рис. 3. ROC-кривая, характеризующая зависимость вероятности достижения ремиссии от суммарной оценки по балльной шкале MEST-C.

Fig. 3. ROC-curve characterizing the dependence of the probability of achieving remission on MEST-C score.

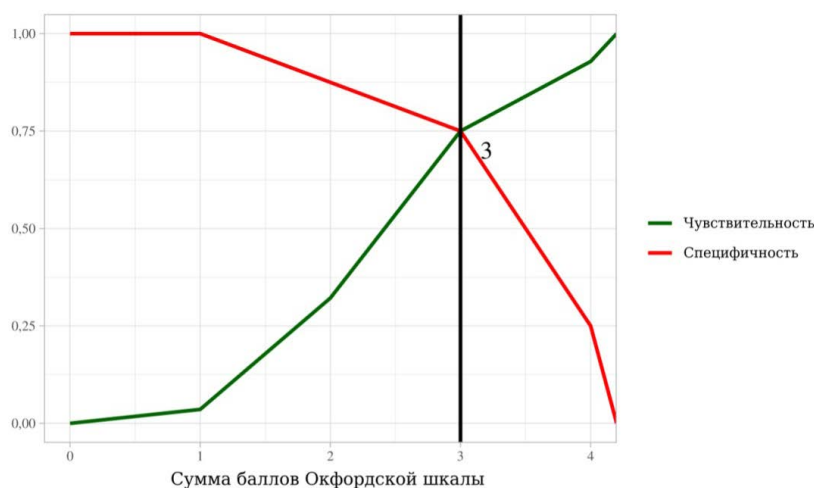


Рис. 4. Анализ чувствительности и специфичности показателя достижения ремиссии в зависимости от суммарной балльной оценки по Оксфордской шкале.

Fig. 4. Analysis of the sensitivity and specificity of achieving remission according to Oxford scale score.

требует не только подходящей классификации морфологических изменений, но и оперативного проведения нефробиопсии для увеличения диагностической ценности проводимого вмешательства.

Оксфордская классификация нефрита при пурпуре Шенлейна–Геноха изначально была внедрена у взрослых пациентов, когда С.Н. Kim и соавт. [15] предположили значение этой шкалы не только для пациентов с идиопатической IgA-нефропатией. Впоследствии шкала MEST-C начала изучаться в педиатрических когортах [11, 16, 17]. К. Ху и соавт. не только признали ее ценность для детей с пурпурой Шенлейна–Геноха, но и показали ее преимущества по сравнению с классификацией ISKDC: S и T показатели были использованы для оценки почечных исходов нефрита при пурпуре Шенлейна–Геноха. В результате метаанализа

485 печатных работ Х. Луо и соавт. [16] доказали возможность использования шкалы MEST-C, особенно показателей E, S, T и C, которые рекомендованы пациентам с пурпурой Шенлейна–Геноха вне зависимости от возраста. В нашей работе суммарная оценка 3 балла и более стала предиктором неблагоприятного прогноза, однако небольшая доля (12%) этих больных среди общего числа пациентов также могла повлиять на результаты ROC-анализа. По сравнению со шкалой SQC шкала MEST-C учитывает только 5 показателей, которые не разделены по индексам активности и хронизации заболевания, поэтому оценка нефрита с помощью Оксфордской классификации нами предлагается как дополнение к шкале SQC. Для получения статистически значимых результатов влияния морфологических данных на исход почечных заболеваний требуется проведе-

ние многоцентрового исследования. Это поможет сформировать достаточный объем выборки и организовать более длительное наблюдение пациентов нефрологами.

Заключение

Практическое применение Оксфордской классификации MEST-C и новой полуколичественной

классификации SQC, по сравнению с классификацией ISKDC, для детей с нефритом при пурпуре Шенлейна–Геноха перспективно для прогнозирования неблагоприятного исхода почечного заболевания. При оценке у пациентов по шкале MEST-C 3 балла и более, а также оценке от 5 баллов по шкале SQC достижение ремиссии статистически значимо менее вероятно.

ЛИТЕРАТУРА (REFERENCES)

1. Chen J.Y., Mao J.H. Henoch-Schönlein purpura nephritis in children: incidence, pathogenesis and management. *World J Pediatr* 2015; 11(1): 29–34. DOI: 10.1007/s12519-014-0534-5
2. Gardner-Medwin J.M., Dolezalova P., Cummins C., Southwood T.R. Incidence of Henoch-Schönlein purpura, Kawasaki disease, and rare vasculitides in children of different ethnic origins. *Lancet* 2002; 360: 1197–1202. DOI: 10.1016/S0140-6736(02)11279-7
3. Narchi H. Risk of long-term renal impairment and duration of follow up recommended for Henoch-Schönlein purpura with normal or minimal urinary findings: a systematic review. *Arch Dis Child* 2005; 90: 916–920. DOI: 10.1136/adc.2005.074641
4. Ronkainen J., Nuutinen M., Koskimies O. The adult kidney 24 years after childhood Henoch-Schönlein purpura: a retrospective cohort study. *Lancet* 2002; 360: 666–670. DOI: 10.1016/S0140-6736(02)09835-5
5. Goldstein A.R., White R.H., Akuse R., Chantler C. Long-term follow-up of childhood Henoch-Schönlein nephritis. *Lancet* 1992; 339: 280–282. DOI: 10.1016/0140-6736(92)91341-5
6. Counahan R., Winterborn M.H., White R.H., Heaton J.M., Meadow S.R., Bluett N.H. et al. Prognosis of Henoch-Schönlein nephritis in children. *Br Med J* 1977; 2: 11–14. DOI: 10.1136/bmj.2.6081.262-d
7. Davin J.C., Coppo R. Henoch-Schönlein purpura nephritis in children. *Nat Rev Nephrol* 2014; 10: 563–573. DOI: 10.1038/nrneph.2014.126
8. Jelusic M., Sestan M., Cimaz R., Ozen S. Different histological classifications for Henoch-Schönlein purpura nephritis: which one should be used? *Pediatr Rheumatol Online J* 2019; 17: 10–019–0311-z. DOI: 10.1186/s12969-019-0311-z
9. Working Group of the International IgA Nephropathy Network and the Renal Pathology Society, Roberts I.S., Cook H.T., Troyanov S., Alpers C.E., Amore A., Barratt J. et al. The Oxford classification of IgA nephropathy: pathology definitions, correlations, and reproducibility. *Kidney Int* 2009; 76: 546–556. DOI: 10.1038/ki.2009.168
10. Trimarchi H., Barratt J., Cattran D.C., Cook H.T., Coppo R., Haas M. et al. Oxford classification of IgA nephropathy 2016: an update from the IgA nephropathy classification working group. *Kidney Int* 2017; 91: 1014–1021. DOI: 10.1016/j.kint.2017.02.003
11. Xu K., Zhang L., Ding J., Wang S., Su B., Xiao H. et al. Value of the Oxford classification of IgA nephropathy in children with Henoch-Schönlein purpura nephritis. *J Nephrol* 2018; 31(2): 279–286. DOI: 10.1007/s40620-017-0457-z
12. Koskela M., Ylinen E., Ukonmaanaho E.M., Autio-Harmainen H., Heikkilä P., Lohi J. et al. The ISKDC classification and a new semiquantitative classification for predicting outcomes of Henoch-Schönlein purpura nephritis. *Pediatr Nephrol* 2017; 32: 1201–1209. DOI: 10.1007/s00467-017-3608-5
13. Yel S., Dursun I., Pinarbaşı A.S., Günay N., Özdemir S., Şahin N. et al. Patient Outcomes of Henoch-Schönlein Purpura Nephritis According to the New Semiquantitative Classification. *Fetal Pediatr Pathol* 2020; 39(5): 381–389. DOI: 10.1080/15513815.2019.1658245
14. Koskela M., Ylinen E., Autio-Harmainen H., Tokola H., Heikkilä P., Lohi J. et al. Prediction of renal outcome in Henoch-Schönlein nephritis based on biopsy findings. *Pediatr Nephrol* 2020; 35(4): 659–668. DOI: 10.1007/s00467-019-04415-3
15. Kim C.H., Lim B.J., Bae Y.S., Kwon Y.E., Kim Y.L., Nam K.H. et al. Using the oxford classification of IgA nephropathy to predict long-term outcomes of Henoch-Schönlein purpura nephritis in adults. *Mod Pathol* 2013; 27: 972–982. DOI: 10.1038/modpathol.2013.222
16. Luo X., Tan J., Wan D., Chen J., Hu Y. Predictability of the Oxford classification of IgA nephropathy in Henoch-Schönlein purpura nephritis. *Int Urol Nephrol* 2022; 54: 99–109. DOI: 10.1007/s12555-021-02861-3
17. Li X., Tang M., Yao X., Zhang N., Fan J., Zhou N. et al. A clinicopathological comparison between IgA nephropathy and Henoch-Schönlein purpura nephritis in children: use of the Oxford classification. *Clin Exp Nephrol* 2019; 23(12): 1382–1390. DOI: 10.1007/s10157-019-01777-8

Поступила: 07.04.22

Received on: 2022.04.07

Конфликт интересов:

Авторы данной статьи подтвердили отсутствие конфликта интересов и финансовой поддержки, о которых необходимо сообщить.

Conflict of interest:

The authors of this article confirmed the lack of conflict of interest and financial support, which should be reported.

Качество жизни детей с атопическим дерматитом в возрасте 13–17 лет

С.А. Вострикова¹, Н.И. Пенкина², М.А. Иванова³

¹АПОУ УР «Республиканский медицинский колледж им. Героя Советского Союза Ф.А. Пушиной»

Минздрава Удмуртской Республики, Ижевск, Россия;

²ФГБОУ ВО «Ижевская государственная медицинская академия» Минздрава России, Ижевск, Россия;

³ФГБУ «Центральный научно-исследовательский институт организации и информатизации здравоохранения» Минздрава России, Москва, Россия

Quality of life in children with atopic dermatitis aged 13–17 years

S.A. Vostrikova¹, N.I. Penkina², M.A. Ivanova³

¹Republican Medical College named after the Hero of the Soviet Union F.A. Pushina, Izhevsk, Russia;

²Izhevsk State Medical Academy, Izhevsk, Russia;

³Central Research Institute for the Organization and Informatization of Healthcare, Moscow, Russia

Цель исследования. Изучение качества жизни детей в возрасте 13–17 лет с атопическим дерматитом в зависимости от пола ребенка, степени тяжести заболевания.

Материалы и методы. Обследованы 350 детей в возрасте 13–17 лет с атопическим дерматитом (группа наблюдения) и 350 детей аналогичного возраста I–II групп здоровья, без аллергических заболеваний (группа сравнения). Качество жизни детей и их родителей изучали с использованием общего опросника, Pediatric Quality of Life Inventory — PedsQL™4.0 (J.Varni et al., USA, 2001).

Результаты. Качество жизни детей с атопическим дерматитом в возрасте 13–17 лет по всем параметрам снижено по сравнению с таковым их здоровых сверстников. Атопический дерматит оказывал наибольшее негативное влияние на такие сферы жизнедеятельности ребенка как эмоциональное, школьное и социальное функционирование. Качество жизни у детей 13–17 лет с атопическим дерматитом при тяжелом течении у девочек нарушалось значительно больше, чем у мальчиков. Родители оценивали качество жизни детей выше, чем сами дети.

Выводы. Значительное снижение эмоционального, школьного и социального функционирования в структуре составляющих качества жизни детей в возрасте 13–17 лет с атопическим дерматитом свидетельствует о необходимости своевременной диагностики этих нарушений и их коррекции.

Ключевые слова: дети, атопический дерматит, качество жизни.

Для цитирования: Вострикова С.А., Пенкина Н.И., Иванова М.А. Качество жизни детей с атопическим дерматитом в возрасте 13–17 лет. Рос вестн перинатол и педиатр 2022; 67:(6): 83–87. DOI: 10.21508/1027-4065-2022-67-6-83-87

Purpose. To study the quality of life of children aged 13–17 years with atopic dermatitis, depending on the sex of the child, the severity of the disease.

Material and methods. 350 children aged 13–17 with atopic dermatitis (observation group) and 350 children of the same age of I–II health groups, without allergic diseases (comparison group) were examined. The quality of life of children and their parents was studied using a general questionnaire, Pediatric Quality of Life Inventory — PedsQL™4.0 (Varni J. et al., USA, 2001).

Results. The quality of life of children with atopic dermatitis aged 13–17 years is reduced in all respects in comparison with their healthy peers. Atopic dermatitis had the greatest negative impact on such areas of the child's life as emotional, school, and social functioning. The quality of life in children aged 13–17 years with severe cases of atopic dermatitis was significantly more impaired in girls, compared with boys. Parents rated the quality of life of their children higher than the children themselves.

Conclusion. A significant decrease in emotional, school, and social functioning in the structure of the components of the quality of life of children aged 13–17 years with atopic dermatitis indicates the need for timely diagnosis of these disorders and their correction.

Key words: children, atopic dermatitis, quality of life.

For citation: Vostrikova S.A., Penkina N.I., Ivanova M.A. Quality of life in children with atopic dermatitis aged 13–17 years. Ros Vestn Perinatol i Pediatr 2022; 67:(6): 83–87 (in Russ). DOI: 10.21508/1027-4065-2022-67-6-83-87

Интерес к исследованию атопического дерматита у детей на протяжении многих лет не снижается, поскольку наблюдается увеличение частоты развития патологии во всех возрастных группах. Возникая в грудном возрасте, заболевание принимает в после-

дующем хроническое, нередко тяжелое течение, требует значительных ограничений в жизни ребенка и семьи, нарушает качество жизни [1, 2]. Внедрение результатов достижений научных исследований по лечению и профилактике атопического дерматита

© Коллектив авторов, 2022

Адрес для корреспонденции: Вострикова Светлана Александровна — зам. дир. по профессиональному обучению и дополнительному профессиональному образованию Республиканского медицинского колледжа им. Героя Советского Союза Ф.А. Пушиной, ORCID: 0000–0003–1541–1403 e-mail: vostrikova@rmkur.ru.

426034 Ижевск, ул. Красногеройская, д. 12

Пенкина Надежда Ильинична — д.м.н., проф. кафедры педиатрии и неонатологии Ижевской государственной медицинской академии,

ORCID: 0000–0003–4427–3900

e-mail: nad.penkina@yandex.ru

426034 Ижевск, ул. Коммунаров, д. 281

Иванова Маиса Афанасьевна — д.м.н., проф., гл. науч. сотр. отдела общественного здоровья и демографии Центрального научно-исследовательского института организации и информатизации здравоохранения,

ORCID: 0000–0002–7714–7970

127254 Москва, ул. Добролюбова, д. 11

не всегда позволяет влиять на течение заболевания и предупреждать формирование тяжелых форм к возрасту 13–17 лет [3–5]. Одним из методов диагностики нарушений, вызванных заболеванием, включая атопический дерматит, а также повышения эффективности профилактических и реабилитационных мероприятий является изучение качества жизни [6, 7]. В возрасте 13–17 лет у детей возрастает роль социального функционирования, проявляющегося во взаимоотношениях со сверстниками, школьной успеваемости [8, 9]. Наличие клинических проявлений заболевания в этом возрасте — существенный момент для ограничения социального функционирования ребенка [10]. Качество жизни у детей с атопическим дерматитом в возрасте 13–17 лет, особенности его параметров недостаточно исследованы. Диагностика нарушений параметров качества жизни у детей с атопическим дерматитом в возрасте 13–17 лет позволит своевременно проводить их коррекцию, повысит эффективность лечебных и профилактических мероприятий, социальную адаптацию.

Цель исследования: изучение качества жизни детей в возрасте 13–17 лет с атопическим дерматитом в зависимости от пола ребенка, степени тяжести течения заболевания.

Характеристика детей и методы исследования

Обследованы 350 детей с атопическим дерматитом в возрасте 13–17 лет, из них 161 (46%) мальчик и 189 (54%) девочек. Распределение детей в зависимости от степени тяжести заболевания проведено на основании клинических проявлений и шкалы SCORAD (Scoring of Atopic Dermatitis) [10]. Индекс SCORAD при легкой степени тяжести составлял до 20 ± 5 баллов, средней — от 20 ± 5 до 40 ± 5 баллов, тяжелой — более 40 ± 5 баллов. В группу детей с атопическим дерматитом легкой степени тяжести включены 89 (25,4%) детей, из них 46 девочек и 43 мальчика, средней степени тяжести — 150 (42,8%) детей, из них 84 девочки и 66 мальчиков, тяжелой степени — 111 (31,7%) детей, из них 59 девочек и 52 мальчика. Группу сравнения составили 350 детей 13–17 лет, I и II групп здоровья, без аллергических заболеваний. Изучение качества жизни проводили путем анкетирования детей групп наблюдения и сравнения с исполь-

зованием стандартизированного общего опросника Pediatric Quality of Life Inventory — PedsQL™4.0 (J. Varni et al., USA, 2001), возрастной блок 13–18 лет, детская и родительская формы [11]. Анкетирование детей группы наблюдения проводили в период стационарного лечения или амбулаторного приема у аллерголога-иммунолога и дерматовенеролога в Республиканской детской клинической больнице и в Республиканском кожно-венерологическом диспансере Минздрава Удмуртской Республики. Набор группы сравнения провели в трех общеобразовательных школах Ижевска (№74, №76, №64). В группе сравнения было 168 (48%) мальчиков и 182 (52%) девочки. В группе наблюдения 250 (71,4%) детей проживали в городе и 100 (28,6%) — в сельской местности; в группе сравнения — 258 (73,7%) детей проживали в городе, 92 (26,2%) — в селе. Оценка качества жизни у детей с атопическим дерматитом в возрасте 13–17 лет проведена по 5 шкалам: физическое функционирование, эмоциональное функционирование, социальное функционирование, школьное функционирование, психосоциальное здоровье и общая оценка качества жизни. Качество жизни оценивали в баллах. В заключении указывали, чем выше общая балльная оценка, тем выше качество жизни.

Статистическую обработку, перекодировку опросников осуществляли с помощью программного продукта с использованием непараметрических методов (программное обеспечение Microsoft Excel XP, Statistica 6,0). Определяли среднюю величину (M), стандартное отклонение (σ), ошибку средней (m). Для оценки достоверности различий показателей использовали критерий Стьюдента (t). Статистически значимыми считали различия при $p < 0,05$.

Результаты и обсуждение

По результатам исследования у детей с атопическим дерматитом в возрасте 13–17 лет общая балльная оценка качества жизни, по информации самих детей, была ниже, чем у детей группы сравнения ($p < 0,001$; табл. 1).

Разница общей балльной оценки качества жизни у детей группы наблюдения и сравнения составила 14,96%. Достоверные различия у детей группы наблюдения получены по всем составляющим каче-

Таблица 1. Качество жизни детей с атопическим дерматитом в возрасте 13–17 лет (по ответам детей), баллы, $M \pm \sigma$ (min–max)
Table 1. Quality of life of children with atopic dermatitis aged 13–17 years (according to children's answers), points

Показатель	Группа наблюдения ($n=350$)	Группа сравнения ($n=350$)	p
Физическое функционирование	$83,6 \pm 8,8$ (56–100)	$90,9 \pm 9,2$ (56–100)	$< 0,001$
Эмоциональное функционирование	$59,9 \pm 15,0$ (20–95)	$78,8 \pm 10,4$ (50–100)	$< 0,001$
Социальное функционирование	$80,5 \pm 9,0$ (55–100)	$91,8 \pm 9,4$ (55–100)	$< 0,001$
Школьное функционирование	$63,8 \pm 10,0$ (45–95)	$73,9 \pm 11,5$ (45–100)	$< 0,01$
Психосоциальное здоровье	$68,0 \pm 8,4$ (48–90)	$81,5 \pm 9,8$ (51–98)	$< 0,001$
Общая балльная оценка качества жизни	$72,0 \pm 8,4$ (50–92)	$84,9 \pm 8,3$ (58–98)	$< 0,001$

ства жизни. Наиболее низкие показатели у детей с атопическим дерматитом в возрасте 13–17 лет выявлены по эмоциональному функционированию, школьному функционированию, социальному функционированию и психосоциальному здоровью. Низкие показатели по шкалам эмоционального функционирования, школьного функционирования, социального функционирования и психосоциального здоровья у детей отражают наличие таких эмоциональных реакций, как чувство страха, внутренней тревоги, эмоциональной напряженности (см. табл. 1). Заболевание способствует формированию проблем в психосоциальной сфере, в части межличностного общения, во взаимоотношениях с одноклассниками и сверстниками [12]. Нарушается школьное функционирование из-за пропусков занятий по состоянию здоровья, возникают затруднения по усвоению школьной программы. Снижение этих показателей расценивается нами как непосредственное влияние заболевания на эмоциональную сферу детей с атопическим дерматитом в возрасте 13–17 лет.

Анкетирование родителей детей с атопическим дерматитом выявило различия в оценке качества жизни, данной детьми и их родителями. Обращает внимание более высокая оценка качества жизни детей с атопическим дерматитом, данная родителями, по сравнению с таковой, данной детьми (общая балльная оценка качества жизни — 83,3 и 72,0 балла; $p < 0,001$). Сопоставимым по значению был один показатель — физического функционирования (83,6 и 82,6 балла; $p > 0,05$). Эмоциональное (59,9 и 81,6 балла; $p < 0,001$), социальное (80,5 и 93,7 балла; $p < 0,001$) и школьное функционирование (63,8 и 75,3 балла; $p < 0,01$), психосоциальное здоровье (68,0 и 83,5 балла; $p < 0,001$) оценены родителями выше, чем детьми. Согласно данным литературы при длительно протекающих хронических заболеваниях возникают различные нарушения социального функционирования [13]. Полученные результаты свидетельствуют о недооценке родителями влияния хронического заболевания, поражающего самую видимую часть организма — кожу, на социальное

функционирование ребенка, школьную жизнь, выявили низкую самооценку детей.

Показатели физического функционирования у детей групп наблюдения и сравнения по результатам самооценки и по оценке родителей находились на высоком уровне (83,6±3,74 и 90,9±3,36 балла по оценке детей; 82,6±3,8 и 88,23±3,77 балла по оценке родителей). Большинство детей с атопическим дерматитом в возрасте 13–17 лет не испытывали затруднений при выполнении повседневной физической нагрузки (ходьба пешком, бег, выполнение домашних обязанностей, самообслуживание). Вместе с тем высокие оценки по шкале физического функционирования могут быть обусловлены как завышенной самооценкой своих физических способностей, так и повышенными требованиями к ребенку со стороны родителей [14, 15].

Анкетирование детей в возрасте 13–17 лет без аллергических заболеваний и их родителей свидетельствует, что родители и их дети одинаково высоко оценивают качество жизни (общий балл 84,9 и 83,2; $p > 0,05$).

На качество жизни ребенка влияют многочисленные факторы, в том числе хронические заболевания, сопровождающиеся тяжелым течением. Тяжелое течение атопического дерматита характеризуется частыми обострениями, наличием сопутствующих заболеваний, косметическими дефектами кожи. Общая балльная оценка качества жизни у детей с тяжелым течением атопического дерматита ниже, чем у детей с легким течением, на 22% (табл. 2).

При тяжелом течении атопического дерматита снижены показатели всех шкал, определяющих качество жизни, в сравнении с легким течением. Наиболее высоко дети с тяжелым течением заболевания оценивают социальное функционирование (76,1±4,0 балла), низко — эмоциональное функционирование (50,0±4,7 балла). Тяжелое течение заболевания по сравнению с легким оказывало влияние в большей степени на эмоциональную сферу (различие показателей составило 32%) и на школьное функционирование (различие 27,9%), в меньшей степени влияло на межличностные взаимоотношения

Таблица 2. Качество жизни детей с атопическим дерматитом в возрасте 13–17 лет в зависимости от степени тяжести течения, баллы, $M \pm \sigma$ (min–max)

Table 2. Quality of life of children with atopic dermatitis aged 13–17 years, depending on the severity of the course, points, $M \pm \sigma$ (min–max)

Показатель	Легкая степень тяжести (n=89)	Тяжелая степень тяжести (n=111)	p
Физическое функционирование	91,9±2,8 (72–100)	80,0±3,7 (56–97)	>0,05
Эмоциональное функционирование	73,6±4,6 (35–95)	50,0±4,7 (20–90)	<0,001
Социальное функционирование	86,0±3,6 (65–100)	76,1±4,0 (55–91)	>0,05
Школьное функционирование	77,3±4,4 (54–95)	55,7±4,7 (45–81)	<0,001
Психосоциальное здоровье	78,9±4,3 (52–90)	60,6±8,4 (48–77)	<0,05
Общая балльная оценка качества жизни	82,0±4,0 (61–92)	64,0±4,5 (50–83)	<0,05

Таблица 3. Качество жизни детей с атопическим дерматитом в возрасте 13–17 лет в зависимости от пола ребенка, баллы, $M \pm \sigma$ (min–max)Table 3. Quality of life of children with atopic dermatitis aged 13–17 years, depending on the sex of the child, points, $M \pm \sigma$ (min–max)

Показатель	Девочки (n=189)	Мальчики (n=161)	p
Физическое функционирование	80,4±2,8 (56–83)	86,8±2,4 (67–100)	<0,01
Эмоциональное функционирование	49,8±3,6 (20–75)	69,9±3,6 (54–100)	<0,001
Социальное функционирование	75,9±3,1 (61–100)	85,1±2,8 (55–97)	<0,001
Школьное функционирование	58,2±3,5 (45–83)	69,4±3,6 (54–95)	<0,001
Психосоциальное здоровье	66,1±3,4 (48–80)	77,8±3,2 (66–90)	<0,001
Общая балльная оценка качества жизни	64,3±3,4 (50–79)	79,8±3,1 (62–92)	<0,001

(различие 11,5%). Одинаково высоко дети с легким и тяжелым течением атопического дерматита оценивают физическое функционирование. Установлено влияние тяжести течения заболевания на качество жизни ребенка: чем тяжелее течение, тем ниже общая балльная оценка качества жизни и его составляющих ($r=-0,2$; $p<0,001$).

У пациентов, страдающих атопическим дерматитом, особенно с тяжелым течением, существуют значительные ограничения в питании, быту, риск ухудшения состояния кожи при любых нарушениях в питании, что нередко сопровождается критическим отношением сверстников [16]. Это приобретает особую значимость у девочек в подростковом возрасте. Девочки, страдающие атопическим дерматитом, оценивают свое качество жизни ниже, чем мальчики (табл. 3). В результате исследования получены статистически значимые различия по всем критериям качества жизни, подтверждающие, что девочки тяжелее переносят наличие заболевания и в большей степени подвержены страданиям эмоционального и физического характера. Большинство девочек отмечают ограничения социального и школьного функционирования. Полученные нами результаты и данные литературы по этой проблеме отражают необходимость психолого-психотерапевтического

сопровождения семьи, имеющей ребенка с атопическим дерматитом, с момента диагностики заболевания [16]. Различий качества жизни мальчиков и девочек группы сравнения не выявлено (общий балл: мальчики — 84, девочки — 82; $p>0,05$).

Заключение

У детей, страдающих атопическим дерматитом, качество жизни ниже, чем у здоровых сверстников. Большинство родителей недооценивают влияние заболевания на качество жизни своих детей. Родители в большей степени недооценивают такие сферы жизни детей, страдающих атопическим дерматитом, как эмоциональная, социальная, школьная. Выявлена зависимость качества жизни детей с атопическим дерматитом от тяжести течения заболевания, пола ребенка. Полученные результаты свидетельствуют о целесообразности включения оценки качества жизни у детей с атопическим дерматитом в перечень диагностических мероприятий диспансерного наблюдения, что позволит своевременно провести коррекцию психосоциальной сферы (эмоционального, социального, школьного функционирования), повысит эффективность лечебных и реабилитационных мероприятий.

ЛИТЕРАТУРА (REFERENCES)

1. Аллергология и иммунология. Под ред. А.А. Баранова. М.: Союз педиатров России 2018; 492. [Allergology and immunology. Editor A.A. Baranov. M.: Union of Pediatricians of Russia 2018; 492. (in Russ.)]
2. Lee H.H. A systematic review and meta-analysis of the prevalence and phenotype of adult-onset atopic dermatitis. J Am Acad Dermatol 2019; 80: 1526–1532. DOI: 10.1016/j.jaad.2018.05.1241
3. Балаболкин И.И., Булгакова В.А., Елисеева Т.И. Иммунопатогенез и современные возможности терапии атопического дерматита у детей. Аллергология и иммунология в педиатрии 2017; 2: 12–22. [Balabolkin I.I., Bulgakova V.A., Eliseeva T.I. Immunopathogenesis and modern possibilities for the treatment of atopic dermatitis in children. Allergologiya i immunologiya v pediatrii 2017; 2: 12–22. (in Russ.)]
4. Мигачева Н.Б., Жестков А.В., Каганова Т.И. Эффективность комбинированного подхода к первичной профилактики атопического дерматита у детей из группы риска. Аллергология и иммунология в педиатрии 2017; 4: 16–24. [Migacheva N.B., Zhestkov A.V., Kaganova T.I. The effectiveness of a combined approach to the primary prevention of atopic dermatitis in children at risk. Allergologiya i immunologiya v pediatrii 2017; 4: 16–24. (in Russ.)]
5. Moreno-Medina K., Barrera-Castañeda M., Vargas-Acevedo C. Quality of life in children with infrequent congenital heart defects: cohort study with one-year of follow-up. Health Qual Life Outcomes 2020; 18: 5. DOI: 10.1186/s12955-019-1265-z
6. Gregory M.R.B., Prouhet P.M., Russell C.L., Pfannenstiel B.R. Quality of life for parents of children with congenital heart defect: A systematic review. J Cardiovasc Nurs 2018; 33(4): 363–371. DOI: 10.1097/JCN.0000000000000466
7. Винарская И.В., Терлецкая В.В., Черников Е.В., Антонова Е.И., Алексеева А.Н., Фетисова Е.Н. и др. Новые

- подходы к оценке нарушения функционирования у детей-инвалидов с позиции качества жизни. Российский педиатрический журнал 2019; 22(3): 176–181. [Vinyarskaya I.V., Terletskaaya V.V., Chernikov E.V., Antonova E.I., Alekseeva A.N., Fetisova E.N. et al. New approaches to assessing impaired functioning in children with disabilities from the standpoint of quality of life. Rossiyskiy pediatricheskiy zhurnal 2019; 22(3): 176–181. (in Russ.)]
8. Fong A.T., Katelaris C.H., Wainstein B. Bullying and quality of life in children and adolescents with food allergy. J Paediatr Child Health 2017; 53(7): 630–635. DOI: 10.1111/jpc.13570
 9. Madrigal C., Soto-Méndez M.J., Hernández-Ruiz Á., Valero T., Lara Villoslada F., Leis R. et al. Dietary Intake, Nutritional Adequacy, and Food Sources of Protein and Relationships with Personal and Family Factors in Spanish Children Aged One to 10 Years: Findings of the EsNuPI Study. Nutrients 2021; 13(4): 1062. DOI: 10.3390/nu13041062
 10. Согласительный документ АДАИР «Атопический дерматит у детей». М., 2019; 226. [ADAIR Consensus Document "Atopic dermatitis in children". М., 2019; 226. (in Russ.)]
 11. Изучение качества жизни в педиатрии. Ред. А.А. Баранов, В.Ю. Альбицкий, И.В. Винярская. М.: Союз педиатров России 2010; 380. [The study of quality of life in pediatrics. Ed. A.A. Baranov, V.Yu. Albitsky, I.V. Vinyarskaya. М.: Union of Pediatricians of Russia 2010; 380. (in Russ.)]
 12. Van Gampelaere C., Luyckx K., van der Straaten S. Families with pediatric type 1 diabetes: A comparison with the general population on child well-being, parental distress, and parenting behavior. Pediatr Diab 2020; 2: 395–408. DOI: 10.1016/j.paid.2018.04.018
 13. Ruggiero K. M., Hickey P.A., Leger R. Parental perceptions of disease-severity and health-related quality of life in school-age children with congenital heart disease. J Spec Pediatr Nurs 2018; 23(1): 1–10. DOI: 10.1111/jspn.12204
 14. Гладко В.В., Соколова Т.В., Панкратова Е.В., Золотнова В.Ю., Магомедов М.А., Аизикович Л.А. Атопический дерматит у подростков как медико-социальная проблема для вооруженных сил. Военно-медицинский журнал 2019; 330(7): 10–14. [Gladko V.V., Sokolova T.V., Pankratova E.V., Zolotnova V.Yu., Magomedov M.A., Aizikovich L.A. Atopic dermatitis in adolescents as a medical and social problem for the armed forces. Voyenno-meditsinskiy zhurnal 2019; 330(7): 10–14. (in Russ.)]
 15. Canani R.B., Nocerino R., Frediani T., Lucarelli S., Di Scala C., Varin E. et al. Amino Acid-based Formula in Cow's Milk Allergy: Long-term Effects on Body Growth and Protein Metabolism. J Pediatr Gastroenterol Nutr 2017; 64(4): 632–638. DOI: 10.1097/MPG.0000000000001337
 16. Tsiros M., Olds T., Buckley J. Health-related quality of life in obese children and adolescents. Int J Obes (Lond) 2017; 33(4): 387–400. DOI: 10.1038/ijo.2009.42

Поступила: 07.09.22

Received on: 2022.09.07

Конфликт интересов:

Авторы данной статьи подтвердили отсутствие конфликта интересов и финансовой поддержки, о которых необходимо сообщить.

Conflict of interest:

The authors of this article confirmed the lack of conflict of interest and financial support, which should be reported.

Редкий вариант синдрома гетеротаксии у ребенка в пульмонологической клинике

Ю.Л. Мизерницкий, А.А. Новак, И.Е. Зорина, С.Е. Рябова, И.А. Ковалев, Е.Г. Верченко, В.С. Березницкий, Л.П. Меликян, Л.В. Егоров

ОСП «Научно-исследовательский клинический институт педиатрии и детской хирургии им. академика Ю.Е. Вельтищева» ФГАОУ ВО РНИМУ им. Н.И. Пирогова Минздрава России, Москва, Россия

Rare variant of heterotaxy syndrome in childhood in pulmonology clinic

Yu.L. Mizernitskiy, A.A. Novak, I.E. Zorina, S.E. Ryabova, I.A. Kovalev, E.G. Verchenko, V.S. Bereznitskiy, L.P. Melikyan, L.V. Egorov

Veltischev Research and Clinical Institute for Pediatrics of the Pirogov Russian National Research Medical University, Moscow, Russia

Синдром гетеротаксии — это врожденный порок развития, при котором внутренние органы грудной и брюшной полости имеют аномальное расположение. Люди с данным синдромом имеют множественные сложные дефекты сердца, сосудов, селезенки, печени, легких и других органов. Синдром гетеротаксии относится к редкой патологии, которая требует мультидисциплинарного подхода к диагностике. В статье демонстрируется редкий случай гетеротаксии, наблюдаемый в отделении пульмонологии НИКИ педиатрии им. академика Ю.Е. Вельтищева.

Ключевые слова: дети, синдром гетеротаксии, левосторонний изомеризм, неоднозначное положение, положение обратное.

Для цитирования: Мизерницкий Ю.Л., Новак А.А., Зорина И.Е., Рябова С.Е., Ковалев И.А., Верченко Е.Г., Березницкий В.С., Меликян Л.П., Егоров Л.В. Редкий вариант синдрома гетеротаксии у ребенка в пульмонологической клинике. Рос вестн перинатол и педиатр 2022; 67:(6): 88–92. DOI: 10.21508/1027–4065–2022–67–6–88–92

Heterotaxy syndrome is a congenital malformation in which the internal organs of the chest and abdominal cavity have an abnormal location. People suffering from this syndrome have multiple complex defects in the heart, blood vessels, spleen, liver, lungs and other organs. Heterotaxy is a rare pathology that requires a multidisciplinary approach to diagnosis. This article demonstrates a rare case of heterotaxy observed in the pulmonology clinic of the Veltischev Institute.

Key words: children, heterotaxy syndrome, left isomerism, situs ambiguous, situs inversus.

For citation: Mizernitskiy Yu.L., Novak A.A., Zorina I.E., Ryabova S.E., Kovalev I.A., Verchenko E.G., Bereznitskiy V.S., Melikyan L.P., Egorov L.V. Rare variant of heterotaxy syndrome in childhood in pulmonology clinic. Ros Vestn Perinatol i PEDIATR 2022; 67:(6): 88–92 (in Russ). DOI: 10.21508/1027–4065–2022–67–6–88–92

Синдром гетеротаксии — тяжелый комбинированный порок развития внутренних органов, возникающий в результате аномалии в периоде эмбриогенеза, которая приводит к нарушению процесса латерализации и затрагивает органы брюшной и грудной полости. В литературе встречаются такие синонимы данного синдрома, как situs ambiguus,

«висцеральная гетеротаксия» [1]. В настоящее время синдром гетеротаксии рассматривается как генетически детерминированное заболевание [2].

Аномалии расположения внутренних органов ассоциированы с двумя основными направлениями патогенеза. Первое направление — это нарушение работы цилиарного эпителия, сопряженное с формированием

© Коллектив авторов, 2022

Адрес для корреспонденции: Мизерницкий Юрий Леонидович — д.м.н., проф., зав. отделом хронических воспалительных и аллергических болезней легких Научно-исследовательского клинического института педиатрии и детской хирургии им. академика Ю.Е. Вельтищева, ORCID: 0000–0002–0740–1718 e-mail: yulmiz@mail.ru

Новак Андрей Александрович — мл. науч. сотр. отдела хронических воспалительных и аллергических болезней легких Научно-исследовательского клинического института педиатрии и детской хирургии им. акад. Ю.Е. Вельтищева, ORCID: 0000–0001–9398–2215

Зорина Ирина Евгеньевна — врач отделения пульмонологии Научно-исследовательского клинического института педиатрии и детской хирургии им. акад. Ю.Е. Вельтищева, ORCID: 0000–0003–1963–4313

Рябова Светлана Евгеньевна — мл. науч. сотр. отдела хронических воспалительных и аллергических болезней легких Научно-исследовательского клинического института педиатрии и детской хирургии им. акад. Ю.Е. Вельтищева, ORCID: 0000–0002–3646–7062

Ковалев Игорь Александрович — д.м.н. проф., зав. отделом детской кардиологии и аритмологии, зам. дир. по лечебной работе Научно-ис-

следовательского клинического института педиатрии и детской хирургии им. акад. Ю.Е. Вельтищева, ORCID: 0000–0001–8195–5682

Верченко Елена Геннадьевна — к.м.н., врач ультразвуковой диагностики отделения функциональной диагностики нарушений сердечного ритма Научно-исследовательского клинического института педиатрии и детской хирургии им. акад. Ю.Е. Вельтищева

Березницкий Владимир Сергеевич — врач-рентгенолог отделения лучевой диагностики Научно-исследовательского клинического института педиатрии и детской хирургии им. акад. Ю.Е. Вельтищева, ORCID: 0000–0003–1942–5749

Меликян Люся Петровна — врач-генетик Научно-исследовательского клинического института педиатрии и детской хирургии им. акад. Ю.Е. Вельтищева, ORCID: 0000–0003–2029–9890

Егоров Лев Валерьевич — клинический ординатор по специальности кардиология Научно-исследовательского клинического института педиатрии и детской хирургии им. акад. Ю.Е. Вельтищева, ORCID: 0000–0002–6561–3460

125412 Москва, ул. Талдомская, д. 2

цилиопатий, в которые входят первичная цилиарная дискинезия (синдром Картагенера), синдром Альстрема, Барде–Бидля, Жубера, врожденный амавроз Лебера, синдром Сениора–Локена, Меккеля–Губера. При этом повреждается моторный белок Left right dynein (Lrd), что приводит к нарушению ламинарного потока экстраэмбриональной жидкости. В отсутствие правильного направления потока происходит рандомизация лево-правого расположения. За развитие первичной цилиарной дискинезии ответственны мутации в широком спектре генов, чаще всего встречаются патогенные варианты генов *DNAH5*, *DNAH11* [3].

Второе направление — нарушение передачи сигнала по Notch-siglaning пути, которая обусловлена временным повышением концентрации ионов Ca^{2+} . Именно чрезмерная активация данного пути сопряжена с формированием изомеризма, основанного на дефекте белков, кодируемых генами: *ZIC3*, *ACVR2B*, *LEFTYA (EBAF)*, *CRYPTIC*, *CRELD1* и *NKX2.5* [4, 5].

Особое внимание привлекают наиболее изученные мутации в гене *ZIC3*, которые могут вызывать либо классическую гетеротаксию, либо изолированные пороки сердца. Приблизительно 1% случаев спорадической гетеротаксии и более 75% случаев семейной X-сцепленной гетеротаксии связаны с мутацией в гене *ZIC3*

Классификация расположения внутренних органов включает следующие состояния: Situs solitus; Situs inversus; Situs ambiguus (heterotaxia). Situs solitus — нормальное расположение органов грудной и брюшной полости, верхушка сердца расположена в левой половине грудной клетки, печень находится больше в правой половине брюшной полости; кроме того, определяется правильная архитектура бронхиального дерева [4]. Situs inversus — зеркальное расположение внутренних органов — состояние, при котором отмечается обратное расположение внутренних органов, верхушка сердца расположена в правой половине грудной клетки, печень находится больше в левой половине брюшной полости; кроме того, определяется anomальная архитектура бронхиального дерева, левый главный бронх короткий и широкий, а правый главный бронх длинный и узкий. Situs ambiguus (heterotaxia) — неопределенное положение органов грудной и брюшной полости, в рамках которого выделяют правосторонний изомеризм и левосторонний изомеризм [6]. Вид изомеризма уточняется строго по морфологии ушек предсердий. Топографическая анатомия и морфология селезенки не используется с целью стратификации формы гетеротаксии в связи с тем, что данный признак не является устойчивым показателем.

Правосторонний изомеризм чаще всего встречается в рамках синдрома Ивемарка и включает следующие признаки [7]:

1) anomальное расположение сердца, проявляющееся декстракардией либо мезокардией (срединным положением) [8];

2) морфологически оба ушка предсердия имеют признаки ушка правого предсердия;

3) anomальный системный венозный возврат, в 71% случаев встречается билатеральная верхняя полая вена, почти в 100% случаев отсутствует коронарный синус, а нижняя полая вена впадает в одно из предсердий [7];

4) легочный венозный возврат в связи с отсутствием морфологически левого предсердия [6, 8];

5) anomальное атриовентрикулярное соединение, приводящее к нарушениям со стороны проводящей системы сердца; удвоение синусного узла;

6) единое предсердие;

7) в 96% случаев встречается стеноз или атрезия легочной артерии [9];

8) внесердечные проявления:

— отсутствие селезенки в 80% случаев, одна селезенка в 17% и полиспления в 3–4% случаев [10];

— в 90% случаев оба легких имеют трехлобовое строение;

— определяется центральное положение печени;

— имеется мальротация кишечника;

— обычно отсутствуют нарушения билиарного тракта.

Левосторонний изомеризм включает следующие признаки:

1) морфологически оба ушка предсердия имеют признаки левого предсердия, ушко анатомически правого предсердия треугольной формы с тупым углом, широким соединением с полостью собственно правого предсердия через терминальную борозду, а анатомически ушко левого предсердия трабекулизированной структуры, удлинненной формы, имеет узкое основание;

2) anomальное положение сердца встречается в 40–50% случаев [10, 11];

3) anomальный венозный возврат. В 80% случаев встречается прерывание нижней полой вены и расширение *v. azygous*, впадающей в верхнюю полую вену, помимо этого возможно впадение печеночных вен в разные предсердия [12, 13];

4) дефект межпредсердной перегородки;

5) обструкция выходного тракта левого желудочка;

6) anomалии проводящей системы сердца, может быть билатеральное отсутствие синоатриального узла 25%;

7) внесердечные проявления [12, 13]:

— полиспления в 88%;

— в 90% случаев морфологически оба легких имеют двулобовое строение.

— кольцевидная поджелудочная железа;

— атрезия желчевыводящих путей встречается в 11% случаев.

С целью качественной и эффективной диагностики гетеротаксии применяют различные методы верификации пороков. Рентгенография органов грудной клетки не позволяет точно верифицировать

кардиальные аномалии, однако на рентгенограмме грудной клетки можно выявить аномалии расположения сердца, такие как декстракардия и мезокардия, аномалии расположения органов брюшной полости — расположение тени печени, а также определить изомеризм бронхиального дерева [13]. На стандартной электрокардиограмме и при холтеровском мониторинге регистрируются различной степени выраженности атриовентрикулярная блокада, в более редких случаях отмечаются наджелудочковые аритмии [14]. Обязательно проводится ультразвуковое исследование брюшной полости в сочетании с доплерографией. В прошлом гетеротаксия разделялась на так называемые синдромы асплении и полисплении. В настоящее время варианты гетеротаксии определяются преимущественно по морфологии предсердий, однако отсутствие селезенки может быть сопряжено с фульминантным течением инфекционного процесса. Допплерография позволяет определить расположение крупных сосудов, а также аномалии их развития [15]. Одну из ключевых ролей в диагностике гетеротаксии играет ультразвуковое исследование сердца, которое позволяет оценить морфологию предсердий, структурные аномалии сердца, а также визуализировать сосудистые пороки [16]. Хотя эхокардиография относится к скрининговым методам выявления аномалий развития сердца и крупных сосудов, компьютерная и магнитно-резонансная томография позволяют более эффективно визуализировать анатомию сердца и сосудов [17].

Лечение пациентов с синдромом гетеротаксии носит преимущественно паллиативный характер в связи с большим количеством аномалий, что не позволяет достичь полной анатомической реконструкции [18].

В качестве иллюстрации приводим наше клиническое наблюдение ребенка с редким вариантом синдрома гетеротаксии в пульмонологической клинике.

Клинический случай. Ребенок 7 лет впервые поступил в отделение пульмонологии из Орловской области с направляющим диагнозом первичная цилиарная дискинезия, синдром Картагенера (?). Наследственный аллергологический анамнез отягощен — бабушка по линии матери страдает бронхиальной астмой. Отец девочки страдает болезнью Крона.

Девочка родилась от 3-й беременности (1-я беременность — неразвившаяся, прервана на сроке 8 нед, 2-я беременность — мертворожденный плод на 40-й неделе гестации, родоразрешение путем кесарева сечения), протекавшей на фоне угрозы прерывания. Родоразрешение оперативное на сроке 37 нед. Масса при рождении 3150 г, длина тела 52 см, оценка по Апгар 7/8 баллов. В возрасте 4 нед определены инверсия сердца и аномалия расположения органов брюшной полости, в связи с чем ребенок находился под наблюдением в неонатальном отделении.

Девочка росла и развивалась в соответствии с возрастом. С 3 лет родителей стал беспокоить периодически возникающий у девочки кашель, эпизоды острого бронхита, в связи с чем проводилось амбулаторное лечение. С учетом указанных жалоб и аномалии расположения внутренних органов у ребенка был предположен диагноз первичной цилиарной дискинезии (синдром Картагенера), рекомендовано обследование в специализированном отделении.

При поступлении в отделение пульмонологии НИКИ педиатрии и детской хирургии им. академика Ю.Е. Вельтищева в возрасте 8 лет состояние ребенка расценено как средней степени тяжести по основному заболеванию, самочувствие выражено не страдало. Масса тела 43 кг, что соответствует 97-му и более перцентилем, рост 132 см, что соответствует 50–75-му перцентилем. Кашель и одышка в покое отсутствовали. Сознание ясное, положение активное. Кожные покровы чистые, сухие. Видимые слизистые оболочки розовые, патологических наложений нет. Носовое дыхание не затруднено. Форма грудной клетки цилиндрическая. Частота дыхательных движений 21 в 1 минуту. Аускультативно дыхание проводится во все отделы, равномерно ослаблено, хрипов нет. Насыщение (сатурация) крови кислородом 98%. Тоны сердца звучные, аритмичные, частота сердечных сокращений (ЧСС) 102 уд/мин. Живот мягкий, безболезненный. Печень и селезенка не пальпируются. Физиологические отправления в норме.

По данным лабораторного обследования показатели клинического и биохимического анализа крови, анализа мочи — в рамках референсных значений. Уровень IgE, А, G, М — в норме. По данным спирометрии объемно-скоростные показатели в пределах должных величин. С целью исключения цилиопатии методом видеоассистированной микроскопии проведена оценка подвижности ресничек мерцательного эпителия, по результатам которой нарушений цилиарной функции выявлено не было. При ультразвуковом исследовании внутренних органов у ребенка выявлены обратное расположение органов брюшной полости, желчнокаменная болезнь, полиспления.

С целью оценки состояния сердечно-сосудистой системы была выполнена электрокардиография, при которой в положении лежа, стоя, а также после физической нагрузки определялись предсердный ритм, резко выраженная аритмия с периодами по типу «тахи-бради» со средней ЧСС 115–60 уд/мин. В связи с выявленными изменениями с целью исключения стойких нарушений ритма проведено холтеровское мониторирование электрокардиограммы, по результатам которого отмечен устойчивый предсердный ритм, что, вероятно, свидетельствует об отсутствии синусового узла. По результатам эхокардиографии был выявлен левосторонний изомеризм без печеночного сегмента нижней полой вены с ее непарным продолжением, полости сердца не расширены, определялась

минимальная непостоянная регургитация на митральном клапане и регургитация на трикуспидальном клапане 1+, расчетное систолическое давление в правом желудочке в пределах нормы, ствол и ветви легочной артерии без особенностей, регургитация клапана легочной артерии 1–1,5+; расчетное систолическое давление в ПЖ 31 мм рт.ст. (рис. 1).

В связи с выявленными при эхокардиографии изменениями было предположено течение синдрома гетеротаксии, проведена компьютерная томография

органов грудной клетки (рис. 2), в том числе с внутривенным контрастированием (рис. 3), по данным которой определены признаки обратного расположения органов брюшной полости, полисплении, очагового изменения печени и желчного пузыря; отсутствие печеночного сегмента нижней полой вены, признаки двулобового строения правого легкого.

Ребенок был проконсультирован пульмонологом профессором Ю.Л. Мизерницким и кардиологом профессором И.А. Ковалевым: по данным анамнеза,

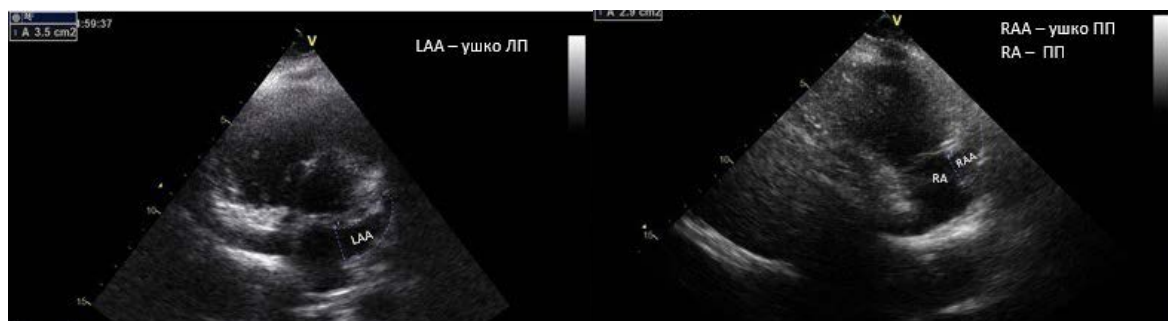

Рис. 1. Эхокардиограмма девочки Л.

Fig. 1. Echocardiography of a girl L.

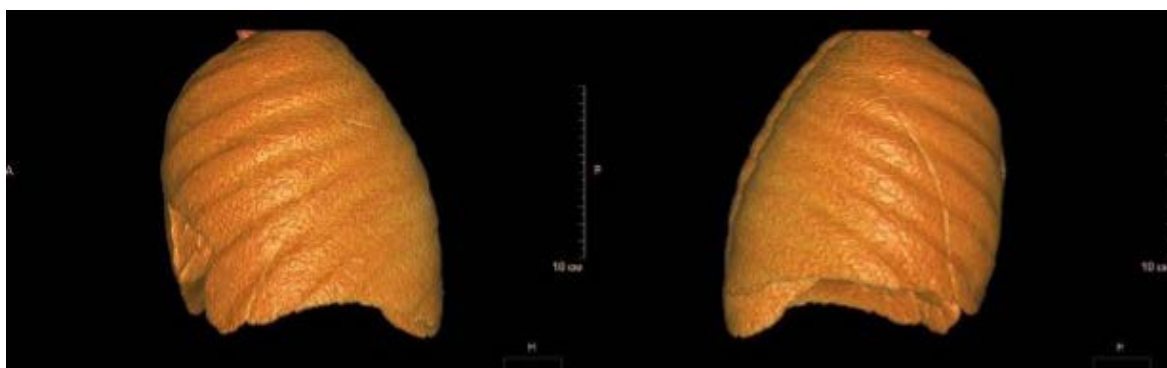


Рис. 2. 3D-реконструкция легких. Двудолевое строение обоих легких.

Fig. 2. 3D reconstruction of the lungs. Bilobar structure of both lungs.

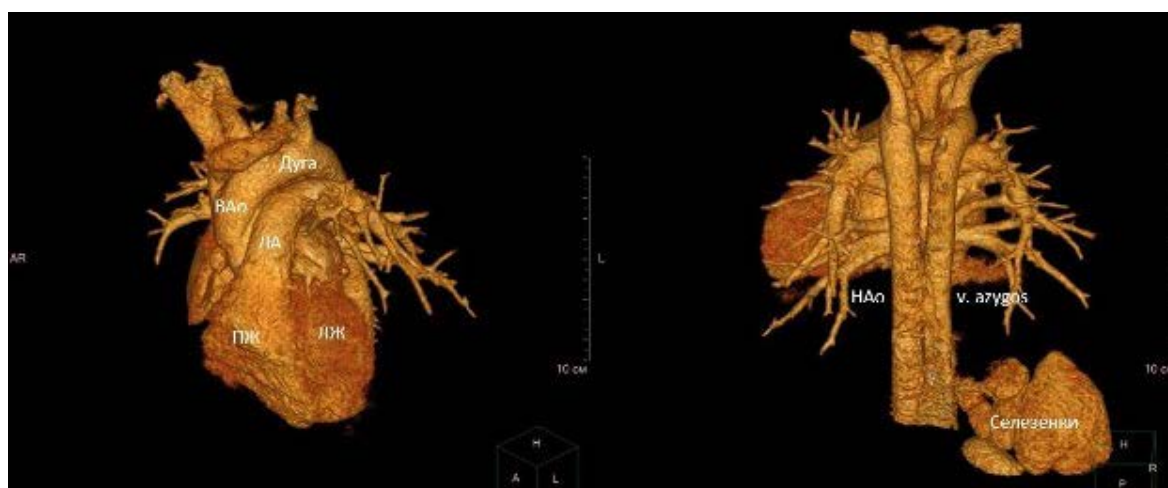


Рис. 3. 3D-реконструкция компьютерной томограммы органов грудной полости с контрастным усилением.

ВАО — восходящая аорта, НАО — нисходящая аорта, ЛА — легочная артерия, ПЖ — правый желудочек, ЛЖ — левый желудочек.

Fig. 3. 3D reconstruction of computed tomography of the chest organs with contrast enhancement.

ВАО — ascending aorta, НАО — descending aorta, ЛА — pulmonary artery, ПЖ — right ventricle, ЛЖ — left ventricle.

результатам проведенного обследования синдром Картагенера у ребенка был исключен. Был диагностирован врожденный порок развития: гетеротаксия — левосторонний изомеризм (два левых предсердия, нарушение ритма сердца: предсердный ритм; прерывание нижней полой вены, обратное расположение внутренних органов брюшной полости; полиспления; двудольное правое легкое). С учетом отсутствия внутрисердечных аномалий и выраженных нарушений внутрисердечной гемодинамики, а также нарушений легочной системы ребенок в настоящее время в лечении не нуждается.

Для уточнения диагноза проведено молекулярно-генетическое исследование (полногеномное секвенирование). По его результатам в экзоне 4 гена *ACVR2B* выявлена вероятно патогенная мутация, приводящая к замене аминокислоты в положении 145. Мутации в данном гене сопряжены с аутосомной висцеральной

гетеротаксией, тип 4 (OMIM #613751, с аутосомно-доминантным типом наследования) [19]. Результаты молекулярно-генетического анализа позволили однозначно уточнить диагноз ребенка: аутосомная висцеральная гетеротаксия, тип 4.

Заключение

Таким образом, аномалии расположения внутренних органов — это состояния, сопряженные с высоким риском развития угрожающих жизни изменений как органов грудной клетки, так и брюшной полости. Для полноценной диагностики и корректного ведения этих пациентов требуется комплексный мультидисциплинарный подход с привлечением команды специалистов широкого профиля и высокотехнологичный подход к верификации не только структурных аномалий; нужна еще оценка функционального состояния организма в целом.

ЛИТЕРАТУРА (REFERENCES)

- Jacobs J.P., Anderson R.H., Weinberg P.M., Walters H.L., Tchervenkov C.I., Duca D.D. et al. The nomenclature, definition, and classification of cardiac structures in the setting of heterotaxy. *Cardiol Young* 2007; 17: 1–28. DOI: 10.1017/S1047951107001138
- Shiraishi I., Ichikawa H. Human heterotaxy syndrome—from molecular genetics to clinical features, management and prognosis. *Circ J* 2012; 76: 2066–2075. DOI: 10.1253/circj.cj-12–0957
- Zhu L., Belmont J., Ware S. Genetics of human heterotaxias. *Eur J Hum Genet* 2006; 14: 17–25. DOI: 10.1038/sj.ejhg.5201506
- Новак А.А., Мизерницкий Ю.Л. Первичная цилиарная дискинезия: состояние проблемы и перспективы. *Медицинский совет* 2021; 1: 276–285. [Novak A.A., Mizernitskiy Yu.L. Primary ciliary dyskinesia: state of the problem and prospects. *Meditsinskiy sovet* 2021; 1: 276–285. (in Russ.)] DOI: 10.21518/2079–701X-2021–1–276–285
- Purandare S.M., Ware S.M., Kwan K.M., Gebbia M., Bassi M.T., Deng J.M. et al. A complex syndrome of left–right axis, central nervous system and axial skeleton defects in *Zic3* mutant mice. *Development* 2002; 129: 2293–2302. DOI: 10.1242/dev.129.9.2293
- Yan Y.L., Tan K.B., Yeo G.S. Right atrial isomerism: preponderance in Asian fetuses. Using the stomach-distance ratio as a possible diagnostic tool for prediction of right atrial isomerism. *Ann Acad Med Singap* 2008; 37: 906–912
- Ortega-Zhinda D.B., Flores-Sarria I.P., Minakata-Quiróga M.A., Angulo-Cruzado S.T., Romero-Montalvo L.A., Cervantes-Salazar J.L. Atrial isomerism: A multidisciplinary perspective [Isomorfismo cardiaco: Una perspectiva multidisciplinaria]. *Arch Cardiol Mex* 2021; 91(4):470–479. DOI: 10.24875/ACM.20000567
- Van Praagh S. Cardiac malpositions and the heterotaxy syndrome. In *Nadas's Pediatric Cardiology*. Second edition. Ed. J.F. Keany, J.E. Lock, D.C. Fyler. Philadelphia: Saunders Elsevier, 2006; 589–608
- Kim S.J. Heterotaxy syndrome. *Korean Circ J* 2011; 41: 227–232
- Kothari S.S. Non-cardiac issues in patients with heterotaxy syndrome. *Ann Pediatr Cardiol* 2014; 7: 187–192. DOI: 10.4103/0974–2069.140834
- Anderson R.H., Brown N.A., Meno C., Spicer D.E. The importance of being isomeric. *Clin Anat* 2015; 28: 477–486. DOI: 10.1002/ca.22517
- Loomba R., Shah P.H., Anderson R., Arora Y. Radiologic considerations in Heterotaxy: need for detailed anatomic evaluation. *Cureus* 2016; 8(1): e470. DOI: 10.7759/cureus.470
- Ho S.Y., Seo J.W., Brown N.A., Cook A.C., Fagg N.L., Anderson R.H. Morphology of the sinus node in human and mouse hearts with isomerism of the atrial appendages. *Br Heart J* 1995; 74: 437–442. DOI: 10.1136/hrt.74.4.437
- Renier H. Intra-Abdominal Abnormalities Associated with Polysplenia Syndrome. *J Belg Soc Radiol* 2019; 103(1):54. DOI: 10.5334/jbsr.1903
- Marx G.R. Echocardiography in heterotaxy syndrome. *World J Pediatr Congenit Heart Surg* 2011; 2: 253–257. DOI: 10.1177/2150135110397671
- Loomba R., Shah P.H., Anderson R.H. Fetal Magnetic Resonance Imaging of Malformations Associated with Heterotaxy. *Cureus* 2015; 7(5): e269. DOI: 10.7759/cureus.269
- Kulkarni A., Patel N., Singh T.P., Mossialos E., Mehra M.R. Risk factors for death or heart transplantation in single-ventricle physiology (tricuspid atresia, pulmonary atresia and heterotaxy): a systematic review and meta-analysis. *J Heart Lung Transplant* 2019; 38: 739–747. DOI: 10.1016/j.healun.2019.04.001
- Ma L., Selamet Tierney E.S., Lee T., Lanzano P., Chung W.K. Mutations in *ZIC3* and *ACVR2B* are a common cause of heterotaxy and associated cardiovascular anomalies. *Cardiol Young* 2012; 22(2): 194–201. DOI: 10.1017/S1047951111001181

Поступила: 10.09.22

Received on: 2022.09.10

Конфликт интересов:

Авторы данной статьи подтвердили отсутствие конфликта интересов и финансовой поддержки, о которых необходимо сообщить.

Conflict of interest:

The authors of this article confirmed the lack of conflict of interest and financial support, which should be reported.

Синдром Адамса—Оливера

Л.Г. Киселева¹, Н.А. Бессолова², М.С. Копылова², Д.А. Бабицкая², Е.Д. Селедueva¹

¹ФГБОУ ВО «Северный государственный медицинский университет» Минздрава России, Архангельск, Россия;

²Перинатальный центр ГБУЗ АО «Архангельская областная клиническая больница», Архангельск, Россия

Adams—Oliver syndrome

L.G. Kiseleva¹, N.A. Bessolova², M.S. Kopylova², D.A. Babitskaya², E.D. Seledueva¹

¹Northern State Medical University, Arkhangelsk, Russia;

²Perinatal Center of Regional Clinical Hospital, Arkhangelsk, Russia

Представлен случай редкого наследственного заболевания — синдрома Адамса—Оливера. У новорожденной девочки при клиническом осмотре отмечено поражение дистальных отделов конечностей в виде синдактилии проксимальных фаланг IV–V и II–III пальцев, гипоплазии ногтевых фаланг II–V пальцев левой стопы, сращения проксимальных фаланг и отсутствия средних и ногтевых фаланг II–III пальцев правой стопы, гипоплазии концевой фаланги и отсутствия ногтевой пластинки II пальца левой кисти. Кроме пороков развития конечностей, выявлены аномалии развития кожи волосистой части головы в виде участка аплазии и выростов, представленных гиперплазией потовых желез с фиброэпителиальным выростом. Кардиальная патология сопровождалась нарушением ритма сердца по типу синусовой брадиаритмии. Синдром Адамса—Оливера представляет собой сложное заболевание с фенотипической изменчивостью, что вызывает трудности клинической диагностики.

Ключевые слова: новорожденный, синдром Адамса—Оливера, аплазия кожи, поперечные дефекты конечностей.

Для цитирования: Киселева Л.Г., Бессолова Н.А., Копылова М.С., Бабицкая Д.А., Селедueva Е.Д. Синдром Адамса—Оливера. Рос вестн перинатол и педиатр 2022; 67:(6): 93–97. DOI: 10.21508/1027–4065–2022–67–6–93–97

The article presents the observation of a rare hereditary disease: Adams—Oliver syndrome. In a newborn girl in the postnatal period, a lesion of the distal extremities was revealed in the form of syndactyly of the proximal phalanges of 4–5 and 2–3 fingers, hypoplasia of the nail phalanges of 2–5 fingers of the left foot, fusion of the proximal phalanges and the absence of middle and nail phalanges of 2–3 fingers of the right foot, hypoplasia of the terminal phalanx and the absence of the nail plate of the 2nd finger of the left hand. In addition to malformations of the extremities, anomalies in the development of the skin on the scalp in the form of an area of aplasia and outgrowths, represented by sweat gland hyperplasia with a fibroepithelial outgrowth, were noted. Cardiac pathology was manifested by a heart rhythm disturbance of the type of sinus bradyarrhythmia. Adams—Oliver syndrome is a complex disease with phenotypic variability, which causes difficulties in clinical diagnosis.

Key words: Newborn, Adams—Oliver syndrome, skin aplasia, transverse limb defects.

For citation: Kiseleva L.G., Bessolova N.A., Kopylova M.S., Babitskaya D.A., Seledueva E.D. Adams—Oliver syndrome. Ros Vestn Perinatol i PEDIATR 2022; 67:(6): 93–97 (in Russ). DOI: 10.21508/1027–4065–2022–67–6–93–97

Синдром Адамса—Оливера — редкое наследственное заболевание, основными признаками которого служат аплазия кожи и дефекты конечностей [1, 2]. Согласно Международной классификации болезней десятого пересмотра относится к подблоку P87 (код P87.2 «Синдромы врожденных

пороков развития с преимущественным поражением конечностей»). Первое описание заболевания в научной литературе представлено в 1945 г. американским детским кардиологом Ф.Н. Адамса и клиническим генетиком С.Р. Оливера, которые наблюдали семью из 8 больных [3]. Заболеваемость составляет 0,44 случая на 100 тыс. живорожденных детей [4].

Синдром Адамса—Оливера представляет собой генетически гетерогенное заболевание, которое в большинстве случаев имеет аутосомно-доминантный тип наследования с различной степенью пенетрантности (мутации в генах *ARHGAP31*, *RBPJ*, *NOTCH1*, *DLL4* — синдром Адамса—Оливера, 1, 3, 5 и 6-й типы соответственно). Однако также имеются сообщения о типах синдрома с аутосомно-рецессивным наследованием (мутации в генах *DOCK6*, *EOGT* — 2 и 4-й типы соответственно). Каждый из указанных генов играет ключевую роль в эмбриональном развитии [5, 6]. Вариабельность фенотипических признаков синдрома Адамса—Оливера может создавать трудности при проведении клинической диагностики. Основным компонентом патогенеза синдрома многие авторы считают врожденную

© Коллектив авторов, 2022

Адрес для корреспонденции: Киселева Лариса Григорьевна — к.м.н., доц. кафедры неонатологии и перинатологии Северного государственного медицинского университета, ORCID: 0000–0003–2478–6987
e-mail: kis272@yandex.ru

Селедueva Екатерина Дмитриевна — клинический ординатор кафедры неонатологии и перинатологии Северного государственного медицинского университета, ORCID: 0000–0003–4231–7383

163069 Архангельск, пр. Троицкий, д. 51

Бессолова Наталья Александровна — к.м.н., зав. отделением патологии новорожденных и недоношенных детей №2 Перинатального центра Архангельской областной клинической больницы, ORCID: 0000–0002–4451–2695

Копылова Мария Сергеевна — врач-неонатолог отделения патологии новорожденных и недоношенных детей №2 Перинатального центра Архангельской областной клинической больницы, ORCID: 0000–0002–4465–5135

Бабицкая Дарья Андреевна — врач-неонатолог отделения патологии новорожденных и недоношенных детей №2 Перинатального центра Архангельской областной клинической больницы, ORCID: 0000–0002–6118–7126

163045 Архангельск, пр. Ломоносова, д. 292

васкулопатию, приводящую к поражению конечностей, сердечно-сосудистой системы, головного мозга, печени, почек, легких, глаз и кожи [7–10]. Васкулопатия может привести к мраморности кожи (*cutis marmorata telangiectatica congenita*) [11]. У 20 % детей наблюдаются врожденные пороки сердца — дефекты межжелудочковой и межпредсердной перегородок, тетрада Фалло, коарктация аорты и двустворчатый аортальный клапан [12]. Имеются сообщения о редких симптомах заболевания в виде эпилепсии и эпилептической энцефалопатии, связанных с мутацией в гене *DOCK6*; у этих пациентов выявляют пороки развития головного мозга, аномалии органа зрения и умственную отсталость [13]. При типах синдрома с аутосомно-рецессивным наследованием в клинической симптоматике могут превалировать неврологические нарушения в виде микроцефалии, судорог, лейкопатии больших полушарий с заместительной внутренней гидроцефалией, спастического тетрапареза, выраженной задержки психомоторного и речевого развития [14]. Лечение при синдроме Адамса–Оливера, как правило, симптоматическое, но при грубых дефектах конечностей рассматривается реконструктивное хирургическое вмешательство [15].

Приводим собственное клиническое наблюдение синдрома Адамса–Оливера у девочки, рожденной в одном из родовспомогательных учреждений Архангельской области.

Клинический случай. Девочка Г. от женщины 22 лет родилась в сроке гестации 40 1/7 нед со средним физическим развитием — масса тела 3400 г, длина 52 см, окружность головы 35 см, окружность грудной клетки 35 см. Из анамнеза известно, что данная беременность первая у женщины с умеренным снижением уровня когнитивных функций, в том числе памяти, внимания, исполнительных навыков, замедлением темпа мышления, затруднением усвоения многозадачных инструкций. Женщина окончила 9 классов коррекционной школы. В медицинской документации отсутствовали сведения о возможном психическом диагнозе, аномалий развития у женщины не отмечено. Постановка на учет в женскую консультацию поздняя — в 23 нед беременности. При ультразвуковом исследовании в левом желудочке сердца плода обнаружены два гиперэхогенных фокуса до 2,5 мм. Беременность осложнилась гепатозом, анемией легкой степени. Иммуноферментный анализ выявил высокоavidные (78,9%) иммуноглобулины G к краснухе. Роды оперативные (кесарево сечение) вследствие тазового предлежания плода. Околоплодные воды светлые. Дыхание у ребенка самостоятельное при рождении. Оценка по шкале Апгар 8/9 баллов. При клиническом осмотре новорожденной девочки выявлены множественные пороки развития:

— в лобной области справа два кожных выроста — 1,3 и 0,5 см (рис. 1);

— участок аплазии кожи над проекцией стреловидного шва диаметром 1×1 см с дефектом подлежащей костной ткани (рис. 2);

— синдактилия проксимальных фаланг IV и V, II и III пальцев, а также гипоплазия ногтей и концевых фаланг II–V пальцев левой стопы; сращение проксимальных фаланг и отсутствие средних и ногтевых фаланг II и III пальцев правой стопы (рис. 3);

— выраженная гипоплазия концевой фаланги и отсутствие ногтевой пластинки II пальца левой кисти (рис.4).

К груди приложена в операционной. Вакцинирована от гепатита В. Находилась в палате совместно с матерью. В начале 4 суток жизни отмечено ухудшение состояния вследствие угнетения витальных функций — брадикардия до 80 уд/мин, брадипноэ, серый тон кожи, снижение спонтанной двигательной активности. Для обследования и лечения переведена в отделение патологии новорожденных и недоношенных

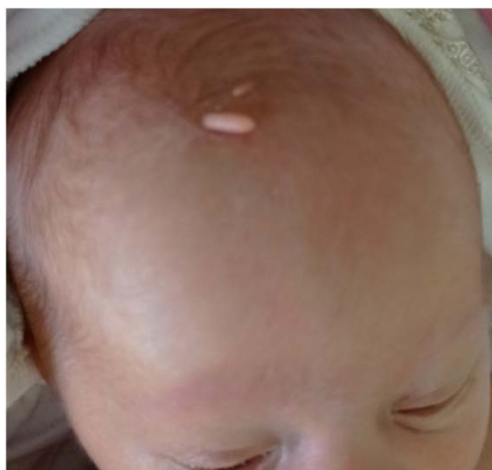

Рис. 1. Кожные выросты в области волосистой части головы.

Fig. 1. Skin outgrowths in the scalp.

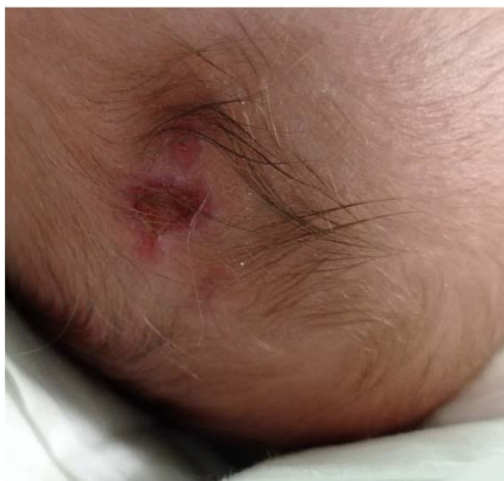

Рис. 2. Очаг аплазии кожи в области стреловидного шва.

Fig. 2. A focus of skin aplasia in the region of the sagittal suture.

детей Перинатального центра Архангельска с диагнозом: «множественные врожденные пороки развития. Нарушение ритма сердца по типу брадиаритмии».

При поступлении состояние расценивалось как средней степени тяжести с учетом эмбрио- и кардиопатии. На осмотр реагировала адекватно, крик эмоциональный, рефлексы орального и спинального автоматизма вызывались. Мышечный тонус умеренно диффузно снижен. Кожа желтушная, признаки билирубиновой интоксикации отсутствовали. Дыхание везикулярное. Тоны сердца ясные, но до 9-х суток жизни выслушивались экстрасистолы максимально

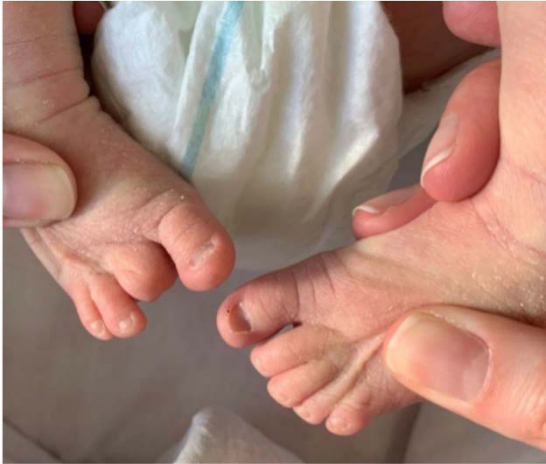

Рис. 3. Синдактилия проксимальных фаланг II–III, IV–V пальцев и гипоплазия концевых фаланг II–V пальцев левой стопы. Синдактилия проксимальных фаланг и аплазия концевых фаланг II–III пальцев правой стопы.

Fig. 3 Syndactyly of the proximal phalanges of 2–3, 4–5 fingers and hypoplasia of the terminal phalanges of 2–5 fingers of the left foot. Syndactyly of the proximal phalanges and aplasia of the terminal phalanges of 2–3 fingers of the right foot.

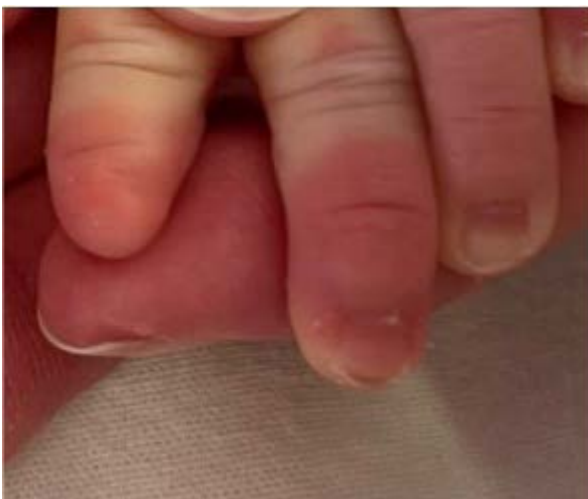

Рис. 4. Выраженная гипоплазия концевой фаланги и отсутствие ногтевой пластинки II пальца левой кисти.

Fig. 4 Severe hypoplasia of the terminal phalanx and absence of the nail plate of the 2nd finger of the left hand.

до 4 в минуту, брадикардия до 90 уд/мин. По левому краю грудины определялся негрубый систолический шум без проведения за пределы относительной сердечной тупости, границы сердца не расширены, пульсация на периферических артериях симметричная, насыщение (сатурация) крови кислородом более 95%. Живот мягкий, печень и селезенка не увеличены, стул самостоятельный переходный. Мочеиспускание свободное, моча светло-желтая.

Период ранней адаптации осложнился слезотечением с последующим слизисто-гнойным компонентом, воспалительными изменениями в моче, неонатальной желтухой, потребовавшей фототерапии. Неонатальный и аудиологический скрининг прошла без патологии. В рамках диагностического поиска проведен комплекс лабораторных и инструментальных исследований.

Общий анализ крови без воспалительных изменений, в биохимическом анализе крови отмечена гипербилирубинемия за счет непрямой фракции. В общем анализе мочи выявлены воспалительные изменения — плоский эпителий сплошь, лейкоцитов 7–10 в поле зрения. При микробиологическом исследовании мочи отмечен рост *Escherichia coli* 10⁶ КОЕ/мл; на фоне лечения фурагином в возрастной дозировке бактериурия в контрольном анализе отсутствовала.

По данным рентгенографии органов грудной клетки легочные поля не имели явных инфильтративных изменений, определялось небольшое усиление легочного рисунка в прикорневых отделах; корни легких располагались за тенью сердца; диафрагма расположена обычно, купол четкий; сердце не расширено, аорта без особенностей; средостение не расширено. На электрокардиограмме (ЭКГ) отмечались признаки повышения электрической активности правого желудочка. При эхокардиографии выявлено функционирующее овальное окно. При холтеровском мониторинге ЭКГ регистрировались эпизоды синусовой брадиаритмии. По данным нейросонографии имелось незначительное повышение эхогенности перивентрикулярных тканей теменно-затылочной области, врожденные пороки развития не выявлены. При ультразвуковом исследовании органов брюшной полости (печени, селезенки, почек, надпочечников) патология не обнаружена.

Результаты цитогенетического анализа: нормальный женский кариотип — 46, XX. Молекулярно-генетическое исследование не проводилось ввиду отсутствия диагностических возможностей лаборатории.

Ребенок осмотрен специалистами Перинатального центра, тактика обследования и лечения согласована. Заключение дерматолога: аплазия кожи в области волосистой части головы; папилломы в области волосистой части головы (?). Рекомендована обработка кожного дефекта водным антисептиком для профилактики инфицирования

и препаратом, улучшающим трофику и регенерацию тканей. Кардиологом установлен диагноз: «нарушение ритма сердца по типу синусовой брадиаритмии. Открытое овальное окно. Недостаточность кровообращения 0 степени». Рекомендован контроль частоты сердечных сокращений, диуреза, прибавок массы тела, средство для коррекции метаболических процессов сердечной мышцы. Ортопедом констатировано наличие врожденных аномалий развития обеих стоп в виде синдактилии. Рекомендован плановый осмотр ортопедом в 6 мес для решения вопроса о дальнейшей тактике. Офтальмологом диагностирован острый конъюнктивит на фоне непроходимости слезных путей обоих глаз. Рекомендована местная антибактериальная терапия на фоне массажа области слезного мешка; эффект положительный.

В возрасте 3,5 нед жизни ребенку в плановом порядке хирургом выполнено оперативное вмешательство по удалению образования в лобной области волосистой части головы, восстановительный период протекал без осложнений. Результаты гистологического исследования образования показали наличие кожи с придатками, среди которых преобладали потовые железы с выступающим фиброэпителиальным выростом. Заключение: порок развития кожи с гиперплазией потовых желез.

Ребенок получал смешанное вскармливание из-за гипогалактии у родильницы. С помощью медицинского персонала женщина освоила базовые элементы ухода, получен положительный ответ из отдела опеки и попечительства о возможности выписки девочки домой. За первый месяц жизни ребенок прибавил в массе 1034 г, рост увеличился на 3 см, окружность головы на 2 см. В 1 мес неврологический статус соответствовал хронологическому возрасту. На осмотр реагировала адекватно, коммуникабельность сохранена. Крик громкий, рефлексы новорожденного вызывались, нормальной длительности. Мышечный тонус физиологический. Кожа розовая, послеоперационная рана на голове под корочкой, без признаков воспаления. Участок аплазии кожи сухой с эпителизацией по краям. Дыхание везикулярное. Тоны сердца ясные,

ритмичные до 140 уд/мин. По левому краю грудины выслушивался мягкий систолический шум без проведения за пределы относительной сердечной тупости, границы сердца не расширены. Живот мягкий, печень и селезенка не увеличены, стул самостоятельный желтый. Мочеиспускание свободное, моча от бесцветной до светло-желтой.

На 39-е сутки жизни в удовлетворительном состоянии девочка выписана домой из отделения патологии новорожденных и недоношенных детей под наблюдение участкового педиатра, врачей отделения катамнеза Перинатального центра и врача-генетика Областной детской поликлиники Архангельска с решением вопроса о возможности молекулярно-генетического исследования. Дифференциальный диагноз проводился с эмбриофетопатией, вызванной вирусом краснухи, но иммуноферментный анализ крови ребенка выявил высокоаavidные иммуноглобулины G (78,9%).

Основной диагноз при выписке: синдром Адамса—Оливера (фенотипически) — тотальная синдактилия обеих стоп, аплазия кожи волосистой части головы, порок развития кожи с гиперплазией потовых желез в лобной области волосистой части головы (оперативное удаление кожных образований). Сопутствующие диагнозы: инфекция мочевой системы, вызванная *Escherichia coli*, первый эпизод, реконвалесцент. Нарушение ритма сердца по типу синусовой брадиаритмии. Открытое овальное окно. Недостаточность кровообращения 0 степени. Неонатальная желтуха неуточненная. Непроходимость слезных путей обоих глаз, осложненная конъюнктивитом, реконвалесцент.

После выписки из стационара рекомендовано молекулярно-генетическое исследование для уточнения варианта синдрома и в последующем правильного медико-генетического консультирования.

Заключение

Диагностика синдрома Адамса—Оливера затруднена в связи с низкой распространенностью в популяции и недостатком сведений об этом заболевании у неонатологов. Представленный случай позволяет обратить внимание врачей на клинические признаки редкой наследственной патологии.

ЛИТЕРАТУРА (REFERENCES)

- Joshi A., Karnawat B., Jangid M. Adams — Oliver Syndrome. J Nepal Paediatr Soc 2015; 35(2): 168–171. DOI: <http://dx.doi.org/10.3126/jnps.v35i2.12409>
- Lehman A., Wuyts W., Patel M. Adams—Oliver S. In: GeneReviews®. Editors Adam M., Ardinger H., Pagon R., Wallace S., Bean L., Stephens K. Seattle: University of Washington; 2016. <https://www.ncbi.nlm.nih.gov/books/NBK355754/> / Ссылка активна на 2.11.2022.
- Adams F., Oliver C. Hereditary deformities in man: due to arrested development. J Hered 1945; 36: 3–7
- Martinez-Frias M., Arroyo Carrera I., Munoz-Delgado N. The Adams—Oliver syndrome in Spain: the epidemiological aspects. An Esp Pediatr 1996; 45: 57–61
- Stittrich A., Lehman A., Bodian D. Mutations in NOTCH1 cause Adams—Oliver syndrome. Am J Hum Genet 2014; 95: 275–284. DOI: 10.1016/j.ajhg.2014.07.011
- Meester J., Southgate L., Stittrich A. Heterozygous loss-of-function mutations in DLL4 cause Adams—Oliver syndrome. Am J Hum Genet 2015; 97: 475–482. DOI: 10.1016/j.ajhg.2015.07.015

7. Alwaleed M., Hamad M., Ahmad A., Sulaiman A. Adams—Oliver syndrome: A mimicker of familial exudative vitreoretinopathy. *Am J Ophthalmol Case Rep* 2020; 19: 100715. DOI: 10.1016/j.ajoc.2020.100715
8. Suarez E., Bertoli M., Eloy J., Shah S. Case report and review of literature of a rare congenital disorder: Adams—Oliver syndrome. *BMC Anesthesiol* 2021; 21:117 DOI: 10.1186/s12871-021-01339-0
9. Chen C., Han I., Tian J., Muñoz B., Goldberg M. Extended follow-up of treated and untreated retinopathy in incontinentia pigmenti analysis of peripheral vascular changes and incidence of retinal detachment. *JAMA Ophthalmol* 2015; 133: 542–548. DOI: 10.1001/jamaophthalmol.2015.22
10. Lehman A., Stüttrich A., Glusman G. Diffuse angiopathy in Adams—Oliver syndrome associated with truncating DOCK6 mutations. *Am J Med Genet A* 2014; 164a(10): 2656–2662. DOI: 10.1002/ajmg.a.36685
11. Dedania V., Moinuddin O., Lagrou L. Ocular manifestations of cutis marmorata telangiectatica congenita. *Ophthalmol Retina* 2019; 3(9): 791–801. DOI: 10.1016/j.oret.2019.03.025
12. Zapata H., Sletten L., Pierpont M. Congenital Cardiac Malformations in Adams—Oliver Syndrome. *Clin Genet* 2008; 47: 80–84. DOI: 10.1111/j.1399-0004.1995.tb03928.x
13. Pisciotto L., Capra V., Accogli A., Giacomini T., Prato G., Tavares P. et al. Epileptic Encephalopathy in Adams—Oliver Syndrome Associated to a New DOCK6 Mutation: A Peculiar Behavioral Phenotype. *Neuropediatr* 2018; 49: 217–221. DOI: 10.1055/s-0038-1639372
14. Маркова Т.В., Акимова И.А., Чухрова А.Л., Шагина О.А., Дадали Е.Л. Клинико-генетические характеристики нового аллельного варианта синдрома Адамса—Оливера 2 типа. *Медицинская генетика* 2018; 17(8): 43–47. [Markova T.V., Akimova I.A., Chuhrova A.L., Shhagina O.A., Dadali E.L. Clinical and genetic characteristics of a new allelic variant of Adams—Oliver syndrome type 2. *Meditinskaya genetika* 2018; 17(8): 43–47. (in Russ.)] DOI: 10.25557/2073-7998.2018.09.43-47
15. Hassed S., Li S., Mulvihill J., Aston C., Palmer S. Adams—Oliver Syndrome Review of the Literature: Refining the Diagnostic Phenotype. *Am J Med Genet* 2017; 173: 790–800. DOI: 10.1002/ajmg.a.37889

Поступила: 26.08.22

Received on: 2022.08.26

Конфликт интересов:

Авторы данной статьи подтвердили отсутствие конфликта интересов и финансовой поддержки, о которых необходимо сообщить.

Conflict of interest:

The authors of this article confirmed the lack of conflict of interest and financial support, which should be reported.

Информированное согласие:

У законного представителя ребенка было получено письменное информированное согласие на публикацию клинического случая и анонимную публикацию фотографий.

Informed Consent:

Written informed consent was obtained from the child's legal representative for the publication of the clinical case and the anonymous publication of photographs.

Генерализованная форма туляремии в практике детского хирурга: трудности диагностики и лечения

С.С. Никитин¹, Н.Б. Гусева²⁻⁴, И.Г. Гольденберг⁵, А.В. Тимонина⁵, В.С. Никитин¹

¹Медицинский институт ФБГОУ ВО «Петрозаводский государственный университет», Петрозаводск, Россия;

²ГБУЗ «Детская городская клиническая больница №9 им. Г.Н. Сперанского ДЗМ», Москва, Россия;

³ОСП «Научно-исследовательский клинический институт педиатрии и детской хирургии им. академика Ю.Е. Вельтищева» ФГАУ ВО РНИМУ им. Н.И. Пирогова Минздрава России, Москва, Россия;

⁴ФГБОУ ДПО «Российская медицинская академия непрерывного профессионального образования» Минздрава России, Москва, Россия;

⁵ГБУЗ «Детская республиканская больница», Петрозаводск, Россия

Generalized form of tularemia in pediatric surgeon practice: Difficulties of diagnosis and treatment

S.S. Nikitin¹, N.B. Guseva²⁻⁴, I.G. Goldenberg⁵, A.V. Timonina⁵, V.S. Nikitin¹

¹Petrozavodsk State University, Medical Institute, Petrozavodsk, Russia;

²Speransky Children's City Clinical Hospital No. 9;

³Veltischev Research and Clinical Institute for Pediatrics of the Pirogov Russian National Research Medical University, Moscow, Russia;

⁴Russian Medical Academy of Continuing Professional Education, Moscow, Russia;

⁵Children's Republican Hospital, Petrozavodsk, Russia

Туляремия в практике детского хирурга — редкое заболевание, а абдоминальная и генерализованные ее формы не выявляются без специфической лабораторной диагностики. Длительно тяжелое состояние пациентов, интоксикация, боли в животе у детей после исключения острой хирургической патологии вынуждают проводить дифференциальную диагностику с редкими инфекционными заболеваниями, в том числе с туляремией. В Российской Федерации туляремией болеют до 30 детей в год, за исключением вспышек заболевания в отдельные годы. При этом генерализованная форма выявляется не более чем у 10% пациентов. Авторы представили клиническое наблюдение генерализованной формы туляремии у пациентки 17 лет. Заболевание началось с болей в животе, диареи и рвоты. В начале болезни допущена диагностическая ошибка — подозрение на заворот яичника и проведение лапаротомии по Пфаненштилю. В дальнейшем развитии заболевания выявлялись выраженный асцит с продукцией выпота до 5 л в сутки, поражение почек, печени, сердца, желудочно-кишечного тракта. Лабораторные исследования выявили лейкоцитоз до $89 \cdot 10^9$ /л, увеличение СОЭ, уровня креатинина, мочевины, трансаминаз, С-реактивного белка, длительно сохранялась протеинурия. Реакция непрямой (пассивной) гемагглютинации с туляремийным диагностиком позволила установить диагноз туляремии, генерализованной формы. В течение 2 нед болезни отмечено восьмикратное увеличение титра антител. Посиндромная и специфическая антибактериальная терапия позволили купировать инфекционный процесс и выписать пациентку домой на 44-й день болезни с выздоровлением.

Ключевые слова: дети, туляремия, генерализованная форма, детская хирургия.

Для цитирования: Никитин С.С., Гусева Н.Б., Гольденберг И.Г., Тимонина А.В., Никитин В.С. Генерализованная форма туляремии в практике детского хирурга: трудности диагностики и лечения. Рос вестн перинатол и педиатр 2022; 67:(6): 98–103. DOI: 10.21508/1027–4065–2022–67–6–98–103

Tularemia in the practice of a pediatric surgeon is a rare disease, and abdominal and generalized forms of it are not detected without specific laboratory diagnostics. The long-term serious condition of patients, intoxication, abdominal pain with excluded acute surgical pathology in children force differential diagnosis with rare infectious diseases, including tularemia. In the Russian Federation, up to 30 children a year are diagnosed with tularemia, with the exception of outbreaks of the disease in some years. At the same time, the generalized form is detected in no more than 10% of patients. The authors presented a clinical case of a generalized form of tularemia in a 17-year-old patient. The disease started with abdominal pain, diarrhea and vomiting. At the beginning of the disease, a diagnostic error was made — suspicion of ovarian inversion and laparotomy according to Pfannenstiel. In the further development of the disease, pronounced ascites were detected with the production of up to 5 liters of effusion per day, damage to the kidneys, liver, heart, gastrointestinal tract. Laboratory data revealed leukocytosis up to 89×10^9 , accelerated erythrocyte sedimentation rate, increased levels of creatinine, urea, transaminases, C-reactive protein, proteinuria persisted for a long time. Indirect hemagglutination reaction with tularemia diagnosticum made it possible to establish the diagnosis of tularemia, generalized form. During two weeks of the disease, an 8-fold increase in the titer of antibodies was noted. Syndrome therapy and specific antibacterial therapy made it possible to stop the infectious process and discharge the patient home on the 44th day of the illness with recovery.

Key words: children, tularemia, generalized form, pediatric surgery.

For citation: Nikitin S.S., Guseva N.B., Goldenberg I.G., Timonina A.V., Nikitin V.S. Generalized form of tularemia in the practice of a pediatric surgeon: difficulties of diagnosis and treatment. Ros Vestn Perinatol i PEDIATR 2022; 67:(6): 98–103 (in Russ). DOI: 10.21508/1027–4065–2022–67–6–98–103

Туляремия, наряду с холерой, чумой, желтой лихорадкой, натуральной оспой и сибирской язвой, входит в перечень особо опасных инфекций для Российской Федерации. Возбудителем туляремии явля-

ется мелкая грамотрицательная бактерия *Francisella tularensis*. Туляремия относится к зоонозным, природно-очаговым инфекциям. Природным резервуаром инфекции служат грызуны, кролики, зайцы,

суслики [1, 2]. Туляремия встречается в Европе, Азии, Северной Америке, регистрируются отдельные случаи и редкие вспышки заболевания. В Европе наиболее часто заболевание встречается в Швеции и Финляндии [3–5]. В Республике Карелия туляремия также регистрируется: за 2010–2020 гг. зарегистрирован 121 случай, максимальное число — 40 случаев — было в 2017 г., в 2016 г. — 25 и в 2020 г. — 23. В остальные годы обычно регистрируются единичные случаи. Указанные цифры отражают рост заболеваемости. Статистика по туляремии в Республике Карелия известна с 1950 г. За первые 20 лет наблюдений выявлено 52 случая туляремии, с 1971 по 1983 г. — 2 случая. Показанное снижение заболеваемости — это результат вакцинации, проведенной в Республике Карелия в 1967–1976 гг. (привиты 81 700 человек и ревакцинированы 63 300) [6]. В России с 2000 г. регистрируется 50–150 случаев туляремии в год, за исключением 2013 г., когда на территории Ханты-Мансийского автономного округа выявлены 1005 заболевших туляремией [7–9]. Дети составляют 15% заболевших [10].

Туляремия передается при контакте человека с тканями инфицированного животного, при прямом контакте с больным животным, через зараженные воду, продукты, трансмиссивным путем (при укусах переносчиков заболевания — слепней, клещей, блох, комаров и мошек) и аспирационным путем (при вдыхании пыли, содержащей *F. tularensis* — такой путь встречается при проведении работ, связанных с заготовкой сена и обработкой зерна) [1, 2]. Больной человек для окружающих не опасен. Возбудитель туляремии высокоустойчив в окружающей среде: выживает при температуре $-30\text{ }^{\circ}\text{C}$, сохраняется во льду до 10 мес, в мороженом мясе — до 3 мес, в шкурах павших от туляремии грызунов — до 45 дней при температуре $20\text{ }^{\circ}\text{C}$ и до 1 нед при температуре $30\text{ }^{\circ}\text{C}$, в речной воде при температуре $10\text{ }^{\circ}\text{C}$ сохраня-

ется до 9 мес, в почве — до 4 мес, на зерне, соломе при температуре $5\text{ }^{\circ}\text{C}$ — до 190 дней, при температуре $8\text{ }^{\circ}\text{C}$ — до 2 мес. Малоустойчив к высоким температурам (от $60\text{ }^{\circ}\text{C}$), солнечному свету, ультрафиолетовым лучам, дезинфицирующим средствам. Опасность и устойчивость во внешней среде позволяли *F. tularensis* применять в качестве запрещенного бактериологического оружия [11].

Указанные пути передачи туляремии определяют форму заболевания. Международная классификация болезней десятого пересмотра туляремию определяет под рубрикой A21: A21.0 — ульцерогландулярная туляремия, A21.1 — окулогландулярная туляремия (офтальмологическая), A21.2 — легочная туляремия, A21.3 — желудочно-кишечная туляремия (абдоминальная), A21.7 — генерализованная туляремия, A21.8 — другие и A21.9 — неуточненные формы туляремии. В зависимости от пути инфицирования у пациентов выявляется соответствующий первичный аффект: папула с последующей трансформацией в язву с регионарным лимфаденитом при ульцерогландулярной форме, вегетации на конъюнктиве с околоушным или подчелюстным лимфаденитом при окулогландулярной форме, поражение желудочно-кишечного тракта при абдоминальной форме, бронхов и легких — при легочной. Генерализованная форма протекает в форме системной воспалительной реакции с развитием полиорганной недостаточности [12, 13].

Инкубационный период после инвазии *F. tularensis* продолжается от 3 до 7 дней, иногда до 3 нед. В начале заболевания при любой форме развивается выраженная интоксикация с ознобом, миалгиями, иногда — с пятнисто-папулезной или пятнисто-везикулярной сыпью по всей поверхности тела [14]. Может выявляться гепатоспленомегалия. Имеются указания на наличие умеренной до 2 г/л протеинурии — важный момент, который мы сравним с представленными далее нашими собственными клиническими наблюдениями. Примерно у 35% пациентов выявляют анемию легкой степени [10]. Разнообразие форм и полиморфизм проявлений обычно не позволяют установить точный диагноз в первые дни болезни. Специфическая диагностика туляремии заключается в проведении реакции агглютинации с туляреминым диагностикумом. Значимым считается титр антител 1:100 и выше или его увеличение в 4 раза и более в динамике. Высокий титр антител определяется начиная со 2-й недели заболевания. Кроме того, диагноз может быть установлен при выделении *F. tularensis* в посеве из ротоглотки, конъюнктивы, мокроты, кала, язвы на коже, лимфатического узла, крови больного или при положительном ПЦР-тесте [10, 12, 15]. Туляремию дифференцируют от заболеваний, проявляющихся лимфаденитом и лихорадкой. К таким заболеваниям относятся чума, листериоз, иерсиниоз, лихорадка Ку, различные конъюнктивиты и ангины, сепсис и пневмонии [4].

© Коллектив авторов, 2022

Адрес для корреспонденции: Никитин Сергей Сергеевич — д.м.н., проф. кафедры педиатрии и детской хирургии Медицинского института Петрозаводского государственного университета, ORCID: 0000-0002-4920-1722 e-mail: ssnikitin@yandex.ru

Никитин Вадим Сергеевич — студент Петрозаводского государственного университета, Медицинского института, ORCID: 0000-0003-2236-0296 185910 Республика Карелия, Петрозаводск, пр. Ленина, д. 33

Гусева Наталья Борисовна — д.м.н., проф. кафедры педиатрии им. Г.Н. Сперанского Российской медицинской академии непрерывного профессионального образования, рук. московского городского центра детской урологии, андрологии и патологии тазовых органов Детской городской больницы №9 им. Г.Н. Сперанского ДЗМ, гл. науч. сотр. отдела хирургии детского возраста Научно-исследовательского клинического института педиатрии и детской хирургии им. академика Ю.Е. Вельтишева, ORCID: 0000-0002-1583-1769

125993 Москва, ул. Баррикадная, д. 2/1, стр. 1

Гольденберг Илья Григорьевич — детский хирург Детской республиканской больницы, ORCID: 0000-0002-4266-5612

Тимонина Антонина Валерьевна — зав. отделением гнойной хирургии Детской республиканской больницы, ORCID: 0000-0003-1827-1813 185000 Петрозаводск, ул. Парковая, д. 58

Бактерия *F. tularensis* чувствительна к аминогликозидам, (используется амикацин) нечувствительна к пенициллинам. При туляремии применяют нестероидные противовоспалительные средства, инфузии кристаллоидов, а при тяжелом течении, развитии инфекционно-токсического шока — преднизолон [15].

В нашей практике детских хирургов туляремия появилась недавно. В 2021 г. выявлен один случай абдоминальной формы туляремии — проводилась дифференциальная диагностика тяжелого и необычного течения мезаденита у ребенка 15 лет, и еще одно необычное для нас наблюдение было сделано в 2022 г. [13]. Клиническая картина у пациентки не укладывалась в стандартные для практики детской хирургии рамки. Учитывая редкость и опасность данного заболевания, мы решили представить историю болезни вниманию коллег.

Клинический случай. Девочка 17 лет, переведена из Центральной больницы Республики Карелии. В ЦРБ поступила с внезапно появившимися интенсивными болями в животе, рвотой, жидким стулом в течение 2 сут. Из данных выписного эпикриза известно, что при ультразвуковом исследовании органов брюшной полости и малого таза, выполненном при поступлении в стационар, сложилось впечатление о завороте яичника. Пациентка осмотрена гинекологом и хирургом, также предположен заворот яичника. Боли в нижних отделах живота и болезненность над лоном при пальпации передней брюшной стенки укрепили мнение врачей в достоверности результата ультразвукового исследования. На основании такой диагностики выполнена лапаротомия по Пфаненштилю. При ревизии малого таза выявлена паратубарная киста справа, мультифолликулярные яичники. Данных, подтверждающих острую хирургическую патологию, не выявлено. Вероятно, что при ультразвуковом исследовании паратубарная киста визуализировалась единым конгломератом с яичником, что не позволило ее дифференцировать от заворота. В истории болезни из ЦРБ сведения очень лаконичные. Не прослеживается подозрение на кишечную инфекцию. Копрограмма и бактериологический посев кала не проводились. При этом назначена антибактериальная терапия (цефтриаксон, метрогил). Кроме того, девочка получала противовоспалительную терапию (диклофенак). Выписана по стабилизации состояния на 7-е сутки. Дома в течение 5 дней периодически беспокоили боли в животе, которые купировались самостоятельно, слабость. Через 5 дней боли в животе усилились, появилась рвота, несколько раз жидкий стул и лихорадка до 38 °С. Отмечала выраженную слабость, головокружение, однократно синкопальное состояние. Со слов, не мочилась в течение суток. Вновь доставлена в ЦРБ, откуда транспортирована в инфекционный стационар в Петрозаводске (16-е сутки болезни).

При осмотре дежурных врачей состояние девочки расценено как тяжелое. В сознании. Кожа бледная. Слизистые оболочки влажные, бледно-розовые. В легких дыхание проводилось во все отделы, но ослаблено в нижних отделах. Частота дыхания 23–25 в 1 мин. Тоны сердца ритмичные, частота сердечных сокращений до 100 уд/мин, артериальное давление 80/50 мм рт.ст. Живот увеличен, мягкий, выявлен асцит. Печень выступает на 1 см из-под края реберной дуги. Селезенка не пальпируется. Пальпация поясничной области без особенностей. При поступлении в стационар анурия. С учетом клинических и лабораторных данных (табл. 1–3) выставлен диагноз: «неуточненная вирусно-бактериальная инфекция, угрожаемая по развитию сепсиса». Переведена в стационар третьего уровня — Детскую республиканскую больницу.

С поступления начато лечение: инфузии кристаллоидов и стимуляция диуреза фуросемидом. С учетом отеочного синдрома, наличия асцита, для восстановления периферической микроциркуляции и с дезинтоксикационной целью получала реополиглюкин. Антибактериальная терапия в стационаре начата препаратом цефоперазон + сульбактам 1,0 мг 2 раза в день, через 48 ч из-за отсутствия эффекта произведена смена антибактериальной терапии на комбинацию меропенем 1,0 мг 3 раза в день и ванкомицин 1,0 мг 2 раза в день. Усиление терапии и выбор указанной комбинации связан с отсутствием эффекта от терапии, который оценен клинически и лабораторными данными (см. табл. 1, 2) через 48 ч от начала лечения, а также из-за отсутствия верифицированного диагноза. В первые 3 сут в состоянии отмечена отрицательная динамика: выраженная слабость, гипотония, боли в животе с тенденцией к усилению, нарастали проявления асцита, в связи с чем наложен лапароцентез, брюшная полость дренирована катетером. За 1-е сутки из брюшной полости выделилось около 5000 мл светло-желтой жидкости (при ее исследовании — 78% нейтрофилы). По данным ультразвукового исследования брюшной полости и забрюшинного пространства выявлены поражение печени, почек, сердца, проявления полисерозита (выпот в перикарде, плевральных полостях и брюшной полости). Размер правой доли печени 128 мм, левой доли 77 мм, контуры четкие, ровные, эхогенность паренхимы диффузно повышена. Общий желчный проток и желчные протоки не расширены. Желчный пузырь расположен обычно, правильной формы, содержимое однородное, стенки неровные, утолщены до 11 мм — признаки отека. Поджелудочная железа размерами 19×12×17 мм, контуры четкие, ровные, эхогенность паренхимы диффузно повышена. Селезенка размером 128×61 мм, однородная. Надпочечники правильной формы, структура не изменена. Почки расположены на обычном уровне, контуры четкие, ровные, структура правильная; эхогенность

паренхимы диффузно повышена. Эктазии чашечно-лоханочной системы нет. Размеры почек: правая — 96×45 мм, толщина паренхимы 11–17 мм, левая — 97×44 мм, толщина паренхимы 11–20 мм. Мочевой пузырь заполнен недостаточно. Свободная жидкость в брюшной полости визуализируется во всех отложенных местах. Лимфатические узлы корня брыжейки увеличены до 7–12 мм. Стенки кишечника на всем протяжении пониженной эхо-плотности, утолщены до 8 мм. Перистальтика вялая. Таким образом, имеются диффузные изменения паренхимы печени и поджелудочной железы, почек, гидроторакс.

При эхокардиографии структурная патология сердца не выявлена, сократительная функция удовлетворительная; среднее расчетное давление в правом желудочке составило 9,7 мм рт.ст. Определялась жидкость в полости перикарда по контуру правого желудочка (8 мм). При ультразвуковом исследовании плевральных полостей пневмогизация легких не нарушена, дыхательная экскурсия сохранена, очаговых изменений не выявлено. В плевральных полостях с обеих сторон имеется свободная однородная жидкость, справа 80–100 мл, слева 170–200 мл. Заключение: гидроторакс с двух сторон.

Получила курс терапии дексаметазоном, альбумином. Через сутки на фоне инфузионной терапии

и стимуляции диуреза получена моча. В дальнейшем количество жидкости, выделяющейся из брюшной полости, постепенно уменьшалось, через 4 дня катетер из брюшной полости удален.

На 4-й день нахождения девочки в стационаре (19-й день болезни) получены результаты анализов на редкие инфекционные заболевания: иммуноферментный анализ (ИФА) сыворотки крови на антигена к возбудителю бруцеллеза — IgG и IgM отрицательные; ИФА сыворотки крови на геморрагическую лихорадку с почечным синдромом — IgG и IgM отрицательные; реакция непрямой (пассивной) гемагглютинации с тулярийным диагностикумом — 1:320, за последующие 2 нед — нарастание титра до 1:2560. Установлен диагноз «туляремия, генерализованная форма». Проведена смена антибактериальной терапии в соответствии с чувствительностью к возбудителю туляремии на ципрофлоксацин и амикацин на 10 дней. В состоянии положительная динамика проявлялась очень медленно. Лихорадка сохранялась 10 дней: от субфебрильной до 39 °С. В связи с недостаточной эффективностью и такой схемы лечения с 11 дня произведена смена антибактериальной терапии на доксициклин. На этом фоне постепенно купированы боли в животе, гипотония, улучшился эмоциональный тонус. Подробная динамика лабора-

Таблица 1. Биохимические показатели в динамике

Table 1. Biochemical parameters in dynamics

Показатель	Единица измерения	День болезни					
		16-й, утро	16-й, вечер	17-й	24-й	30-й	44-й
Мочевина	ммоль/л	8,67	9,64	12,18	5,17	5,61	3,42
Креатинин	мкмоль/л	91	124	131	59	65	56
Кальций	ммоль/л	1,05	—	1,58	—	—	—
Общий билирубин	мкмоль/л	3,5	—	3,3	7,7	9,4	8,1
АлАТ	ед/л	25,2	—	29	37	38	20
АсАТ	ед/л	96,2	—	122	44	73	22
Прокальцитонин	нг/мл	2	—	—	—	0	—
Амилаза	ед/л	14,2	—	—	—	—	—
Калий	ммоль/л	4,1	9,9	4,9	4,1	—	3,6
Натрий	ммоль/л	123	110	118	129	130	137
Хлориды	ммоль/л	111	97	101	100	101	102
Общий белок	г/л	40	—	38,5	45	53	63
Альбумин	г/л	20,4	—	20	31	32	—
С-реактивный белок	мг/л	178	—	113	16	—	38
Фибриноген	—	—	1,77	1,37	1	—	—
Тромбиновое время	—	—	23,9	21	18,3	—	—
АЧТВ	с	—	36,4	46,5	30,7	—	—
Протромбиновое время (ПТИ)	—	—	58	49	71	—	—
МНО	—	—	1,45	1,67	1,25	—	—

торных показателей представлена в табл. 1–3. Выписана в удовлетворительном состоянии на 44-й день болезни (продолжительность госпитализации 28 дней). В катмнезе осмотрена через месяц — жалоб нет, состояние удовлетворительное, контроль лабораторных показателей в пределах нормы.

Представленное клиническое наблюдение показывает, что достаточно банальные проявления в начале болезни (боли в животе, рвота и жидкий стул) обернулись серьезным заболеванием — генерализованной формой туляремии с поражением печени, почек, сердца, желудочно-кишечного тракта.

Заключение

Дифференциальная диагностика тяжелых бактериальных инфекций с абдоминальной и генерализо-

ванной формой туляремии без лабораторного исследования практически невозможна из-за отсутствия специфических симптомов. В представленном клиническом наблюдении диагноз туляремии установлен поздно — на 19-е сутки болезни.

Учитывая представленные сведения о распространенности туляремии в Республике Карелии, очевидно, что наблюдается рост заболеваемости; республика является одним из природных очагов этой инфекции. Число случаев заболевания хотя и относительно мало, имеет тенденцию к росту, о чем следует помнить врачам различных специальностей, поскольку, как показал приведенный клинический случай, туляремия — мультидисциплинарная проблема вследствие клинико-патогенетических особенностей ее течения. Следовательно, необходимо обя-

Таблица 2. Показатели клинического анализа крови в динамике
Table 2. Indicators of clinical blood analysis in dynamics

Показатель	Единица измерения	День болезни									
		16-й	17-й	18-й	19-й	20-й	21-й	24-й	30-й	35-й	43-й
Лейкоциты	·10 ⁹ /л	83,29	89,16	72,14	73,64	42,2	23,62	11,99	4,7	4,42	2,6
Эритроциты	·10 ¹² /л	5,04	4,42	4,5	4,26	3,37	3,52	3,24	3,15	2,87	3,74
Гемоглобин	г/л	141	124	124	117	93	97	90	93	78	110
Гематокрит	%	40,3	36	35,8	34	27,2	28,9	27	26,2	23,7	31,7
Тромбоциты	·10 ¹² /л	52	46	32	21	33	58	77	92	236	222
Палочкоядерные	%	29	—	24	21	24	23	9	28	6	9
Сегментоядерные	%	45	—	35	50	35	57	72	40	66	59
Эозинофилы	%	5	—	5	6	—	—	—	—	1	1
Моноциты	%	6	—	6	7	15	5	9	8	8	7
Лимфоциты	%	5	—	12	6	7	6	9	23	19	23
Метамиелоциты	%	2	—	4	—	10	7	1	—	—	—
Миелоциты	%	8	—	14	10	19	2	—	1	—	—
СОЭ	мм/ч	10	—	—	7	12	—	—	49	59	21

Таблица 3. Показатели общего анализа мочи в динамике
Table 3. Indicators of general urine analysis in dynamics

Показатель	День болезни								
	17-й	20-й	21-й	22-й	23-й	26-й	30-й	33-й	35-й
Относительная плотность	1,025	1,030	1,030	1,025	1,025	1,025	1,025	1,020	1,020
pH	5,5	5,5	6	5,5	6	6	6	5,5	5,5
Белок, г/л	0,42	1,5	1,47	1,4	1,3	0,36	0	1,1	0
Лейкоциты (в поле зрения)	2–4	5–6	—	—	—	5–6	—	—	—
Эритроциты (в поле зрения)	18–20	Большое количество	15–17	Большое количество	20–25	35–40	50–60	40–50	—
Цилиндры зернистые (в поле зрения)	—	—	3–4	3–4	2–3	—	—	—	—
Цилиндры гиалиновые (в поле зрения)	—	—	—	1–2	—	—	—	—	—

зательно включать в план обследования пациентов с длительной лихорадкой неясного генеза проведение бактериологических и серологических исследований с целью дифференциальной диагностики и возможной верификации этой инфекции. Положительный

результат позволяет назначить специфическую антибактериальную терапию. Посиндромная терапия позволяет купировать тяжесть состояния пациентов, но выздоровление без специфической антибактериальной терапии не наступает.

ЛИТЕРАТУРА (REFERENCES)

1. Cieslik P., Knap J., Bielawska-Drózd A. Francisella tularensis — review. Post Mikrobiol 2018; 57(1): 58–67. (In Polish.) DOI: 10.21307/PM-2018.57.1.058
2. Россина А. Л., Чуелов С. Б., Корсунский А. А., Кащенко О. А., Любезнова И. Г., Атапина А.Е. и др. Ульцерогландулярная форма туляремии. Детские инфекции 2019; 18(3): 67–71. [Rossina A. L., Chuelov S. B., Korsunskij A. A., Kashhenko O. A., Ljubeznova I. G., Atapina A.E. et al. Ulceroglandular form of tularemia. Detskie infektsii. 2019; 18(3): 67–71. (in Russ.)] DOI: 10.22627/2072–8107–2019–18–3–67–71
3. Cross A.R., Baldwin V.M., Roy S., Essex-Lopresti A.E., Prior J.L., Harmer N.J. Zoonoses under our noses, Microbes and Infection. Microbes Infect 2019; 21(1): 10–19. DOI: 10.1016/j.micinf.2018.06.001
4. Kumar R., Mansour M., Brunetto J., Verma R., Fisher M., Teitelbaum J. Difficulty in the Clinical Diagnosis of Tularemia: Highlighting the Importance of a Physical Exam. Case Rep Pediatr 2018; 2018: 9682815. DOI: 10.1155/2018/9682815
5. Faber M., Heuner K., Jacob D., Grunow R. Tularemia in Germany — A Re-emerging Zoonosis. Front. Cell Infect Microbiol 2018; 8: 40. DOI: 10.3389/fcimb.2018.00040
6. Рубис Л.В. Эпизоотолого-эпидемиологическая ситуация по туляремии на территории Республики Карелия. Проблемы особо опасных инфекций 2021; 4: 105–111. [Rubis L.V. Epizootological and epidemiological situation of tularemia in the Republic of Karelia. Problemy osobo opasnykh infektsii. 2021; 4: 105–111. (in Russ.)] DOI: 10.21055/0370–1069–2021–4–105–111
7. Демидова Т.Н., Попов В.П., Орлов Д.С., Михайлова Т.В., Мещерякова И.С. Современная эпидемиологическая ситуация по туляремии в Северо-Западном федеральном округе России. Эпидемиология и Вакцинопрофилактика 2016; 5(90): 14–23. [Demidova T.N., Popov V.P., Orlov D.S., Mihajlova T.V., Meshherjakova I.S. The current epidemiological situation of tularemia in the North-Western Federal District of Russia. Epidemiologiya i Vaktsinoproflaktika 2016; 5(90): 14–23. (in Russ.)]
8. Кудрявцева Т.Ю., Попов В.П., Мокриевич А.Н., Мазепа А.В., Окунев Л.П., Холин А.В. и др. Эпидемиологический и эпизоотологический анализ ситуации по туляремии в Российской Федерации в 2016 г., прогноз на 2017 г. Проблемы особо опасных инфекций 2017; 2: 13–18. [Kudrjavceva T.Ju., Popov V.P., Mokrievich A.N., Mazepa A.V., Okunev L.P., Holin A.V. et al. Epidemiological and epizootological analysis of the tularemia situation in the Russian Federation in 2016, forecast for 2017. Problemy osobo opasnykh infektsii 2017; 2: 13–18. (in Russ.)] DOI: 10.21055/0370–1069–2017–2–13–18
9. Углева Т.Н., Пахотина В.А. Особенности эпидемической ситуации туляремии в Ханты-Мансийском автономном округе—Югре за многолетний период и характеристика клинических проявлений у взрослого и детского населения. Медицинская наука и образование Урала. 2018; 2: 136–141. [Ugleva T.N., Pahotina V.A. Features of the epidemic situation of tularemia in the Khanty-Mansi Autonomous Okrug—Yugra over a long period and characteristics of clinical manifestations in adults and children. Meditsinskaya nauka i obrazovanie Urala 2018; 2: 136–141. (in Russ.)]
10. Утенкова Е.О., Малкова Л.В. Туляремия у детей. Детские инфекции 2019; 18(2): 68–70. [Utenkova E.O., Malkova L.V. Tularemia in children. Detskie infektsii 2019; 18(2): 68–70. (in Russ.)] DOI: 10.22627/2072–8107–2019–18–2–68–70
11. Русев И.Т., Закусило В.Н. Эпидемические вспышки и эпизоотии туляремии, как последствия авиационных бомбардировок в Косове. Вестник Днепропетровского Университета. Биология. Медицина. 2012; 3(2): 71–80. [Rusev I.T., Zakusilo V.N. Epidemic outbreaks and epizootics of tularemia, as the consequences of aerial bombing in Kosovo. Vestnik Dnepropetrovskogo Universiteta. Biologiya. Meditsina 2012; 3(2): 71–80. (in Russ.)]
12. Утенкова Е.О., Опарина Л.В., Малкова Л.В. Туляремия как причина лимфоаденопатий у взрослых и детей. Журнал инфектологии 2019; 11(3): 27–31. [Utenkova E.O., Oparina L.V., Malkova L.V. Tularemia as a cause of lymphadenopathy in adults and children. Zhurnal infektologii 2019; 11(3): 27–31. (in Russ.)] DOI: 10.22625/2072–6732–2019–11–3–27–31
13. Никитин С.С., Гусева Н.Б., Гольденберг И.Г., Тимонина А.В. К вопросу о дифференциальной диагностике причин мезаденитов: клиническое наблюдение абдоминальной формы туляремии у подростка. Педиатрия им. Г.Н. Сперанского 2022; 101(2): 172–175. [Nikitin S.S., Guseva N.B., Gol'denberg I.G., Timonina A.V. On the issue of differential diagnosis of the causes of mesadenitis: clinical observation of the abdominal form of tularemia in a teenager. Pediatriya im. G.N. Speranskogo 2022; 101(2): 172–175. (in Russ.)] DOI: 10.24110/0031–403X-2022–101–2–172–175
14. Углева Т.Н., Пахотина В.А., Шаляпин В.Г., Курганская А.Ю. Туляремия у детей в Ханты-Мансийском Автономном округе—Югре. Журнал инфектологии 2016; 8(3): 66–74. [Ugleva T.N., Pahotina V.A., Shaljapin V.G., Kurganskaja A.Yu. Tularemia in children in the Khanty-Mansi Autonomous Okrug—Yugra. Zhurnal infektologii 2016; 8(3): 66–74. (in Russ.)]
15. Туляремия. Клинический протокол Министерства здравоохранения Республики Казахстан. 2017 г. Режим доступа: <https://diseases.medelement.com/disease/туляремия/15027> [Tularemia. Clinical protocol of the Ministry of Health of the Republic of Kazakhstan. 2017. (in Russ.)] / Ссылка активна на 2.11.2022.

Поступила: 26.04.22

Received on: 2022.04.26

Конфликт интересов:

Авторы данной статьи подтвердили отсутствие конфликта интересов и финансовой поддержки, о которых необходимо сообщить.

Conflict of interest:

The authors of this article confirmed the lack of conflict of interest and financial support, which should be reported.

Первичный иммунодефицит у пациента с синдромом Кабуки

И.С. Долгополов¹, Л.Ю. Гривцова², О.К. Устинова³, М.Ю. Рыков¹¹ФГБОУ ВО «Тверской государственной медицинской университет» Минздрава России, Тверь, Россия;²Медицинский радиологический научный центр им. А.Ф. Цыба — филиал ФГБУ «Национальный медицинский исследовательский центр радиологии» Минздрава России, Обнинск, Россия;³ГБУЗ ТО «Детская городская клиническая больница №1», Тверь, Россия

Primary immunodeficiency in a patient with Kabuki syndrome

I.S. Dolgoplov¹, L.Yu. Grivtsova², O.K. Ustinova³, M.Yu. Rykov¹¹Tver State Medical University, Tver, Russia;²A. Tsyb Medical Radiological Research Centre — branch of the National Medical Research Radiological Centre, Obninsk, Russia;³Children's City Clinical Hospital No. 1, Tver, Russian Federation

Синдром Кабуки — хорошо известное заболевание, характеризующееся постнатальной недостаточностью роста, дисморфическими чертами лица, аномалиями скелета и умственной отсталостью, связанное с одним из патогенных вариантов мутации в генах *KMT2D* или *KDM6A*. Не менее чем у 50% лиц с синдромом Кабуки имеются склонность к рецидивирующим инфекциям и аномалии иммунитета, прежде всего гипогаммаглобулинемия. В статье описано клиническое течение резистентного инфекционного синдрома у ребенка 18 мес без характерных для синдрома Кабуки дисморфических и дерматоглифических проявлений. Длительное течение резистентной бактериальной инфекции и энтероколита, микроцефалия, аутистические черты поведения, неврологические нарушения по типу гиперкинезов, характерная для гранулематозной лимфоцитарной интерстициальной болезни легких (GLILD) картина на компьютерной томограмме, подтвержденная биопсией легкого, заставили предположить иммунодефицит в рамках наследственного генетически обусловленного синдрома. У пациента не выявлена гипогаммаглобулинемия, характерная для синдрома Кабуки. Наличие удовлетворительного ответа на ранее проведенную вакцинацию и поликлональный состав В-лимфоцитов свидетельствовали об отсутствии нарушений в гуморальном звене иммунитета. При иммунофенотипировании выявлено отсутствие популяции Т-регуляторных клеток (CD4+CD25++CD127–) и эффекторных NK-клеток (CD16+CD56+CD3–) в периферической крови. Значимо снижены уровни Т-лимфоцитов CD4+CD3+ и отсутствует экспрессия молекулы адгезии интегрин-бета (CD18) на клетках гранулоцитарного ряда.

Заключение. У детей в возрасте до 2 лет синдром Кабуки может представлять трудности для клинической диагностики в связи с отсутствием у них классически сформированных фенотипических признаков. Наличие у ребенка ментальных нарушений, аномалий развития внутренних органов и нарушения в гуморальном и клеточном звеньях иммунной системы требует использования молекулярно-генетических методов, включая исследование на мутации в генах *KMT2D* и *KDM6A*.

Ключевые слова: дети, синдром Кабуки, мутация гена *KMT2D*, клеточный иммунодефицит, гранулематозная лимфоцитарная интерстициальная болезнь легких.

Для цитирования: Долгополов И.С., Гривцова Л.Ю., Устинова О.К., Рыков М.Ю. Первичный иммунодефицит у пациента с синдромом Кабуки. Рос вестн перинатол и педиатр 2022; 67:(6): 104–112. DOI: 10.21508/1027–4065–2022–67–6–104–112

Kabuki syndrome is a well-known disease characterized by postnatal growth failure, dysmorphic facial features, skeletal abnormalities, and mental retardation associated with one of the pathogenic mutations in the *KMT2D* or *KDM6A* genes. At least 50% of individuals with Kabuki syndrome tend to develop recurrent infections and immune abnormalities, primarily hypogammaglobulinemia. The article describes the clinical course of resistant infectious syndrome in an 18-month-old child without typical dysmorphic and dermatoglyphic manifestations characteristic of Kabuki syndrome. A long history of resistant bacterial infection, enterocolitis, microcephaly, autistic-like behavior, hyperkinetic disorder, CT scan patterns of granulomatous lymphocytic interstitial lung disease (GLILD), suggested the immunodeficiency as part of a hereditary genetically determined syndrome. At the same time, the patient did not experience hypogammaglobulinemia characteristic of Kabuki syndrome. The upper normal response to previously received vaccination and a polyclonal repertoire of B-lymphocytes indicated the absence of disturbances in the humoral immunity. Immunophenotyping revealed the absence of T-regulatory cells (CD4+CD25++CD127–) as well as effector NK cells (CD16+CD56+CD3–) in the peripheral blood. The significant reduction of CD4+CD3+ T-lymphocytes and CD4+/CD8+ index was observed. In addition, no expression of integrin-beta (CD18) on neutrophils revealed.

Conclusion. In children under the age of 2, Kabuki syndrome may present difficulties for clinical diagnosis due to the absence of distinctive phenotypic signs. Patients with mental disorders, congenital malformations, recurrent infections suspected of immunodeficiency should be carried out using molecular genetic exploration, including testing for mutations in the *KMT2D* and *KDM6A*.

Key words: children, Kabuki syndrome, *KMT2D* mutation, cellular immunodeficiency, granulomatous lymphocytic interstitial lung disease.

For citation: Dolgoplov I.S., Grivtsova L.Yu., Ustinova O.K., Rykov M.Yu. Primary immunodeficiency in a patient with Kabuki syndrome. Ros Vestn Perinatol i PEDIATR 2022; 67:(6): 104–112 (in Russ). DOI: 10.21508/1027–4065–2022–67–6–104–112

Синдром Кабуки (ОМIM 147920 и 300867) — редкое генетическое заболевание, распространенность которого варьирует от 1/32 000 человек в азиатской популяции до 1/86 000 в европейской популяции [1–3]. Это генетически гетерогенное заболевание. При аутосомно-доминантном типе наследования

патогенные варианты в гене *KMT2D* (ОМIM 602113) приводят к развитию синдрома Кабуки 1-го типа (ОМIM 147920). Ген *KMT2D*, ранее известный как *MLL2*, расположен на хромосоме 12 и кодирует лизинспецифическую метилтрансферазу [2]. Патогенные варианты (в гемизиготном и гомозиготном

состоянии) в гене *KDM6A* (ранее известном как *UTX*, OMIM 300128) ответственны за синдром Кабуки 2-го типа, имеющий X-сцепленный доминантный тип наследования (OMIM 300867) [4]. Ген *KDM6A* расположен на X-хромосоме и кодирует гистондеацетилазу, взаимодействующую с геном *KMT2D*. Белок, кодируемый геном *KMT2D*, взаимодействует с комплексом Set1 (COMPASS), который участвует в ремоделировании хроматина путем модификации эпигенетических меток на гистонах [5]. Мутации в гене *KMT2D* ответственны за 56–80% всех описанных случаев синдрома Кабуки [3, 6]. В 5% случаев обнаруживаются аномалии в гене *KDM6A* [7]. Большинство случаев спорадические, но сообщалось о семьях с несколькими поколениями пораженных лиц [8].

Клиническая диагностика синдрома Кабуки основывается на наличии типичных черт лица, вызывающих ассоциацию с гримом актеров японского театра Кабуки, легкой или умеренной не прогрессирующей умственной отсталости, аномалий скелета. Дополнительные признаки включают низкий рост и врожденные пороки развития (включая сердце, мочеполовую и желудочно-кишечную системы) [9]. Кроме того, сообщалось о редких случаях структурных аномалий головного мозга в сочетании с эпилепсией или гиперкинезами у пациентов с синдромом Кабуки [10, 11].

Рецидивирующие бактериальные инфекции, в основном средний отит, пневмония, связанные с гипогаммаглобулинемией, а также недостаточная продукция антител в ответ на вакцинацию были зарегистрированы у отдельных пациентов или в небольших группах [12, 13]. Результаты опубликованного в 2020 г. анкетирования и обследования 177 пациентов с патогенными вариантами генов *KMT2D* или *KDM6A* подтвердили распространенность иммунопатологических вариантов течения синдрома Кабуки [14]. Однако лишь единичные наблюдения подчеркивали потенциальную тяжесть осложнений, возникающих на фоне иммунодефицита при этом заболевании, таких как гранулематозная лимфоцитарная интерстициальная болезнь легких (GLILD) [14, 15].

© Коллектив авторов, 2022

Адрес для корреспонденции: Долгополов Игорь Станиславович — д.м.н., зав. кафедрой педиатрии педиатрического факультета Тверского государственного медицинского университета, ORCID: 0000-0001-9777-1220

Рыков Максим Юрьевич — д.м.н., доц., проректор по научной работе и инновационной деятельности, зав. кафедрой онкологии факультета дополнительного профессионального образования Тверского государственного медицинского университета, ORCID: 0000-0002-8398-7001
e-mail: wordex2006@rambler.ru

170100 Тверь, ул. Советская, д. 4

Гривцова Людмила Юрьевна — д.б.н., к.м.н., зав. отделением клинической иммунологии Медицинского радиологического научного центра им. А.Ф. Цыба, ORCID: 0000-0001-9103-9688

249031 Калужская область, г. Обнинск, ул. Маршала Жукова, д. 10

Устинова Ольга Константиновна — к.м.н., гл. врач Детской городской клинической больницы №1, ORCID: 0000-0002-5160-8409

170100 Тверь, ул. Рыбачья, д. 7

Клиническое наблюдение. Пациент (мальчик) госпитализирован в Детскую городскую клиническую больницу №1 в возрасте 18 мес. Родился от третьей беременности, протекавшей с токсикозом в первой половине, вторых срочных физиологических родов. К груди приложен в родильном зале. Выписан на 3-й день. Масса при рождении 3290 г, длина тела 54 см. Оценка по шкале Апгар 8/9 баллов. Период новорожденности протекал без особенностей. В возрасте 3 мес перенес острую вирусную инфекцию и отит. До 7 мес наблюдался рецидивирующий на фоне терапии гастроэзофагеальный рефлюкс. В 11 мес масса тела ребенка составила 9600 г, рост 75 см (50–75-й центиль); окружность головы 43 см (<5-го центиля). Прорезывание зубов с 8 мес. Самостоятельно ходит с 14-месячного возраста. Вакцинирован БЦЖ и против гепатита В в роддоме с последующим повторным введением вакцины через 1 мес. Родители состоят в неродственном браке, здоровы. Родная и сводная сестры здоровы.

Заболел в возрасте 14 мес, когда появились симптомы гнойного конъюнктивита, фарингита и ринита. Получал местное лечение без эффекта; присоединился малопродуктивный кашель, сопровождающийся рвотой. В возрасте 16 мес появились шаткость походки, нарастающая мышечная слабость, сонливость, снижение двигательной активности, отмечались периодические навязчивые движения кистями рук. В этот период отмечены поведенческие изменения аутистического спектра, ребенок стал замкнутым, снизилась когнитивная активность. Получал терапию амбулаторно амоксицином, азитромицином, муколитиками без эффекта. Сохранялись явления гнойного конъюнктивита, ринита, кашель. Присоединился энтероколит. С начала заболевания масса тела снизилась на 2,2 кг.

В возрасте 18 мес впервые отмечено повышение температуры тела до 38 °С. На рентгенограмме грудной клетки выявлены двусторонние инфильтративные изменения в нижних долях легких.

Госпитализирован в стационар с диагнозом: двусторонняя пневмония, гнойный левосторонний отит, конъюнктивит, увеит, энтероколит. При компьютерной томографии грудной клетки выявлены значительное обогачение и деформация легочного рисунка за счет как сосудистого, так и интерстициального компонентов, снижение пневматизации легочной ткани с множественными перилимфатическими очагами и перибронхиальными муфтами. В нижних долях обоих легких определялись сливающиеся облаковидные очаги, $S>D$. На фоне уплотненной легочной ткани парамедиастинально с обеих сторон определялись расширенные просветы бронхов — тракционные бронхоэктазы. Внутригрудная лимфаденопатия (размеры лимфатических узлов ретрокаваальной группы до 8,5 мм; рис. 1).

Объективно: рост 78,5 см (25–50-й центиль), масса тела 7600 г (<5-го центиля). Микроцефалия, окружность головы 44 см (<5 центиля). Гипотрофичен, черты лица заострены, видимых пороков развития, ангиом, невусов не выявлено. Периферические лимфатические узлы не увеличены. Отмечается слизисто-гнойное отделяемое из обоих носовых ходов, левого уха, по задней стенке глотки. Частота дыханий составляла 24–28 в 1 мин, частота сердечных

сокращений 100–115 в 1 мин. Лихорадка до 38,7 °С. Из стигм дизэмбриогенеза выявлены гипертрихоз, антимоногоидный разрез глаз со слегка удлиненными глазными щелями, низкая линия роста волос, короткая шея с крыловидными складками, диспластические низкорасположенные ушные раковины нормального размера, брахидактилия (рис. 2).

В общем анализе крови лейкоцитоз $19,7 \cdot 10^9/\text{л}$ (лимфоциты 70%, нейтрофилы сегментоядерные 18%,

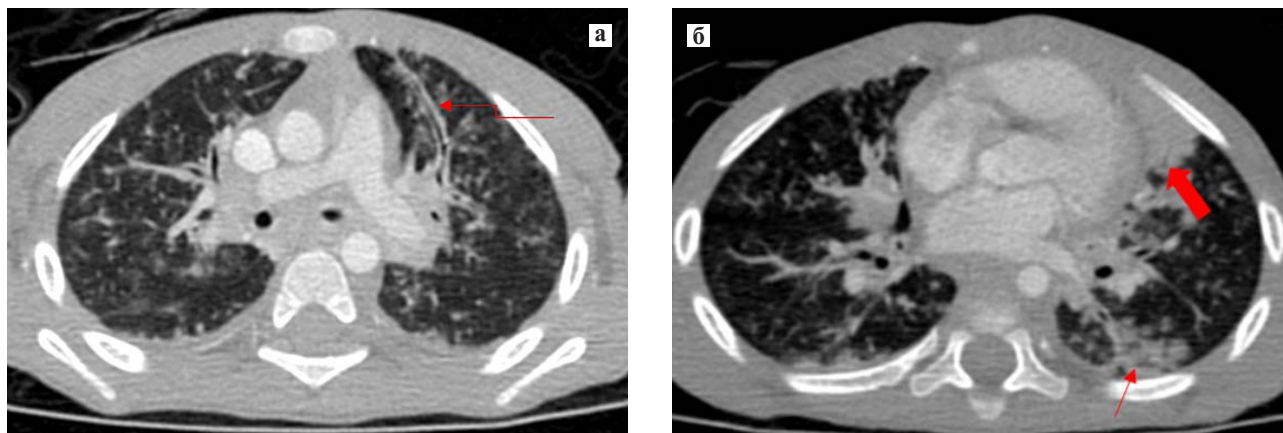


Рис. 1. Результаты компьютерной томографии грудной клетки.

а — перибронхиальные муфты (фигурная стрелка); **б** — облаковидные очаги в нижней доле левого легкого (тонкая стрелка), консолидация (фиброз) легочной ткани в парамедиастинальных отделах (толстая стрелка).

Fig. 1. Results of computed tomography of the chest.

а — peribronchial clutches (curly arrow); **б** — cloud-like foci in the lower lobe of the left lung (thin arrow), consolidation (fibrosis) of the lung tissue in the paramediastinal sections (thick arrow).

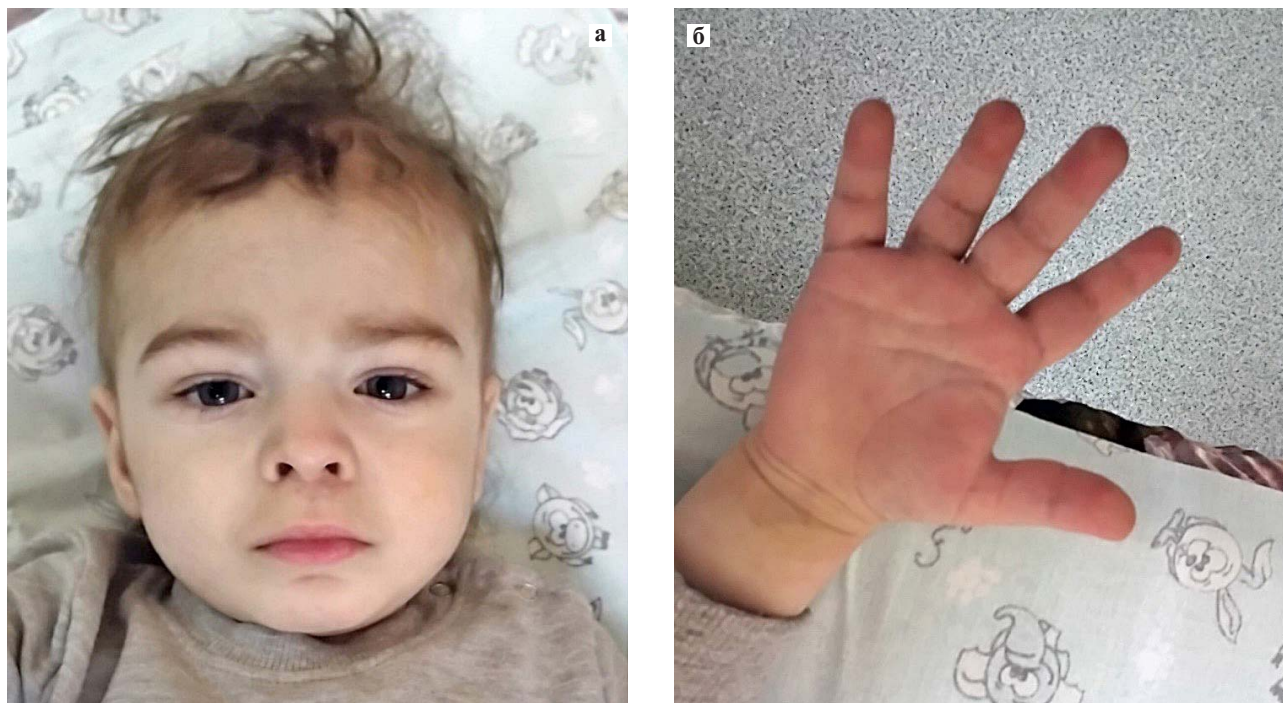

Рис. 2. Стигмы дизэмбриогенеза. (Разрешение родителей получено)

а — антимоногоидный разрез глаз со слегка удлиненными глазными щелями, низкая линия роста волос, густые, равномерные брови; **б** — брахидактилия, без характерной дерматоглифики,

Fig. 2. Stigmas of dysembryogenesis.

а — anti-mongoloid eye section with slightly elongated palpebral fissures, low hairline, thick, uniform eyebrows; **б** — brachydactyly, without characteristic dermatoglyphics.

палочкоядерные 6%), анемия — гемоглобин 73 г/л, тромбоцитоз $456 \cdot 10^9$ /л. В биохимическом анализе крови гипоальбуминемия (до 22 г/л) и повышение уровня аспартат- и аланинаминотрансфераз (до 247 и 178 ед/л соответственно). Общий билирубин 4–8 мкмоль/л. С-реактивный белок 24 мг/л. Уровень IgM к *Mycoplasma pneumoniae* положительный, IgG — отрицательный. Уровень иммуноглобулинов класса А, М и G в сыворотке составлял 2,34, 1,7 и 18 г/л соответственно.

При эзофагогастродуоденоскопии выявлены множественные мелкие эрозии на слизистой оболочке желудка и двенадцатиперстной кишки; морфологическое исследование выявило микрофокусы крипт-абсцессов на фоне полиморфноклеточной инфильтрации, фокусы изъязвлений, покрытые фибрином и инфильтрированные лейкоцитами. При эхокардиографии выявлен дефект в средней части межпредсердной перегородки, размером 3,6 мм, со сбросом крови слева направо 2–2,4 мл/систола, умеренный выпот в полость перикарда. На электрокардиограмме нарушений ритма и проводимости не зарегистрировано. При магнитно-резонансной томографии головного мозга определяется картина нерезко выраженного расширения наружных субарахноидальных и внутренних ликворных пространств; данных, подтверждающих наличие изменений очагового характера в веществе мозга, не выявлено; признаки полисинусита, двухстороннего мастоидита.

Осмотрен неврологом, определялись спонтанно возникающие навязчивые движения (тремор) кистей рук, признаки аутизма. Ребенок консультирован генетиком; проведено исследование кариотипа (46, XY — нормальный мужской кариотип), исключены отдельные формы нарушения обмена веществ методом тандемной масс-спектрометрии.

Пациент получал комбинированную терапию двумя антибиотиками широкого спектра с умеренным эффектом. Отмечены стабилизация температуры тела на уровне 37,4–37,6 °С, прекращение гноетечения из левого уха и глаз. При этом сохранялись интоксикация, продолжала снижаться масса тела, сохранялись явления энтероколита, неврологические нарушения и изменения в легких на повторной компьютерной томограмме через 3 нед от поступления.

Ребенок переведен в отделение интенсивной терапии в связи с ухудшением состояния, нарастанием инфекционно-воспалительного синдрома и явлений энтероколита. Отмечались эпизоды гастроэзофагеального рефлюкса с поперхиванием, снижением насыщения (сатурации) крови кислородом и тахикардией; обострение инфекционного процесса с явлениями тяжелого энтероколита. Масса тела составила 6400 г (<5-го центиля). Ребенок переведен на частичное парентеральное питание.

В общем анализе крови сохранялись анемия I степени, лейкоцитоз $(16,5–26,4) \cdot 10^9$ /л с преоблада-

нием нейтрофилов, включая юные формы (до 30%). Содержание ретикулоцитов колебалось от 3 до 5%. Уровень прокальцитонина не повышался, оставаясь <0,5 нг/мл в повторных анализах. Концентрация С-реактивного белка находилась в пределах 3–9 мг/л. Уровень печеночных трансаминаз был в 1,5–2,5 раза выше нормы с тенденцией к нормализации; гипоальбуминемия составляла 19 г/л. Проведена пункция костного мозга, которая выявила сохранность всех ростков кроветворения с задержкой созревания клеток гранулоцитарного ростка. Индекс созревания нейтрофилов 1,5. Антитела к вирусу иммунодефицита человека, гепатиту С, герпесу 1, 2 и 6-го типов, IgM и IgG к *Mycoplasma pneumoniae* и *Chlamydia pneumoniae* отрицательные. Выявлены IgG к токсоплазме и вирусу Эпштейна–Барр. Антитела к тиреопероксидазе 15,4 МЕ/мл. Свободный Т3 — 4,7 пмоль/л, свободный Т4 — 13,21 пмоль/л, тиреотропный гормон — 3,94 мк/мл. Проба Кумбса отрицательная. Токсин *Clostridium difficile* не обнаружен. Уровень кальпротектина в кале 1645 мкг/г (норма <50 мкг/г).

Исключены мукковисцидоз, туберкулез, лейкоз, острые диффузные заболевания суставов и соединительной ткани. При контрольных эхокардиографических исследованиях отмечено уменьшение явлений экссудативного перикардита. При компьютерной томографии через 2 мес от поступления в стационар в обоих легких сохранялись многочисленные центробулярные и периферические узелки до 2 мм, перибронхиальные муфты и бронхоэктазы. Отмечена положительная динамика в виде регресса очагов в нижних долях легких. Просветы бронхиол расширены. В S3 с двух сторон и S6 справа изменения по типу пневмофиброза. Рентгенологическая картина может соответствовать гранулематозному заболеванию легких. При колоноскопии макроскопически видимой патологии не выявлено, морфологически обнаружены признаки хронического неклассифицируемого колита с очаговой гиперплазией слизистой оболочки кишки и умеренной лимфоплазмочитарной инфильтрацией. При бронхоскопии изменений слизистой оболочки бронхов не выявлено.

Дважды с интервалом 2 нед проводились трансфузии эритроцитарной массы в связи с тяжелым состоянием ребенка при уровнях гемоглобина 78 и 74 г/л соответственно. Бактериологическое исследование (посев) крови выявил рост *Klebsiella pneumoniae* в титре 10^8 КОЕ/мл, устойчивой к амоксицилину/клавуланату. На фоне гастроэзофагеального рефлюкса появились сухой кашель, одышка, десатурация до 88%, тахикардия до 168 в 1 мин, снижение артериального давления до 78/36 мм рт.ст. Температура тела 38,4 °С. Ребенок в течение 36 ч находился на искусственной вентиляции легких с 40% O₂ и РЕЕР 28, после чего был успешно переведен на самостоятельное дыхание. На фоне внутривенной терапии метронидазолом и ванкомицином внутрь

отмечены купирование явлений тяжелого энтероколита, стабилизация состояния, набор массы тела (+1700 г от момента госпитализации). Уровень лейкоцитов $(13-17) \cdot 10^9/\text{л}$ с преобладанием нейтрофилов, анемия I степени, тромбоциты в пределах нормы. Выявлены антитела к *Aspergillus spp.* В биохимических показателях сохраняются уровни аспартат- и аланинаминотрансферазы, в 6–11 раз превышающие норму. Содержание билирубина, мочевины, креатинина, альбумина в норме.

Иммунологический и генетический фенотипы. Общие иммуноглобулины при повторном определении через 2,5 мес от момента поступления в стационар остаются повышены в сыворотке: IgA, M и G 2,0, 1,2 и 16,8 г/л соответственно. Уровень IgE в норме. Отмечается высокий уровень антител к HBs антигену >150 мМЕ/мл. HBe-антиген не обнаружен. Антитела к SARS-CoV-2 от 11.10.2021 г.: IgM — не выявлено, IgG — выявлены в позитивном титре 19,0 ед/мл.

Иммунофенотипирование выявило отсутствие среди лимфоцитов периферической крови популяции Т-регуляторных клеток (CD4+CD25++CD127–) и эффекторных NK-клеток (CD16+CD56+CD3–). Уровни В-клеток незначительно повышены, однако большинство В-клеток поликлональны. Снижены уровни Т-лимфоцитов CD4+CD3+ и индекс CD4+/CD8+. Кроме того, на клетках гранулоцитарного ряда отсутствует экспрессия интегрин-

бета (CD18) — молекулы, необходимой для трансмиграции и адгезии нейтрофилов (см. таблицу).

При исследовании цитокинов в сыворотке обнаружено повышение уровней интерлейкина-10 (IL-10) 135 пг/мл (норма 0–31 пг/мл), интерлейкина-4 (IL-4) 16 пг/мл (норма 0–4 пг/мл), интерферона-гамма (INF γ) 40 пг/мл (норма 0–15 пг/мл) и фактора некроза опухоли альфа (TNF α) 107 пг/мл (норма 0–6 пг/мл).

Пациенту выполнено полноэкзомное секвенирование ДНК, которое выявило патогенный вариант в гетерозиготном состоянии в экзоне 24 из 55 гена *KMT2D*, приводящий к делеции одной аминокислоты без сдвига рамки считывания (p.Tyr4607del). Проведена биопсия ткани левого легкого; при морфологическом исследовании биоптата отмечены выраженная инфильтрация мелкими лейкоцитами, признаки бронхоолита, выявлены бронхи терминального порядка с перибронхиальным фиброзом. Клеточный состав представлен В-лимфоцитами CD20+, хорошо различим нодулярный паттерн, клетки расположены перибронхиально. Большое количество Т-лимфоцитов CD3+CD4+, многоядерные клетки позитивны по CD68+. Не выявлены ДНК аденовируса, цитомегаловируса, вируса Эпштейна–Барр (ВЭБ) и экспрессия ВЭБ-кодированных малых РНК (EBER). Признаки грибкового поражения не обнаружены.

Пациенту был выставлен диагноз основной: синдром Кабуки (Q87.0), первичный иммунодефицит

Таблица. Результаты иммунофенотипирования лимфоцитов в периферической крови пациента

Table. Results of immunophenotyping of the patient's peripheral blood lymphocytes

Показатель	Результат, %	Норма, %
В-клетки:		
CD19	26,6	6–23
CD20	26,1	6–23
Ig κ /Ig λ	Поликлональные	Поликлональные
Т-клетки:		
CD3	61,9	66–75
Т-хелперы CD4+CD3+	27,8	33–50
Т-цитотоксические CD8+CD3+	31,6	16–39
TCR $\alpha\beta$	94,2	10–70,5
TCR $\gamma\delta$	6,0	2,8–4,6
CD4+CD25++CD127–	0,1	1,6–5,8
CD3+CD16+CD56+	0,04	<10
NK-КЛЕТКИ:		
CD56+CD16+CD3–	0,1	8–19
CD56+CD16-CD3–	6,2	0,5–6
CD56+CD94+	2,7	92–98
Дополнительно (на нейтрофилах):		
CD16	Положительно	Положительно
CD13	Большинство слабо+	Положительно
CD18	Отрицательно	Положительно

по дисрегуляторному типу (D84.9). Осложнения: гранулематозное лимфоцитарное интерстициальное заболевание легких, ДН 0 ст. Анемия воспалительного генеза, средней степени тяжести. Хронический пансинузит, гнойный ринит. Панувеит обоих глаз (разрешение). Перенесенный тяжелый псевдомембранозный колит, острый геморрагический (эрозивный) гастрит, острый экссудативный перикардит без тампонады с незначительными изменениями сердечной мышцы. Хроническая сердечная недостаточность, функциональный класс 2. Перенесенный острый гнойный средний левосторонний отит. Гепатит смешанной этиологии (аутоиммунный, токсический). Нарушение психо-речевого развития. Расстройство приспособительных реакций (госпитализм). Белково-энергетическая недостаточность 2-й степени.

Обсуждение

Синдром Кабуки представляет собой клинически распознаваемый синдром, связанный с одним из патогенных вариантов в генах *KMT2D* или *KDM6A*. В 2019 г. опубликованы международные диагностические критерии, которые предполагают, что окончательный диагноз может быть поставлен у человека любого возраста с инфантильной гипотонией, задержкой развития и/или умственной отсталостью в анамнезе и одним или обоими из следующих основных критериев: 1) наличие патогенного или вероятно патогенного варианта в генах *KMT2D* или *KDM6A*; 2) типичные дисморфические черты, выявленные в течение жизни пациента. Типичные дисморфические признаки включают длинные глазные щели с выворотом латеральной трети нижнего века и два или более из следующих признаков: 1) дугообразные и широкие брови с выемкой или редкостью латеральной трети; 2) короткая колумелла (мягкотканая перемычка между ноздрями, состоящая из кожи и медиальных ножек хрящей крыльев) с вдавленным кончиком носа; 3) большие, деформированные, выпуклые или чашевидные уши; 4) выпуклые (фетальные) подушечки пальцев [16]. У 44–86% лиц с синдромом Кабуки обнаруживаются рецидивирующие инфекции и аномалии иммунитета, прежде всего гипогаммаглобулинемия [14, 17, 18].

Задержка физического развития. На фоне выраженной гипотрофии и тяжелого состояния пациента первоначально не были отмечены типичные морфологические признаки данного заболевания, кроме слегка удлиненных глазных щелей, диспластических ушных раковин и микроцефалии. До 1 года психомоторное развитие ребенка, его ростовесовые показатели были в норме.

В литературе практически отсутствуют описания синдрома Кабуки у детей раннего возраста, а имеющиеся базируются на наличии характерных для этого синдрома фациальных изменений и положительном результате генетического

исследования [9]. Ранние наблюдения физических характеристик при синдроме Кабуки, проведенные N. Niikawa и соавт. [19], выявили, что масса и длина тела при рождении были нормальными с последующей задержкой роста в постнатальном периоде. Задержка роста, увеличение массы тела и проблемы с питанием наблюдаются у 2/3 больных с синдромом Кабуки и формируются на 2–4-м годах жизни. Постнатальная задержка роста отмечена у 50–70% пациентов, описанных в последующих исследованиях, независимо от этнической принадлежности, тогда как случаи пренатальной задержки были единичными и наблюдались в меньшинстве анализируемых случаев [17, 19]. В обзоре, объединившем данные по 300 пациентам, их росто-весовые показатели при рождении и до возраста 1 года находились в пределах нормы, однако с первого года жизни значительная задержка роста отмечалась у 75% пациентов [20].

Механизм формирования гипотрофии и гипостатуры у пациентов с синдромом Кабуки неоднозначен. У единичных пациентов выявляется дефицит соматотропного гормона, однако в большинстве случаев влияние оказывает комплекс факторов, включающий генетические факторы, нейропсихический дефицит, рецидивирующие инфекции, гастроэзофагеальный рефлюкс, синдром мальабсорбции на фоне иммунодефицита [1, 20]. Причиной отсутствия типичной клинической картины у пациента из представленного клинического случая может быть особенность проявления синдрома Кабуки при данной впервые выявленной точечной мутации в гене *KMT2D*. В эту концепцию укладывается нормальное физическое и психоневрологическое развитие ребенка до 12–14 мес, отсутствие гипогаммаглобулинемии при выраженном дефиците Treg и NK-клеток и длительное сохранение хорошего ответа на вакцинацию против гепатита В.

Рецидивирующие инфекции и интерстициальное поражение легких. У пациентов с синдромом Кабуки часто имеется повышенная восприимчивость к инфекциям верхних и нижних дыхательных путей, связанная как с аномалиями развития, так и прежде всего с врожденным иммунодефицитом. Одной из ключевых особенностей синдрома Кабуки является рецидивирующий острый средний отит (до 100% в некоторых исследованиях) и, как следствие, необходимость повторной антибактериальной терапии [9, 14, 17, 21]. Кроме того, у 3–25% пациентов описано развитие бактериальной пневмонии, в том числе на фоне аномалий развития бронхов [17, 21]. У данного пациента заболевание манифестировало с резистентного к терапии антибиотиками гнойного отита и конъюнктивита, рецидивирующих в течение 6 мес. Впоследствии ребенок был госпитализирован с двусторонним поражением легких, ошибочно принятым за атипичную пневмонию, вызванную *Mycoplasma*

pneumoniae. Диагноз микоплазменной пневмонии базировался на длительном анамнезе воспалительного процесса, рентгенологической картине (рентгенограмма в прямой проекции), нейтрофильном лейкоцитозе, повышенном уровне С-реактивного белка и положительном титре IgM к данному возбудителю. Отсутствие положительной динамики по рентгенограммам, сохранение лейкоцитоза, несмотря на нормализацию уровня С-реактивного белка и нормального уровня прокальцитонина обусловило необходимость выполнения компьютерной томографии легких, при которой выявлены признаки гранулематозного лимфоцитарного интерстициального заболевания легких (GLILD), персистировавшего на протяжении всего периода наблюдения за пациентом. Гранулематозно-лимфоцитарная интерстициальная болезнь легких — редкое тяжелое неинфекционное поражение легких, связанное с общим переменным иммунодефицитом, которое описано у взрослых пациентов с синдромом Кабуки [14, 15, 22].

В настоящее время, хотя патогенез гранулематозного лимфоцитарного интерстициального заболевания легких еще далек от понимания, его можно рассматривать как проявление иммунной дисрегуляции [23]. Для подтверждения этого диагноза требуется компьютерная томография органов грудной клетки, при которой обнаруживаются солидные узелки, ретикулярные изменения, затемнение по типу матового стекла, внутригрудная и/или медиастинальная лимфаденопатия [23]. Для окончательной диагностики требуется проведение биопсии легкого. У представленного пациента при бронхоскопии не было выявлено изменений слизистой оболочки бронхов, а при бронхоальвеолярном лаваже обнаружены единичные лимфоциты и нейтрофилы. Наличие иммунодефицита, длительное отсутствие динамики по данным повторной компьютерной томографии с характерными радиологическими признаками диффузного поражения ткани легких, а также результаты биопсии ткани легкого подтверждают диагноз гранулематозно-лимфоцитарной интерстициальной болезни легких. Кроме того, обнаружение массивной лимфоцитарной инфильтрации слизистой оболочки желудка, двенадцатиперстной и толстой кишки также может свидетельствовать о развитии у пациента иммуноопосредованной патологии, обуславливающей длительное течение патологического процесса не только в тканях легкого [17].

Нарушения функции желудочно-кишечного тракта.

У пациента в период пребывания в стационаре наблюдался тяжелый гастроэзофагеальный рефлюкс, сопровождающийся периодическими эпизодами аспирации, снижением насыщения крови кислородом, кашлем, резким ухудшением состояния. Один из эпизодов потребовал интубации и проведения краткосрочной искусственной вентиляции легких. Нельзя исключить, что повторные эпизоды аспира-

ции внесли вклад в формирование бронхолегочной патологии. Гастроэзофагеальный рефлюкс встречается у пациентов с синдромом Кабуки в 37% случаев и имеет тенденцию к резистентному и тяжелому течению [1]. Отмечено, что тяжелый гастроэзофагеальный рефлюкс при синдроме Кабуки может проявляться рецидивирующей аспирацией, приводя к кислородной зависимости и хроническому заболеванию легких [17, 21].

Врожденный иммунодефицит. Для пациентов с синдромом Кабуки характерен иммунодефицит различной степени тяжести, проявляющийся в основном гипогаммаглобулинемией и отсутствием ответа на вакцинацию. Более чем у 80% пациентов с синдромом Кабуки в крови наблюдается пониженный или даже неопределяемый уровень IgA; низкий уровень IgG и IgM наблюдается почти у 50% пациентов [14]. Сочетанная гипогаммаглобулинемия имела у 35% больных [17]. Аномалии клеточного звена иммунитета описаны значительно реже. Так, снижение уровня CD4+ отмечалось у 1 из 13, а CD8+ — у 1 из 5 пациентов с синдромом Кабуки [12, 16]. М. Shah и соавт. [24] не выявляли количественных нарушений в популяциях Т-, В- и NK-клеток у 9-месячного пациента с синдромом Кабуки и сопутствующими нарушениями ритма сердца и гипогаммаглобулинемией IgA и IgG.

У представленного пациента, напротив, не наблюдалось гипогаммаглобулинемии, количественного или качественного дефицита В-лимфоцитов, о чем свидетельствуют их поликлональность и сохранение адекватного антительного ответа на вакцинацию против гепатита В, проведенную в раннем возрасте. Незначительное повышение количества зрелых В-клеток и популяции В-лимфоцитов с иммунофенотипом CD19+CD20– может быть отражением длительной гиперстимуляции на фоне инфекционного процесса. Этот факт и роль данной популяции нуждаются в дальнейшем изучении. У пациента выявлено полное отсутствие Т-регуляторных (Treg), нормальных эффекторных NK клеток и экспрессии бета-интегрина на нейтрофилах. Данные изменения не описаны ранее в литературе, но вполне закономерны.

A.W. Lindsley и соавт. [25] сообщают о снижении количества В-клеток памяти с переключением классов (IgM-, IgD-, CD27+) по сравнению с контролем у 63% пациентов с мутациями в гене *KMT2D*, при значительном увеличении уровня В-клеток CD19+CD21^{lo}. Эти данные указывают на то, что у многих пациентов с синдромом Кабуки наблюдается аномальная терминальная дифференцировка В-клеток. Дефицит клеток Treg может быть связан с белками комплекса COMPASS, которые способны эпигенетически регулировать экспрессию белка FOXP3, влияющего на дифференцировку наивных Т-клеток CD4+ в клетки Treg [26]. Патогенные вари-

анты в генах *KMT2D* или *KDM6A* могут приводить к дисфункции FOPX3 и, следовательно, к нарушению толерантности Т-клеток, что может быть механизмом аутоиммунного фенотипа, наблюдаемого при синдроме Кабуки [27].

Аутоиммунные нарушения. Остается неясным стойкое изолированное превышение нормы у пациента активности трансаминаз в 10 раз и более, которое не коррелирует с тяжестью клинического состояния, выраженностью воспалительного синдрома или получаемой терапией. Гепатобилиарные аномалии, атрезия желчевыводящих путей, фиброз печени и склерозирующий холангит были зарегистрированы у 2–21% пациентов с синдромом Кабуки. Специфическая этиология, патофизиология и клиническое течение гипербилирубинемии у этих пациентов в контексте синдрома Кабуки остаются неясными, поскольку не удалось выявить общего фактора между клиническими случаями [28]. Поражение ткани печени может иметь иммунологическую основу, особенно если учесть, что больные синдромом Кабуки часто страдают другими аутоиммунными заболеваниями, которые развиваются в 23–55% случаев [14,18]. Несмотря на то что уровень билирубина и щелочной фосфатазы соответствовали возрастной норме в течение всего периода наблюдения, возможно, в представленном клиническом случае имеется начальный период прогрессирующего деструктивно-воспалительного процесса аутоиммунного генеза, который впоследствии трансформируется в холестатическое заболевание печени.

Неврологические нарушения. Умственная отсталость, психомоторная заторможенность, проявления

аутистичного поведения различной степени выявляется в 87–100% случаев [1, 3, 21, 29]. Поведение, подобное аутизму, описанное у больных с синдромом Кабуки, включает предпочтение одиночества, избирательный интерес к определенным объектам, стереотипное поведение, неустойчивость внимания и эхолалию [21]. Распространенность эпилепсии у больных с синдромом Кабуки точно не установлена. Некоторые исследования предполагают, что доля пациентов с эпилепсией близка к 5–16%, в то время как другие оценки доходят до 36% [3, 21]. Чаще всего встречаются фокальные припадки, судорожные припадки и миоклонус. Описаны симптомы поражения подкорковых ядер по типу гиперкинезов различного типа, с которых заболевание манифестировало у данного больного [21]. Как и в описанном нами случае, пациенты с синдромом Кабуки часто имеют неспецифическую церебральную атрофию, расширение ликворных пространств, выявляемые при магнитно-резонансной томографии, и микроцефалию [4, 16].

Заключение

У детей младше 2 лет с выраженной гипотрофией синдром Кабуки может представлять трудности для клинической диагностики в связи с отсутствием у них классически сформированных фенотипических признаков. Ориентиром могут служить наличие у ребенка ментальных нарушений, аномалий развития внутренних органов и нарушения в гуморальном и клеточном звеньях иммунной системы. При подозрении на синдром Кабуки необходимо проведение молекулярно-генетического исследования для выявления мутации в генах *KMT2D* и *KDM6A*.

ЛИТЕРАТУРА (REFERENSEC)

1. White S.M., Thompson E.M., Kidd A., Savarirayan R., Turner A., Amor D. et al. Growth, behavior, and clinical findings in 27 patients with Kabuki (Niikawa-Kuroki) syndrome. *Am J Med Genet A* 2004; 127a: 118–127. DOI: 10.1002/ajmg.a.20674
2. Cheon C.K., Sohn Y.B., Ko J.M., Lee Y.J., Song J.S., Moon J.W. et al. Identification of *KMT2D* and *KDM6A* mutations by exome sequencing in Korean patients with Kabuki syndrome. *J Hum Genet* 2014; 59(6): 321–325. DOI: 10.1038/jhg.2014.25
3. Banka S., Veeramachaneni R., Reardon W., Howard E., Bunstone S., Ragge N. et al. How genetically heterogeneous is Kabuki syndrome? *MLL2* testing in 116 patients, review and analyses of mutation and phenotypic spectrum. *EJHG* 2012; 20: 381–388. DOI: 10.1038/ejhg.2011.220
4. Lederer D., Grisart B., Digilio M.C., Benoit V., Crespin M., Ghariani S.C. et al. Deletion of *KDM6A*, a histone demethylase interacting with *MLL2*, in three patients with Kabuki syndrome. *Am J Hum Genet* 2012; 90: 119–124. DOI: 10.1016/j.ajhg.2011.11.021
5. Hu D., Gao X., Morgan M.A., Herz H.-M., Smith E.R., Shilatifard A. The *MLL3/MLL4* branches of the *COMPASS* family function as major histone H3K4 monomethylases at enhancers. *Mol Cell Biol* 2013; 33: 4745–4754. DOI: 10.1128/MCB.01181–13
6. Miyake N., Koshimizu E., Okamoto N., Mizuno S., Ogata T., Nagai T. et al. *MLL2* and *KDM6A* mutations in patients with Kabuki syndrome. *Am J Med Genet* 2013; 161: 2234–2243. DOI: 10.1002/ajmg.a.36072
7. Banka S., Lederer D., Benoit V., Jenkins E., Howard E., Bunstone S. et al. Novel *KDM6A* (*UTX*) mutations and a clinical and molecular review of the X-linked Kabuki syndrome (*KS2*). *Clin Genet* 2015; 87: 252–258. DOI: 10.1111/cge.12363
8. Halal F., Gledhill R., Dudkiewicz A. Autosomal dominant inheritance of the Kabuki make-up (Niikawa-Kuroki) syndrome. *Am J Med Genet* 1989; 33:3 76–381. DOI: 10.1002/ajmg.1320330317
9. Shangguan H., Su C., Ouyang Q., Cao B., Wang J., Gong C., Chen R. Kabuki syndrome: novel pathogenic variants, new phenotypes and review of literature. *Orphanet J Rare Dis* 2019; 14: 255. DOI: 10.1186/s13023–019–1219–x
10. Topcu Y., Bayram E., Karaoglu P., Yis U., Kurul S.H. Kabuki syndrome and perisylvian cortical dysplasia in a Turkish girl. *J Pediatr Neurosci* 2013; 8(3): 259–260. DOI: 10.4103/1817–1745.123710
11. Ben-Omran T., Teebi A.S. Structural central nervous system (CNS) anomalies in Kabuki syndrome. *Am J Med Genet A* 2005; 137(1): 100–103. DOI: 10.1002/ajmg.a.30842

12. Lin J.L., Lee W.I., Huang J.L., Chen P., Chan K.C., Lo L.J. et al. Immunologic assessment and KMT2D mutation detection in Kabuki syndrome. *Clin Gen* 2015; 88: 255–260. DOI: 10.1111/cge.12484
13. Hoffman J.D., Ciprero K.L., Sullivan K.E., Kaplan P., McDonald-McGinn D., Zackai E., Ming J. Immune abnormalities are a frequent manifestation of Kabuki syndrome. *Am J Med Genet A* 2005; 135A: 278–281. DOI: 10.1002/ajmg.a.30722
14. Margot H., Boursier G., Duflos C., Sanchez E., Amiel J., Andrau J.C. et al. Immunopathological manifestations in Kabuki syndrome: a registry study of 177 individuals. *Genet Med* 2020; 22 (1): 181–188. DOI: 10.1038/s41436-019-0623-x
15. De Dios J.A.A., Javaid A.A., Ballesteros E., Metersky M.L. An 18-year-old woman with Kabuki syndrome, immunoglobulin deficiency and granulomatous lymphocytic interstitial lung disease. *Conn Med* 2012; 76: 15–18
16. Adam M.P., Banka S., Bjornsson H.T., Bodamer O., Chudley A.E., Harris J. et al. Kabuki syndrome medical advisory board (2019). Kabuki syndrome: international consensus diagnostic criteria. *J Med Genet* 2018; 56: 89–95. DOI: 10.1136/jmedgenet-2018-105625
17. Di Candia F., Fontana P., Paglia P., Falco M., Rosano C., Piscopo C. et al. Clinical heterogeneity of Kabuki syndrome in a cohort of Italian patients and review of the literature. *Eur J Pediatr* 2022; 181 (1): 171–187. DOI: 10.1007/s00431-021-04108-w
18. Stagi S., Gulino A.V., Lapi E., Rigante D. Epigenetic control of the immune system: a lesson from Kabuki syndrome. *Immunol Res* 2016; 64: 345–359. DOI: 10.1007/s12026-015-8707-4
19. Niikawa N., Kuroki Y., Kajii T., Matsuura N., Ishikiriyama S., Tonoki H. et al. Kabuki make-up (Niikawa-Kuroki) syndrome: a study of 62 patients. *Am J Med Genet* 1988; 31(3): 565–589. DOI: 10.1002/ajmg.1320310312
20. Wessels M.W., Brooks A.S., Hoogeboom J., Niermeijer M.F., Willems P.J. Kabuki syndrome: a review study of three hundred patients. *Clin Dysmorphol* 2002; 11(2): 95–102. DOI: 10.1097/00019605-200204000-00004
21. Boniel S., Szymanska K., Smigiel R., Szczaluba K. Kabuki syndrome — clinical review with molecular aspects. *Genes* 2021; 12: 468. DOI: 10.3390/genes12040468
22. Zimmermann T., Brasch F., Rauch A., Stachel D., Holter W., Beck J. Lymphoid interstitial pneumonia and Kabuki-Syndrome in a young man. *Paediatr Respir Rev* 2006; 7(Suppl. 1): 329. DOI: 10.1016/j.prrv.2006.04.178
23. Hurst J.R., Verma N., Lowe D., Baxendale H.E., Jolles S., Kelleher P. et al. British Lung Foundation/United Kingdom Primary Immunodeficiency Network Consensus Statement on the Definition, Diagnosis, and Management of Granulomatous-Lymphocytic Interstitial Lung Disease in Common Variable Immunodeficiency Disorders. *J Allergy Clin Immunol Pract* 2017; 5(4): 938–945. DOI: 10.1016/j.jaip.2017.01.021
24. Shah M., Bogucki B., Mavers M., de Mello D.E., Knutsen A. Cardiac conduction abnormalities and congenital immunodeficiency in a child with Kabuki syndrome: Case report. *BMC Med Genet* 2005; 6: 28. DOI: 10.1186/1471-2350-6-28
25. Lindsley A.W., Saal H.M., Burrow T.A., Hopkin R., Shchepochkov O., Khandelwal P. et al. Defects of B-cell terminal differentiation in patients with type-1 Kabuki syndrome. *J Allergy Clin Immunol* 2016; 137: 179–187. DOI: 10.1016/j.jaci.2015.06.002
26. Croft M. The TNF family in T cell differentiation and function—unanswered questions and future directions. *Semin Immunol* 2014; 26(3):183–190. DOI: 10.1016/j.smim.2014.02.005
27. Wei G., Wei L., Zhu J., Zang C., Hu-Li J., Yao Z. et al. Global mapping of H3K4me3 and H3K27me3 reveals specificity and plasticity in lineage fate determination of differentiating CD4+ T cells. *Immunity* 2009; 30: 155. DOI: 10.1016/j.immuni.2008.12.009
28. Suskind D.L., Finn L., Wahbeh G., Christie D., Horslen S. A child with Kabuki syndrome and primary sclerosing cholangitis successfully treated with ursodiol and cholestyramine. *J Pediatr Gastroenterol Nutr* 2006; 43: 542–544. DOI: 10.1097/01.mpg.0000228114.06488.ef
29. Matsumoto N., Niikawa N. Kabuki make-up syndrome: a review. *Am J Med Genet C Semin Med Genet* 2003; 117C: 57–65. DOI: 10.1002/ajmg.c.10020

Поступила: 28.09.22

Received on: 2022.09.28

Конфликт интересов:

Авторы данной статьи подтвердили отсутствие конфликта интересов и финансовой поддержки, о которых необходимо сообщить.

Conflict of interest:

The authors of this article confirmed the lack of conflict of interest and financial support, which should be reported.

Сложности дифференциальной диагностики синдрома Ангельмана

З.К. Горчханова, Е.А. Николаева, А.М. Пивоварова, С.В. Боченков, Е.Д. Белоусова

ОСП «Научно-исследовательский клинический институт педиатрии и детской хирургии им. академика Ю.Е. Вельтищева» ФГАОУ ВО РНИМУ им. Н.И. Пирогова Минздрава России, Москва, Россия

Difficulties in the differential diagnosis of Angelman's syndrome

Z.K. Gorchkhanova, E.A. Nikolaeva, A.M. Pivovarova, S.V. Bochenkov, E.D. Belousova

Veltishev Research and Clinical Institute for Pediatrics of the Pirogov Russian National Research Medical University, Moscow, Russia

Синдром Ангельмана — редкое нейрогенетическое заболевание, вызванное потерей функции материнского аллеля гена *UBE3A* в хромосоме 15 (участок 15q11.2–q13). Синдром характеризуется тяжелой умственной отсталостью, отсутствием речи, эпилепсией, микроцефалией, особенностями лицевого фенотипа и уникальным поведением в виде частого смеха. Сочетание микроцефалии, эпилепсии, отсутствия речи и умственной отсталости представляет проблему для дифференциальной диагностики с многими генетическими заболеваниями, проявляющимися аналогичной симптоматикой, из них наибольшим сходством обладают эпилептическая энцефалопатия, обусловленная мутацией гена *CDKL5*, и синдром Ретта. Отличительной чертой синдрома Ангельмана являются приступы смеха и специфические изменения электроэнцефалограммы. Мы представляем таблицу дифференциального диагноза синдрома Ангельмана с некоторыми фенотипически сходными генетическими синдромами с указанием наиболее значимых отличительных признаков, что должно облегчить педиатру и неврологу путь установления правильного диагноза.

Ключевые слова: дети, синдром Ангельмана, синдром Ретта, эпилептическая энцефалопатия, ген *UBE3A*, ген *CDKL5*, ген *MECP2*.

Для цитирования: Горчханова З.К., Николаева Е.А., Пивоварова А.М., Боченков С.В., Белоусова Е.Д. Сложности дифференциальной диагностики синдрома Ангельмана. Рос вестн перинатол и педиатр 2022; 67:(6): 113–122. DOI: 10.21508/1027-4065-2022-67-6-113-122

Angelman syndrome is a rare neurogenetic disease caused by the loss of the function of the maternal allele of the *UBE3A* gene on chromosome 15 (site 15q11.2–q13) and is characterized by severe mental retardation, lack of speech, epilepsy, microcephaly and a characteristic facial phenotype with a unique behavior in the form of frequent laughter. The combination of microcephaly, epilepsy, speechlessness and mental retardation poses a problem for differential diagnosis with many genetic diseases presenting with similar symptoms. Epileptic encephalopathy due to *CDKL5* gene mutation and Rett syndrome have the greatest similarity. The hallmark of Angelman syndrome are laughter attacks and specific EEG changes. The authors have presented a table of the differential diagnosis of Angelman syndrome with some phenotypically similar genetic syndromes, indicating the most significant distinguishing features, which should facilitate for the pediatrician and neurologist the diagnostic path of establishing the correct diagnosis.

Key words: children, Angelman syndrome, Rett syndrome, epileptic encephalopathy, *UBE3A* gene, *CDKL5* gene, *MECP2* gene.

For citation: Gorchkhanova Z.K., Nikolaeva E.A., Pivovarova A.M., Bochenkov S.V., Belousova E.D. Difficulties in the differential diagnosis of Angelman's syndrome. Ros Vestn Perinatol i Pediatr 2022; 67:(6): 113–122 (in Russ). DOI: 10.21508/1027-4065-2022-67-6-113-122

Синдром Ангельмана (МКБ 10 — Q93.5; OMIM: #105830) — редкое нейрогенетическое заболевание, вызванное потерей функции материнского аллеля гена *UBE3A* в хромосоме 15 (участок 15q11.2–q13) [1]. Частота патологии составляет 1 случай на 12 000–20 000 живых новорожденных. Тип наследования моногенной формы — аутосомно-доминантный. В большинстве родословных синдром Ангельмана регистрируется как спорадический случай, в результате *de novo* возникших генетических изме-

нений, только примерно в 3–5% случаев заболевание унаследовано. Известны 4 типа генетических нарушений, вызывающих синдром Ангельмана: делеция в локусе 15q11–q13 (размер 5–7 Mb) материнской копии хромосомы 15 (70–80% всех случаев); мутация материнской копии гена убиквитинпротеинлигазы *UBE3A* (11% случаев); унипарентальная, или однопородительская, дисомия по отцовской линии с потерей материнского локуса — обе копии хромосомы 15 имеют отцовское происхождение и оба аллеля

© Коллектив авторов, 2022

Адрес для корреспонденции: Горчханова Зарета Казбулатовна — к.м.н., врач-невролог отделения психоневрологии №1, ст. науч. сотр. отдела клинической генетики Научно-исследовательского клинического института педиатрии им. академика Ю.Е. Вельтищева, ORCID: 0000-0001-9286-7805

Николаева Екатерина Александровна — д.м.н., рук. отдела клинической генетики Научно-исследовательского клинического института педиатрии и детской хирургии им. академика Ю.Е. Вельтищева, ORCID: 0000-0001-7146-7220

Пивоварова Александра Михайловна — к.м.н., ст. науч. сотр. отдела организации и развития научно-исследовательской и инновационной дея-

тельности Научно-исследовательского клинического института педиатрии и детской хирургии им. академика Ю.Е. Вельтищева, ORCID: 0000-0002-7520-1072

Боченков Сергей Викторович — зав. педиатрическим отделением врожденных и наследственных заболеваний Научно-исследовательского клинического института педиатрии и детской хирургии им. академика Ю.Е. Вельтищева

Белоусова Елена Дмитриевна — д.м.н., рук. отдела психоневрологии и эпилептологии Научно-исследовательского клинического института педиатрии и детской хирургии им. академика Ю.Е. Вельтищева, ORCID: 0000-0003-3594-6974

125412 Москва, ул. Талдомская, д. 2

гена *UBE3A* неактивны (5–7% случаев); дефект центра импринтинга, локализованного на хромосоме 15 (3%). У 10% пациентов генетический дефект не удается идентифицировать.

Клинические критерии установления диагноза синдрома Ангельмана

Заболевание характеризуется нарушением когнитивного и речевого развития, особенностями поведения в виде частого смеха и двигательными расстройствами. С.А. Williams и соавт. [2] в 1995 г. впервые разработали международные критерии диагностики синдрома Ангельмана, которые в 2005 г. были пересмотрены. Выделены клинические признаки, встречающиеся у всех больных детей: тяжелое нарушение когнитивного (умственного) развития; двигательные расстройства в виде нарушения движения или равновесия, атаксии и/или тремора конечностей, резких, отрывистых движений (*jerky movements*); уникальное поведение — частый смех/улыбки (рис. 1), повышенная возбудимость, гиперактивность, стереотипные движения рук; нарушение речи с полным отсутствием речи или минимальным использованием слов. У большинства пациентов наблюдаются постнатальная микроцефалия и эпилептические приступы, обычно начинающиеся в возрасте до 3 лет. На электроэнцефалограмме (ЭЭГ) при этом определяются высокоамплитудные всплески медленных волн зазубренного/расщепленного характера (*notched delta*), которые чаще регистрируются в затылочных отделах [3, 4]. Реже у больных детей отмечают некоторые фенотипические особенности — плоский затылок, широкий рот, широкие межзубные промежутки, прогнатию, высовывание языка, страбизм, гипопигментацию кожи. Во многих случаях наблюдаются гиперсаливация, расстройства сна, нарушения походки (с широкой опорой, приподнятыми плечами и полусогнутыми в локтевых суставах руками) и др.

Алгоритм генетической диагностики

Ребенку с клиническими проявлениями синдрома Ангельмана проводят генетическое обследование. Диагностический поиск начинают с анализа метилирования ДНК в области 15q11–q13 хромосомы 15 [5]. Отсутствие метилированного материнского аллеля при наличии неметилированного аллеля отцовского происхождения свидетельствует о синдроме Ангельмана. Для уточнения генетического варианта заболевания следует провести хромосомный микроматричный анализ, что позволит определить делецию региона 15q11.2 или дисомию отцовского происхождения. Нормальный профиль метилирования не исключает диагноз синдрома Ангельмана, а требует анализа гена *UBE3A* путем его секвенирования или полного секвенирования экзона/гена.

Дифференциальная диагностика

У детей первого года жизни синдром Ангельмана характеризуется неспецифическими признаками: проблемы с кормлением, низкая прибавка в массе, мышечная гипотония, задержка моторного развития (к 6 мес), эпилептические приступы (могут дебютировать до 1 года). Своеобразные черты лица и специфическая ходьба с согнутыми руками формируются только к 2–3 годам и тогда же становятся очевидными особенностями поведения в виде частого смеха. Опыт показывает, что в раннем возрасте дети с синдромом Ангельмана наблюдаются с такими диагнозами, как задержка психомоторного развития, энцефалопатия неясного генеза, атонически-астатическая форма детского церебрального паралича. На ЭЭГ в этот период часто регистрируется диффузная высокоамплитудная медленно-волновая активность тета-дельта диапазона с формированием характерного для синдрома Ангельмана *notched delta* паттерна (рис. 2), что позволяет предположить указанное заболевание.

Клинические проявления, сходные с таковыми синдрома Ангельмана, отмечаются при наследственных болезнях обмена, митохондриальных заболеваниях, хромосомных аномалиях и многих других заболеваниях нервной системы. Обычно в практике педиатра и невролога у пациентов с задержкой психомоторного развития диагностический поиск начинают с определения уровня аминокислот и ацилкарнитинов в крови, органических кислот в моче, биохимического анализа крови и мочи, исследования кислотно-щелочного состояния, определения уровня лактата в крови. Нормальные результаты указанных лабораторных тестов позволяют исключить ряд наследственных заболеваний обмена веществ. Тем не менее возникает насущная необходимость дифференциальной диагностики с рядом генетических синдромов, имеющих наибольшее клиническое сходство



Рис. 1. Уникальное поведение — частый смех/улыбка у девочки 4 лет с синдромом Ангельмана. (Разрешение родителей получено)

Fig. 1. Behavioral uniqueness: frequent laughter/smiling in a 4 year old girl with Angelman syndrome.

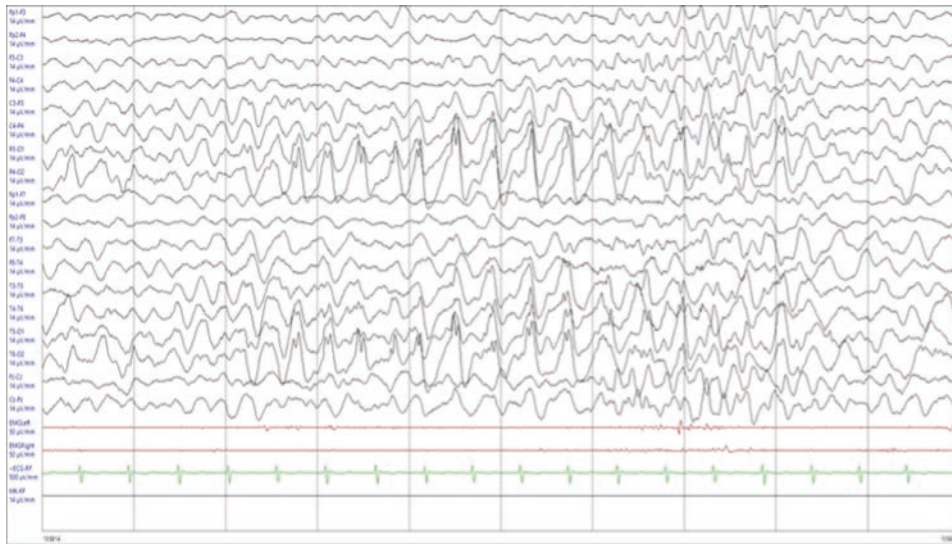


Рис. 2. Notched delta паттерн в задних отделах головного мозга у мальчика 5 лет с синдромом Ангельмана (биполярный монтаж, фоновая ЭЭГ).

Fig. 2. Notched delta pattern in the posterior parts of the brain in a 5 year old boy with Angelman syndrome (bipolar mounting, background EEG).

с синдромом Ангельмана. Указанные синдромы и их отличительные признаки от синдрома Ангельмана представлены в таблице. По нашему мнению, первое место в перечне наследственных синдромов для дифференциального диагноза должно быть отдано эпилептической энцефалопатии, обусловленной мутацией гена *CDKL5*, и синдрому Ретта.

Ранняя эпилептическая энцефалопатия 2-го типа, обусловленная мутациями в гене *CDKL5*, — редкое нейрогенетическое заболевание, вызванное мутацией в гене *CDKL5* (Xp22) и наследующееся X-сцепленно доминантно (чаще болеют лица женского пола). Частота: 1 случай на 40 000–60 000 живых новорожденных. Локализованный на хромосоме X ген *Cyclin-Dependent Kinase-Like 5 (CDKL5)* кодирует серинтреонинкиназу, которая в высокой степени экспрессируется в развивающемся мозге [6, 7]. В настоящее время определен спектр клинических симптомов у пациентов с мутацией в гене *CDKL5*:

- раннее начало эпилептических приступов в первые часы/недели/месяцы жизни;
- выраженная задержка психомоторного развития, отсутствие речи, микроцефалия;
- диффузная гипотония мышц;
- нарушения сна (трудности засыпания, пробуждения в середине ночи);
- аутистические черты, отсутствие зрительного контакта, стереотипные движения рук (рис. 3);
- маленькие кисти и стопы.

Кроме того, наблюдаются желудочно-кишечные нарушения (запор, дисфагия, гастроэзофагеальный рефлюкс), сколиоз, выраженные проблемы с кормлением — частые аспирации, плохая прибавка массы тела, в ряде случаев приходится устанавливать гастростому. Эпилепсия имеет раннее начало и резистентна к про-

тивосудорожной терапии. Характерный тип приступов: тонические приступы, спазмы серийного характера, миоклонические и билатеральные тонико-клонические приступы, позже могут присоединиться фокальные приступы. Отмечается стадийность течения эпилепсии [8, 9]. На ЭЭГ в дебюте эпилепсии сохраняется фоновая ритмика, отсутствует паттерн гипсаритмии.

Синдром Ретта — прогрессирующее заболевание, вызванное мутацией гена *MECP2* (methyl CpG binding protein 2, Xq28); тип наследования — X-сцепленный доминантный с летальностью для мальчиков.




Рис. 3. Характерное расположение рук у девочки 5 лет с мутацией в гене *CDKL5*. (Разрешение родителей получено)

Fig. 3. The characteristic location of the hands in a 5 year old girl with a *CDKL5* gene mutation.

Таблица. Дифференциальный диагноз синдрома Ангельмана с наиболее фенотипически сходными генетическими синдромами
Table. Differential diagnosis of Angelman syndrome with the most phenotypically similar genetic syndromes

Название, № по ОМIM	Ген, локус	Тип наследования	Отличительные признаки от синдрома Ангельмана
Эпилептическая энцефалопатия 2, № 300672	CDKL5, Xp22	X-сцепленный доминантный	Более ранний дебют эпилепсии (с первых часов/недель жизни) Отсутствие зрительного контакта; выраженные стереотипии рук в виде постукивания пальцами, заламывания рук Отсутствие счастливого поведения, улыбочности, приступов смеха Маленькие и холодные кисти и стопы Частые аспирации, плохая прибавка массы тела, в тяжелых случаях требуется установка гастростомы Отсутствие «notched delta» паттерна на ЭЭГ
Синдром Ретта, № 312750	MECP2, Xq28	X-сцепленный доминантный	Болеют лица женского пола Стадийность течения заболевания, указание на регресс развития Отсутствие счастливого поведения, улыбочности, приступов смеха Выраженные стереотипии в виде «моющих» движений рук Приступы гипервентиляции/апноэ в периоде бодрствования Удлинение интервала QT по данным ЭКГ
Синдром дупликации MECP2, № 300815	Xq28	X-сцепленный	Болеют лица мужского пола Прогрессирующая спастичность, особенно нижних конечностей Предрасположенность к инфекции Особенности фенотипа: брахицефалия, большие уши, гипоплазия средней части лица, запавшая переносица и/или слегка вздернутые ноздри Отсутствие улыбочности, приступов смеха, счастливого выражения лица
Синдром Питта–Хопкинса, № 610954	TCF4, 18q21	Аутосомно-доминантный	Дыхательные расстройства: приступы гипервентиляции/апноэ Особенности фенотипа: выраженный корень носа, широкая переносица, вывернутая нижняя губа, приподнятая верхняя губа в виде «лука Купидона», пальцы с утолщенными подушечками Отсутствие «notched delta» паттерна на ЭЭГ
Синдром Мовата–Вильсона, № 235730	ZEB2, 2q22.3	Аутосомно-доминантный	Множественными врожденные аномалии: пороки сердца, болезнь Гиршпрунга, крипторхизм, гипоспадия Агрессия, аутоагрессия Особенности фенотипа: гипертелоризм глаз, антимонголоидный разрез глаз, широкие брови, закругленный кончик носа, открытый рот, повернутая кзади ушная раковина, крупные мочки с углублением в центре Отсутствие «notched delta» паттерна на ЭЭГ
Синдром Кулена де Фриза, № 608636	KANSL1 17q21.31	Аутосомно-доминантный	Особенности фенотипа: удлиненное лицо, высокий лоб, большие оттопыренные ушные раковины, косой разрез глазных щелей, эпикант, грушевидный нос Врожденные пороки сердца, крипторхизм, гипоспадия Гипермобильность суставов, признаки эктодермальной дисплазии – сухость и гипопигментация кожи, волос, мелкие редкие зубы Отсутствие «notched delta» паттерна на ЭЭГ
Синдром дупликации 15q11–q13, № 608636	15q11–q13	Аутосомно-доминантный	Особенности фенотипа: длинный губной желобок, короткий нос, полные щеки ЭЭГ: избыточный диффузный бета-ритм
Расстройство нервно-психического и речевого развития с потерей навыков рук, № 617903	GABBR2, 9q22.33	Аутосомно-доминантный	Регресс на первом году жизни, выраженная апраксия, дистония Отсутствие улыбочности и приступов смеха Эпизоды гипервентиляции/апноэ Маленькие холодные кисти и стопы Отсутствие «notched delta» паттерна на ЭЭГ

Окончание таблицы

Синдром Клифстра, №610253	EHMT1, 9q34.3	Аутосомно- доминантный	Особенности фенотипа: плоское лицо, гипоплазия средней части лица, гипертелоризм глаз, сиофрив, короткий вздернутый нос, вывернутая мясистая нижняя губа Врожденные пороки сердца, крипторхизм, снижение слуха Приступы агрессии и аутоагрессии Отсутствие «notched delta» паттерна на ЭЭГ
Синдром Кристиансона, №300243	SLC9A6, Xq26.3	X-сцепленный	Более тяжелое заболевание у лиц мужского пола Особенности фенотипа: длинное и узкое лицо, глубоко запавшие глаза, косоглазие, густые брови, длинный прямой нос, открытый рот, слонотечение, длинные и тонкие пальцы рук и ног, большие уши Нарушения движений глаз – офтальмоплегия Медленный регресс развития, потеря способности ходить к концу первого десятилетия жизни, прогрессирующая атрофия мозжечка Плохая прибавка массы тела, дисфагия Отсутствие «notched delta» паттерна на ЭЭГ
Синдром Смита– Магениса, № 182290	RAI1, 17p11.2	Аутосомно- доминантный	Врожденные пороки сердца, почек, аномалии гортани. Особенности фенотипа: низкий рост, маленькие кисти и стопы, короткие пальцы рук и ног, выпуклые подушечки пальцев, клинодактилия 5-го пальца кисти. Прогрессирующее снижением слуха, хриплый/писклявый голос. Частые средние отиты, синуситы и риниты. Гиперхолестеринемия. Признаки периферической нейропатии. Особенности поведения: аутоагрессия, онихотилломания, полиэмболокойломания, ринотиллексомания. ЭЭГ: основной ритм и фоновая ритмика в основном сохраняемая. Отсутствие «notched delta» паттерна на ЭЭГ

Синдром Ретта служит частой причиной тяжелой умственной отсталости у девочек: 1 случай на 9000–10 000 живых новорожденных девочек.

Выделяют типичный (классический) и атипичный (15% случаев) синдромы Ретта. Дебют классического синдрома Ретта в возрасте 6–20 мес, атипичного — в возрасте 3 мес или после 24 мес (но до 3 лет). Характерные особенности синдрома Ретта [10]:

- потеря приобретенных целенаправленных навыков рук (апраксия) и приобретенных речевых функций (регресс лепета/слов);

- тяжелые когнитивные нарушения;
- нарушения походки;
- эпилепсия (в 80% случаев).

Для заболевания характерна стадийность течения. Стадия I — стагнация в возрасте от 6 мес до 1,5 года. Отмечаются остановка психомоторного развития, замедление темпов роста головы, снижение интереса к окружающему. Стадия II — быстрый регресс развития с постепенной утратой навыков, приобретенных до начала заболевания. Утрата экспрессивной речи, апраксия, появление двигательных стереотипий («моющие» движения руками, трение рук друг о друга). Появляются аутистические черты поведения, приступы крика, плача и нарушение сна. Стадия III — псевдостационарная (может продолжаться в течение несколько лет) характеризуется стабилизацией состояния детей. Доминирует прогрессирующая

апраксия, стереотипии рук, появляется атаксия, могут быть тремор и мышечная дистония. В этом периоде обычно начинаются эпилептические приступы, гипервентиляционные пароксизмы и синкопальные состояния. На электрокардиограмме отмечают удлиненный интервал Q–T, аномалии зубца T. Стадия IV — поздних двигательных нарушений. Обычно наступает к 10 годам, характеризуется прогрессированием двигательных расстройств. Отмечаются атрофия мышц, мышечная ригидность, спастичность, особенно в нижних конечностях, деформации позвоночника и конечностей (стопа «балерины»), кахексия, задержка роста. К 15 годам большинство пациентов перестают самостоятельно передвигаться [11].

По данным электроэнцефалографии, при синдроме Ретта могут наблюдаться изменения, характерные для синдрома Ангельмана, в виде вспышек тета-волн/дельта-волн в передних отделах головного мозга, мультирегиональная и диффузная эпилептиформная активность (рис. 4). С возрастом в соответствии со стадийностью течения заболевания отмечается постепенное уменьшение индекса эпилептиформной активности и выраженное нарастание дельта-замедления (в подростковом возрасте).

Синдром дубликации гена *MECP2* обусловлен дубликацией гена метилового CpG-связывающего белка 2 *MECP2*, расположенного на хромосоме

X (Xq28) и наследующегося по X-сцепленному типу, болеют лица мужского пола. Женщины служат носителями дупликации с нормальным или субнормальным когнитивным развитием. Частота заболевания: 1,8 случая на 10 000 живых новорожденных мужского пола. Основные клинические проявления синдрома дупликации гена *MESP2*:

- тяжелое нарушение психоречевого развития;
- расстройства аутистического спектра;
- гипотония мышц в раннем возрасте, прогрессирующая спастичность конечностей;
- стереотипии рук;
- хореоподобные движения рук, кистей, пальцев, головы, языка у большинства пациентов;
- фармакорезистентная эпилепсия;
- рецидивирующие респираторные инфекции.

Пациенты имеют некоторые фенотипические особенности: брахицефалию, большие уши, гипоплазию средней части лица, запавшую переносицу, слегка вздернутые ноздри [12, 13]. Нередко отмечаются трудности с кормлением и риск аспирации из-за нарушения глотания. Желудочно-кишечные расстройства включают гастроэзофагеальный рефлюкс, запор. Могут быть указания на регресс в развитии в виде потери целенаправленных движений рук, речи, навыков ходьбы. На ЭЭГ определяется замедление фоновой активности, основного ритма и/или его отсутствие; регистрируются ритмичные вспышки тета-волн в задних отделах и мультифокальная и генерализованная эпилептиформная активность.

Синдром Питта–Хопкинса обусловлен мутацией гена транскрипционного фактора 4 *TCF4* (18q21), наследуется аутосомно-доминантно. Популяцион-

ная частота предположительно составляет от 1:34 000 до 1: 41 000. Основные клинические проявления [14]:

- когнитивные нарушения (от легкой до средней степени тяжести);
- нарушение речевого развития;
- эпилепсия;
- дыхательные расстройства в виде приступов гипервентиляции с последующими эпизодами апноэ.

Часто встречаются микроцефалия, постнатальная задержка роста, сколиоз, крипторхизм; отмечают веселый нрав детей, улыбочивость, смех с хлопающими движениями рук. Обращают внимание фенотипические особенности пациентов: монголоидный разрез глаз, широкая переносица, широкий рот с ярко выраженным двойным изгибом верхней губы («лук Купидона»), широкие межзубные промежутки, поперечная ладонная борозда, синдактилия, полидактилия, необычно мясистые подушечки на кончиках пальцев рук и ног (рис. 5).

Синдром Мовата–Вильсона связан с мутацией гена *ZEB2* (2q22), наследуется аутосомно-доминантно. Частота заболевания: 1 случай на 50 000–70 000 живых новорожденных. Основные клинические проявления [15, 16]:

- нарушение когнитивного и речевого развития (средней или тяжелой степени);
- постнатальная низкорослость: средний рост у взрослых мужчин/женщин 165/150 см;
- эпилептические приступы;
- нарушения поведения — агрессия, аутоагрессия, стереотипии, облизывание предметов или частей тела;
- низкая чувствительность к боли;

При синдроме Мовата–Вильсона нередко диагностируют аномалии развития: врожденные пороки

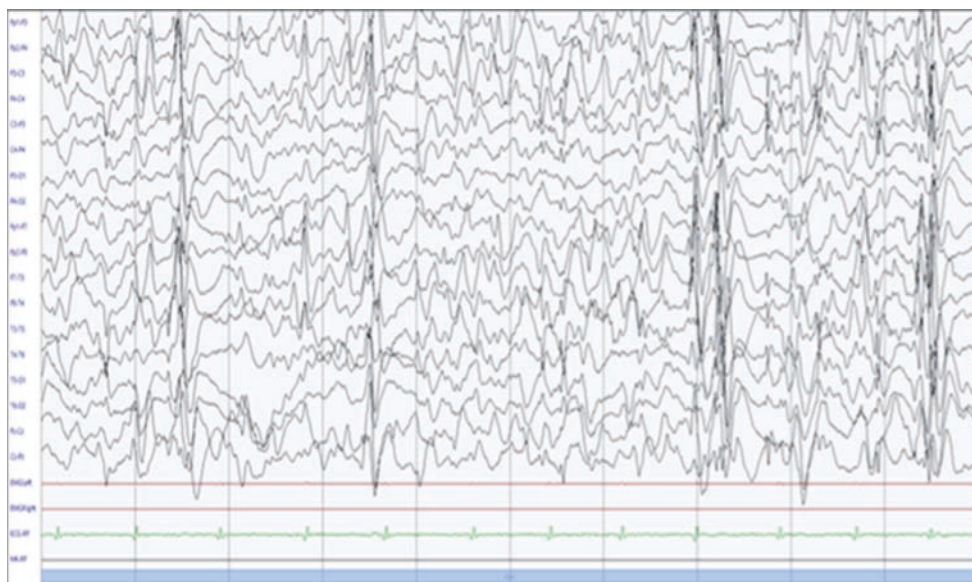


Рис. 4. Диффузная и мультирегиональная эпилептиформная активность, дельта-волны в передних отделах мозга у девочки 5 лет с синдромом Ретта (биполярный монтаж, фоновая ЭЭГ).
Fig. 4. Diffuse and multi-regional epileptiform activity, delta waves in the anterior parts of the brain in a 5 year old girl with Rett syndrome (bipolar mounting, background EEG).

сердца, болезнь Гиршпрунга, крипторхизм, гипоспадию. К фенотипическим особенностям пациентов относятся гипертелоризм глаз, антимонголоидный разрез глаз, широкие брови, закругленный кончик носа, открытый рот, повернутая назад ушная раковина и крупные мочки с углублением в центре (рис. 6). Характерно улыбающееся выражение лица. В младенчестве лицо квадратной формы. У подростков и взрослых лицо удлиненное с прогнатией и длинным заостренным подбородком. Кончик носа удлиняется и нависает над желобком, а верхняя и средняя часть носового профиля становится выпуклой.

Синдром Кулена—де Фриза, или синдром делеции хромосомы 17q21.31 (гаплонедостаточности гена KAT8 regulatory NSL complex subunit 1 *KANSL1*), возникает в результате делеции региона 17q21.31 хромосомы 17, наследуется аутосомно-доминантно [17]. Частота: 1 случай на 16 000 живых новорожденных. Основные клинические проявления:

- нарушение умственного и речевого развития (от легкой до умеренной степени тяжести), мышечная гипотония;

- структурные аномалии головного мозга (венрикуломегалия, аплазия/гипоплазия мозолистого тела, гидроцефалия, аномалия Арнольда—Киари I типа, внутрижелудочковое кровоизлияние);

- врожденные пороки сердца (стеноз легочной артерии, дефекты перегородок, двустворчатый аортальный клапан, дилатация аорты);

- гипермобильность суставов;

- признаки эктодермальной дисплазии — сухость и гипопигментация кожи, волос, мелкие редкие зубы;

- крипторхизм, гипоспадия, пузырно-мочеточниковый рефлюкс;

- эпилепсия (в 25–50% случаев) с фокальными приступами, чаще с вегетативными проявлениями.

Пациенты отличаются дружелюбным поведением, имеют фенотипические особенности лица: удлиненное лицо, высокий лоб, большие оттопыренные ушные раковины, косой разрез глазных щелей, эпикант, грушевидный нос.

Синдром дупликации 15q11–q13 возникает в результате дупликации указанного региона хромосомы 15, наследуется аутосомно-доминантно. Частота не установлена. Основные клинические проявления [18]:

- мышечная гипотония, слабый крик на первом году жизни;

- нарушение психомоторного развития, умственная отсталость;

- атаксия;

- расстройства аутистического спектра.

Кроме того, часто отмечается задержка роста, характерные черты лица: длинный губной желобок, короткий нос, полные щеки (рис. 7). Эпилептические приступы с дебютом до 5-летнего возраста наблюда-

ются у 15–30% пациентов. На ЭЭГ регистрируется избыточный диффузный бета-ритм [19].

Расстройство нервно-психического и речевого развития с потерей навыков рук обусловлено мутацией гена *GABBR2* (9q22.33). Тип наследования — аутосомно-доминантный. Частота не установлена. Основные клинические симптомы [20]:

- остановка и регресс развития в первые годы жизни;

- потеря целенаправленных движений рук;

- нарушение когнитивного и речевого развития, аутизм.

Для больных также характерны дистония в конечностях, нарушение походки, расстройства сна, эпилептические приступы, маленькие холод-

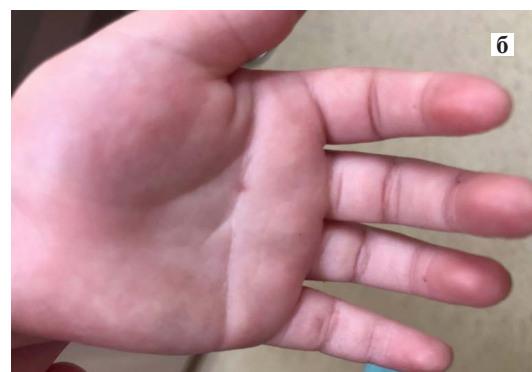
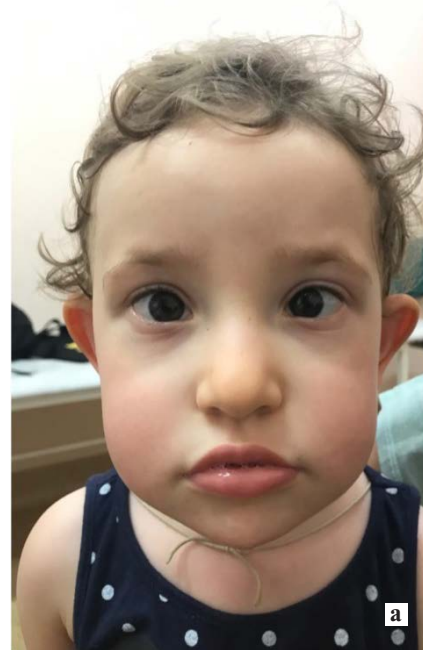
Рис. 5. Девочка 3 лет с синдромом Питта—Хопкинса: широкий рот с ярко выраженным двойным изгибом верхней губы («лук Купидона») и широкая переносица (а); необычно мясистые подушечки на кончиках пальцев рук и поперечная ладонная борозда (б). (Разрешение родителей получено)

Fig. 5. 3-year-old girl with Pitt-Hopkins syndrome: wide mouth with a pronounced double bend of the upper lip (“Cupid’s bow”) and wide bridge of the nose (a); fleshy pads on the fingertips and palmar simean crease (b).

ные кисти и стопы. Наблюдаются эпизоды гипервентиляции/апноэ, стереотипии, бруксизм, микроили макроцефалия.

Синдром Клифстра связан с мутацией гена гистоновой метилтрансферазы *EHMT1* или делецией региона 9q34.3; наследуется аутосомно-доминантно [21]. Частота не установлена. Клинические проявления:

- когнитивные нарушения различной степени, нарушения речи;
- расстройства аутистического спектра, гиперактивность, приступы агрессии и аутоагрессии;
- нарушения сна с частыми пробуждениями;
- гипотония в раннем детском возрасте, моторная неловкость, атаксия;
- эпилепсия;
- пороки сердца (дефекты межпредсердной или межжелудочковой перегородки, тетрада Фалло, коарктация аорты, двустворчатый аортальный клапан, стеноз легочной артерии);
- снижение слуха.

Больные склонны к ожирению, часто у них наблюдаются крипторхизм, пузырно-мочеточниковый и гастроэзофагеальный рефлюкс. Особенности лицевого фенотипа: брахицефалия, микроцефалия, плоское лицо, гипоплазия средней части лица, гипертелоризм глаз, синофрив, короткий вздернутый нос, приоткрытый рот, вывернутая нижняя мясистая губа, прогнатизм, деформированные ушные раковины [22].

Синдрома Кристиансона вызван мутацией в гене *SLC9A6* (Xq26), наследуется сцепленно с хромосомой X. Частота не установлена. Женщины-носители имеют более легкие клинические симптомы. Основные клинические проявления [23]:

- тяжелая умственная отсталость, отсутствие речи, нарушение моторного развития;
- постнатальная микроцефалия, атаксия, гиперкинезы, офтальмоплегия;
- эпилептические приступы (тонико-клонические, фотосенситивные);
- гиперактивность, аутистическое поведение, может быть веселый нрав (улыбчивость);
- расстройства сна, высокий порог болевой чувствительности;
- дефицит массы тела, дисфагия, гастроэзофагеальный рефлюкс.

Характерный признак по данным магнитно-резонансной томографии головного мозга — атрофия мозжечка. Фенотипические особенности пациентов с синдромом Кристиансона: длинное и узкое лицо, глубоко запавшие глаза, косоглазие, густые брови, длинный прямой нос, открытый рот, слюнотечение, длинные и тонкие пальцы рук и ног, большие уши. Мальчики старше 10 лет, как правило, утрачивают способность ходить.

Синдром Смита–Магениса обусловлен делецией хромосомы 17, региона 17p11.2, затрагивающей

ген индуктора ретиноловой кислоты 1 *RAI1*; наследуется аутосомно-доминантно. Частота: 1 случай на 15 000–25 000 новорожденных. Клинические проявления [24]:

- умственная отсталость от легкой до умеренной степени;
- нарушение речи, проблема с артикуляцией, с экспрессивной речью, особенности голоса (хриплый/писклявый);
- выраженные расстройства сна (частые ночные и ранние утренние пробуждения, чрезмерная дневная сонливость);
- врожденные пороки развития (микроцефалия, краниосиностоз, расщелина губы и неба, аномалии гортани, пороки сердца);
- характерное поведение.

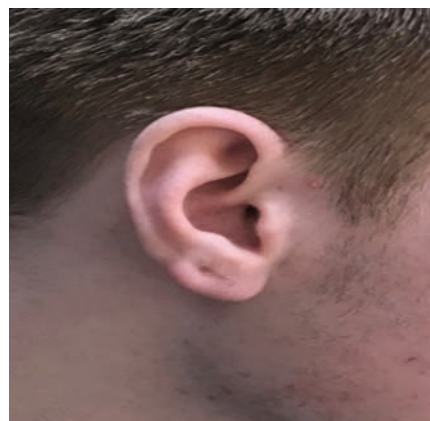

Рис. 6. Крупные оттопыренные мочки ушей с углублением в центре у мальчика 15 лет с синдромом Моват–Вильсона.
Fig. 6. Large protruding earlobes with a recess in the center in a 15 years old boy, with Movat–Wilson syndrome.

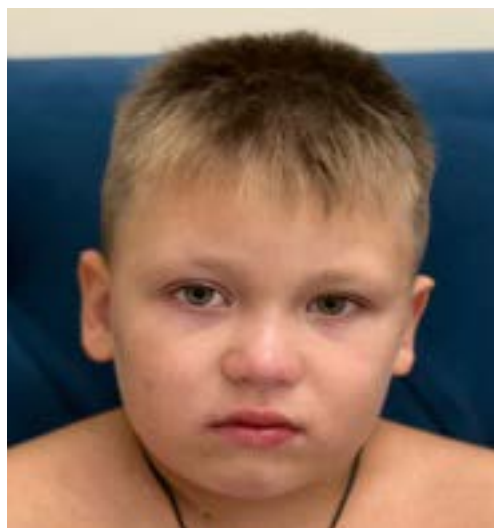

Рис. 7. Короткий нос, полные щеки у мальчика, 7 лет с синдромом дупликации 15q11–q13. (Разрешение родителей получено)
Fig. 7. Short nose, full cheeks of a boy, 7 years old with duplication syndrome 15q11–q13.

Дети с синдромом Смита–Магениса гиперактивные, импульсивные, с неадекватным агрессивным поведением и аутоагрессией. С раннего возраста могут быть двигательные стереотипии в виде «ударов головой», частых сжатий руками верхней половины тела (описывают как самообъятие), перелистывания страниц, слюнявя палец (симптом lick & flip), раскачивания туловища и др. Позже появляются кусания рук, онихотилломания (страсть сдирать ногти на руках и ногах), ринотиллексомания (навязчивое болезненное ковыряние в носу), полиэмболокойломания (страсть вводить инородные тела в естественные отверстия тела). Характерен лицевой фенотип: плоское широкое лицо, гипоплазия средней части лица, сросшиеся брови, монголоидный разрез глаз, выпуклый лоб, приоткрытый рот, короткий нос с открытыми вперед ноздрями, аномалии роста зубов (особенно отсутствие премоляров), макроглоссия, вывернутая наружу мясистая верхняя губа (напоминает форму шатра). Отмечается низкий рост, маленькие кисти и стопы, короткие пальцы рук и ног, выпуклые подушечки пальцев, клинодактилия V пальца кисти, относительно короткие верхние конечности с ограничением объема движений в локтях, плоскостолие с плоско-варусной деформацией стоп, ходьба на широкой опоре. Характерны признаки периферической neuropatii, пониженная чувствительность

к боли и снижение температурной чувствительности. Нередко наблюдается тугоухость, гиперхолестеринемия, ожирение в подростковом периоде. Эпилептические приступы встречаются менее чем в 30% случаев [25].

Заключение

Синдром Ангельмана — заболевание с четко очерченным симптомокомплексом, позволяющим врачу установить клинический диагноз. Однако ряд генетических синдромов характеризуется сходной симптоматикой в виде нарушения психомоторного и речевого развития, аутистических признаков, эпилепсии. Знание основных клинических проявлений, особенностей лицевого фенотипа при этих синдромах помогает в дифференциальной диагностике, облегчая педиатру и неврологу диагностический путь. Установление диагноза с его генетическим подтверждением дает возможность прогнозировать течение болезни, планировать оказание медицинской, психолого-педагогической и социальной помощи ребенку и членам его семьи. Важность установления правильного диагноза и выделение когорт пациентов с определенным генетическим синдромом в том числе связана с ведущимися в настоящее время разработками в области генной терапии заболеваний.

ЛИТЕРАТУРА (REFERENCES)

1. *Debopam S.* Epilepsy in Angelman syndrome: A scoping review. *Brain Dev* 2021; 43(1): 32–44. DOI: 10.1016/j.braindev.2020.08.014
2. *Williams C.A., Beauder A.L., Clayton-Smith J., Knoll J.H., Kyllerman M., Laan L.A. et al.* Angelman syndrome 2005: consensus for diagnostic criteria. *Am J Med Genet A* 2006; 140(5): 413–418. DOI: 10.1002/ajmg.a.31074
3. *Robinson A.A., Goldman S., Barnes G., Goodpaster L., Malow B.A.* Electroencephalogram (EEG) duration needed to detect abnormalities in angelman syndrome: is 1 hour of overnight recording sufficient? *J Child Neurol* 2015; 30: 58–62. DOI: 10.1177/0883073814530498
4. *Leyser M., Penna P.S., de Almeida A.C., Vasconcelos M.M., Nascimento O.J.* Revisiting epilepsy and the electroencephalogram patterns in Angelman syndrome. *Neurol Sci* 2014; 35: 701–705. DOI: 10.1007/s10072–013–1586–3
5. *Bird L.M.* Angelman syndrome: review of clinical and molecular aspects. *Appl Clin Genet* 2014; 7: 93–104. DOI: 10.2147/TACG.S57386
6. *Bahi-Buisson N., Bienvenu T.* CDKL5-related disorders: from clinical description to molecular genetics. *Mol Syndromol* 2012; 2(3–5): 137–152. DOI: 000331333
7. *Bahi-Buisson N., Villeneuve N., Caietta E., Jacqueline A., Maurey H., Matthijs G. et al.* Recurrent mutations in the CDKL5 gene: genotype-phenotype relationships. *Am J Med Genet A* 2012; 158A(7): 1612–1619. DOI: 10.1002/ajmg.a.35401
8. *Fehr S., Wilson M., Downs J., Williams S., Murgia A.* The CDKL5 disorder is an independent clinical entity associated with early-onset encephalopathy. *Eur J Hum Genet* 2013; 21(3): 266–273. DOI: 10.1038/ejhg.2012.156
9. *Jakimiec M., Paprocka J., Śmigiel R.* CDKL5 Deficiency Disorder-A Complex Epileptic Encephalopathy. *Brain Sciences* 2020; 10(2): 107. DOI: org/10.3390/brainsci10020107
10. *Adegbola A.A., Gonzales M.L., Chess A., LaSalle J.M., Cox G.F.* A novel hypomorphic MECP2 point mutation is associated with a neuropsychiatric phenotype. *Hum Genet* 2009; 124: 615–623. DOI: 10.1007/s00439–008–0585–6
11. *Hagberg B.* Clinical manifestations and stages of Rett syndrome. *Ment Retard Dev Disabil Res Rev* 2002; 8: 61–65. DOI: 10.1002/mrdd.10020
12. *Ramocki M.B., Tavyev Y.J., Peters S.U.* The MECP2 Duplication Syndrome *Am J Med Genet A* 2010; 152A(5): 1079–1088. DOI: 10.1002/ajmg.a.33184
13. *El Chehadeh S., Touraine R., Prieur F., Reardon W., Bienvenu T., Chantot-Bastaraud S. et al.* Xq28 duplication including MECP2 in six unreported affected females: what can we learn for diagnosis and genetic counselling? *Clin Genet* 2017; 91(4): 576–588. DOI: 10.1111/cge.12898
14. *Zollino M., Zweier C., Van Balkom I.D., Sweetser D.A., Alaimo J., Bijlsma E.K. et al.* Genet Diagnosis and management in Pitt-Hopkins syndrome: First international consensus statement. *Clin Genet* 2019; 95(4): 462–478. DOI: 10.1111/cge.13506
15. *Evans E., Einfeld S., Mowat D., Taffe J., Tonge B., Wilson M.* The behavioral phenotype of Mowat–Wilson syndrome. *Am J Med Genet Part A* 2012; 158A: 358–366. DOI: 10.1002/ajmg.a.34405
16. *Ivanovski I., Djuric O., Caraffi S.G., Santodirocco D., Pollazzon M., Rosato S. et al.* Phenotype and genotype of 87 patients with Mowat–Wilson syndrome and recommendations for care. *Genet Med* 2018; 20: 965–975. DOI: 10.1038/gim.2017.221

17. *Koolen D.A., Kramer J.M., Neveling K., Nillesen W.M., Moore-Barton H.L., Elmslie F.V. et al.* Mutations in the chromatin modifier gene KANSL1 cause the 17q21.31 microdeletion syndrome. *Nat Genet* 2012; 44(6): 639–641. DOI: 10.1038/ng.2262
18. *Clayton-Smith J., Webb T., Cheng X.J., Pembrey M.E., Malcolm S.* Duplication of chromosome 15 in the region 15q11–13 in a patient with developmental delay and ataxia with similarities to Angelman syndrome. *J Med Genet* 1993; 30: 529–531. DOI: 10.1136/jmg.30.6.529
19. *Frohlich J., Senturk D., Saravanapandian V., Golshani P., Reiter L.T., Sankar R. et al.* A Quantitative Electrophysiological Biomarker of Duplication 15q11.2–q13.1 Syndrome. *PLoS One*. 2016; 11(12): e0167179. DOI: 10.1371/journal.pone.0167179
20. *D'Onofrio G., Riva A., Di Rosa G., Cali' E., Efthymiou S., Gitto E. et al.* Paroxysmal limb dystonias associated with GABBR2 pathogenic variant: A case-based literature review. *Brain Dev* 2022; 44(7): 469–473. DOI: 10.1016/j.braindev.2022.03.010
21. *Stewart D.R., Kleefstra T.* The chromosome 9q subtelomere deletion syndrome. *Am J Med Genet C Semin Med Genet* 2007; 145(4): 383–392. DOI: 10.1002/ajmg.c.30148
22. *Kleefstra T., Leeuw N.* *Kleefstra Syndrome*. In: M.P. Adam, G.M. Mirzaa, R.A. Pagon, S.E. Wallace, L. Bean, K.W. Gripp, A. Amemiya (eds). *GeneReviews®* [Internet]. Seattle (WA): University of Washington, Seattle; 1993–2022. <https://www.ncbi.nlm.nih.gov/books/NBK47079/> / Ссылка активна на 11.10.2022.
23. *Morrow E.M., Pescosolido M.F.* *Christianson Syndrome*. In: M.P. Adam, G.M. Mirzaa, R.A. Pagon, S.E. Wallace, L. Bean, K.W. Gripp, A. Amemiya (eds). *GeneReviews®* [Internet]. Seattle (WA): University of Washington, Seattle; 1993–2022. <https://www.ncbi.nlm.nih.gov/books/NBK475801/> / Ссылка активна на 11.10.2022.
24. *Rinaldi B., Villa R., Sironi A., Garavelli L., Finelli P., Bedeschi M.F.* *Smith-Magenis Syndrome — Clinical Review, Biological Background and Related Disorders*. *Genes (Basel)* 2022; 13(2): 335. DOI: 10.3390/genes13020335
25. *Goldman A.M., Potocki L., Walz K., Lynch J.K., Glaze D.G., Lupski J.R., Noebels J.L.* Epilepsy and chromosomal rearrangements in Smith–Magenis Syndrome [del(17)(p11.2p11.2)]. *J Child Neurol* 2006; 21(2): 93–98. DOI: 10.1177/08830738060210021201

Поступила: 10.08.22

Received on: 2022.08.10

Конфликт интересов:

Авторы данной статьи подтвердили отсутствие конфликта интересов и финансовой поддержки, о которых необходимо сообщить.

Conflict of interest:

The authors of this article confirmed the lack of conflict of interest and financial support, which should be reported.

*Выражаем благодарность семьям пациентов за разрешение публикации фотографий пациентов.
We express our gratitude to the families of patients for permission to publish photographs of patients.*

Мараликсibat — альтернатива трансплантации печени у детей с синдромом Алажилля

А.В. Дегтярева^{1,2}, Е.И. Савельева², Е.А. Филиппова^{1,3}, А.А. Докшукина¹, М.Х. Исаева¹, В.В. Зубков¹, М.Б. Албегова¹

¹ФГБУ «Национальный медицинский исследовательский центр акушерства, гинекологии и перинатологии им. академика В.И. Кулакова» Минздрава России, Москва, Россия;

²ФГАОУ ВО «Первый Московский государственный медицинский университет им. И.М. Сеченова» Минздрава России (Сеченовский университет), Москва, Россия;

³ФГБОУ ДПО «Российская медицинская академия непрерывного профессионального образования» Минздрава России, Москва, Россия

Maralixibat is an alternative to liver transplantation in children with Alagille syndrome

A.V. Degtyareva^{1,2}, E.I. Savelyeva², E.A. Filippova^{1,3}, A.A. Dokshukina¹, M.Kh. Isaeva¹, V.V. Zubkov¹, M.B. Albegova¹

¹Kulakov National Medical Research Center for Obstetrics, Gynecology and Perinatology, Moscow, Russia;

²Sechenov First Moscow State Medical University, Moscow, Russia;

³Russian Medical Academy of Continuing Professional Education, Moscow, Russia

Синдром Алажилля — генетическое мультисистемное заболевание, при котором одним из ключевых симптомов, значительно ухудшающих качество жизни, является холестатический кожный зуд. До недавнего времени единственным методом лечения была трансплантация печени. В 2021 г. в США был одобрен и зарегистрирован новый препарат Мараликсibat (Marixibat). В статье представлен первый опыт использования этого препарата в России. За 7 мес применения препарата у пациента купировался кожный зуд, значительно снизился уровень желчных кислот в крови и существенно улучшились показатели физического развития. Наш первый опыт использования препарата мараликсibat в России, а также данные литературы свидетельствуют о значительном улучшении качества жизни пациентов, получающих мараликсibat, и позволяют рассматривать его в качестве альтернативы трансплантации печени.

Ключевые слова: дети, синдром Алажилля, Мараликсibat, кожный зуд, холестаз, заболевание печени.

Для цитирования: Дегтярева А.В., Савельева Е.И., Филиппова Е.А., Докшукина А.А., Исаева М.Х., Зубков В.В., Албегова М.Б. Мараликсibat — альтернатива трансплантации печени у детей с синдромом Алажилля. Рос вестн перинатол и педиатр 2022; 67:(6): 123–130. DOI: 10.21508/1027–4065–2022–67–6–123–130

Alagille syndrome is a genetic multisystem disease in which one of the key symptoms that significantly impairs quality of life is cholestatic pruritus. Until recently the only treatment opportunity was liver transplantation. In 2021 the new drug maralixibat (Marixibat) was approved and registered in the United States. This article presents the first experience of using this medication in Russia. The patient stopped itching, significantly reduced the serum bile acids and also improved physical development within 7 months of therapy. Our first experience of using maralixibat in Russia, as well as the available literature data indicates a significant improvement in the quality of life of patients and allows us to consider this drug as an alternative to liver transplantation.

Key word: Children, Alagille syndrome, maralixibat, itch, cholestasis, liver diseases.

For citation: Degtyareva A.V., Savelyeva E.I., Filippova E.A., Dokshukina A.A., Isaeva M.Kh., Zubkov V.V., Albegova M.B. Maralixibat is an alternative to liver transplantation in children with Alagille syndrome. Ros Vestn Perinatol i Pediatr 2022; 67:(6): 123–130 (in Russ). DOI: 10.21508/1027–4065–2022–67–6–123–130

© Коллектив авторов, 2022

Адрес для корреспонденции: Дегтярева Анна Владимировна — д.м.н., проф., зав. отделом педиатрии Института неонатологии и педиатрии Национального медицинского исследовательского центра акушерства, гинекологии и перинатологии им. В.И. Кулакова; проф. кафедры неонатологии Института здоровья детей Первого Московского государственного медицинского университета им. И.М. Сеченова (Сеченовский университет), ORCID: 0000–0003–0822–751X e-mail: annadim@yahoo.com

Филиппова Елена Александровна — к.м.н., зав. отделом ультразвуковой диагностики в неонатологии и педиатрии Института неонатологии и педиатрии Национального медицинского исследовательского центра акушерства, гинекологии и перинатологии им. В.И.Кулакова; доц. кафедры лучевой диагностики детского возраста Российской медицинской академии непрерывного профессионального образования, ORCID: 0000–0002–4964–1736

Докшукина Алина Алексеевна — врач-неонатолог, науч. сотр. консультативного педиатрического отделения отдела педиатрии Института неонатологии и педиатрии Национального медицинского исследовательского центра акушерства, гинекологии и перинатологии им. В.И. Кулакова,

ORCID: 0000–0002–4424–0271

Исаева Медан Хасановна — асп. отдела педиатрии Института неонатологии и педиатрии Национального медицинского исследовательского центра акушерства, гинекологии и перинатологии им. В.И. Кулакова, ORCID: 0000–0002–4515–6389

Зубков Виктор Васильевич — д.м.н., проф., дир. Института неонатологии и педиатрии Национального медицинского исследовательского центра акушерства, гинекологии и перинатологии им. В.И. Кулакова, ORCID: 0000–0001–8366–5208

Албегова Марина Бечербиевна — к.м.н., зав. консультативным педиатрическим отделением отдела педиатрии Института неонатологии и педиатрии Национального медицинского исследовательского центра акушерства, гинекологии и перинатологии им. В.И. Кулакова, ORCID: 0000–0001–7833–7648

117513 Москва, ул. Академика Опарина, д. 4 Б

Савельева Екатерина Игоревна — студентка VI курса Клинического института детского здоровья им. Н.Ф. Филатова Первого Московского государственного медицинского университета им. И.М. Сеченова (Сеченовский университет), ORCID: 0000–0002–8264–3194

119435 Москва, ул. Большая Пироговская, д. 19, стр. 1

Синдром Алажилля (артериопеченочная дисплазия, синдром гипоплазии внутрипеченочных желчных протоков, синдром Уотсона–Миллера; OMIM 118450) — генетическое мультисистемное заболевание с аутосомно-доминантным типом наследования. По разным оценкам, его распространенность варьирует от 1:30 тыс. до 1:100 тыс. [1, 2]. В 94–96% случаев заболевание вызвано мутациями в гене *JAG1*, около 2% приходится на мутации в гене *NOTCH2*. Кроме того, имеются микроделеции на коротком плече хромосомы 20, включающие ген *JAG1* (20p12.2 microdeletion) [1, 3, 4]. Основные клинические симптомы выявляются нарушениями следующих органов и систем: печень, зрительный анализатор, сердце, опорно-двигательный аппарат, а также особенности строения лицевого отдела черепа. В последние годы клинические критерии синдрома Алажилля расширены и включают аномалии сосудов и изменения почек [5].

Клинические проявления синдрома Алажилля variabelьны и могут значительно различаться даже у пациентов одной семьи: от субклинических форм с незначительными изменениями в лабораторных показателях до тяжелых форм, ассоциированных с билиарным циррозом, критическим пороком сердца, почечной недостаточностью и тяжелым нарушением гемостаза [6]. Наиболее распространенным проявлением служит синдром холестаза, который встречается у 89–100% пациентов, дебютирует в первые 3 мес жизни, чаще в неонатальном периоде. Типичным признаком холестаза при синдроме Алажилля служит кожный зуд, как правило, плохо поддающийся лечению и значительно нарушающий качество жизни. Зуд беспокоит пациентов не только в период бодрствования, но и во время сна. В целях оценки его интенсивности разработаны шкалы ItchRO (Pt) для пациентов и ItchRO (Obs) для врачей [7]. Оценку проводят 2 раза в сутки, так как интенсивность зуда может меняться в течение дня. ItchRO включает один элемент для оценки тяжести зуда по шкале от 0, где 0 для шкалы ItchRO (Pt) — я не чувствовал зуда, и для шкалы ItchRO (Obs) — зуд не был отмечен, до 4, где 4 по шкале ItchRO (Pt) — я чувствовал очень сильный зуд, в шкале ItchRO (Obs) — заметен сильный зуд [7]. При данном заболевании выявляются гиперхолестеринемия и дислипидемия, что приводит к образованию ксантом (на сгибательной поверхности пальцев, ладонных сгибах, задней поверхности шеи, подколенных ямках, ягодицах и паховых складках) у отдельных пациентов. Ксантомы чаще появляются после 1 года жизни при холестеринемии более 13 ммоль/л, что свидетельствует о тяжести процесса и длительности холестаза. Недостаточное поступление желчи в кишечник приводит к нарушению процессов всасывания жиров и жирорастворимых витаминов. Мальабсорбция ведет к задержке развития и медлен-

ному росту в 50–90% случаев [4]. У больных часто возникают нарушения метаболизма костной ткани с остеопорозом и патологическими переломами (особенно бедренной кости), которые встречаются чаще по сравнению с другими заболеваниями печени.

Диагностически значимым считается выявление как минимум 3 из 7 основных клинических проявлений: синдром холестаза; порок сердца (стеноз легочной артерии и др.); лицевой дисморфизм; офтальмологическая патология (задний эмбриотаксон и др.); патология костной системы (позвонки в виде «крыльев бабочки» и др.); патология почек и сосудистые аномалии. Диагноз подтверждается на основании результатов молекулярно-генетического исследования [4, 8, 9].

Терапия синдрома Алажилля включает лечебное питание с повышенным содержанием среднецепочечных триглицеридов, белка и калорий, урсодезоксихолевую кислоту, высокие дозы жирорастворимых витаминов, микроэлементы. Для коррекции кожного зуда применяют холестирамин, колесевелам, рифампицин, ондансетрон и налтрексон. Иногда требуется комбинированное использование указанных препаратов с целью снижения концентрации желчных кислот в крови. При неэффективности консервативной терапии, прогрессировании кожного зуда и других осложнений длительно сохраняющегося холестаза единственным радикальным методом лечения остается трансплантация печени [4, 10].

В трансплантации печени нуждаются большинство пациентов с синдромом Алажилля. Выживаемость пациентов с нативной печенью при этом заболевании составляет 51 и 38% в возрасте 10 и 20 лет соответственно [1, 4]. При этом выживаемость детей с синдромом Алажилля после трансплантации печени ниже, чем при других заболеваниях, варьирует от 57 до 83% в течение 1 года, что связано с наличием сопутствующих аномалий сердца, почек и сосудов [11–14]. По данным В.М. Kamath и соавт. [13], выживаемость в течение года после трансплантации печени составляет 87% у детей с синдромом Алажилля по сравнению с 96% у пациентов с билиарной атрезией.

Новыми препаратами для лечения пациентов с синдромом Алажилля стали ингибиторы апикального натрийзависимого переносчика желчных кислот, известные также как ингибиторы транспортера желчных кислот подвздошной кишки (ASBT) [15]. Они способствуют прерыванию энтерогепатической циркуляции желчных кислот в энтероцитах подвздошной кишки (рис. 1). К таким препаратам относятся Мараликсibat и Оdevиксibat. Эти препараты показали положительный эффект при лечении холестатического кожного зуда при заболеваниях печени у детей [15–17]. Анализ исходов применения Мараликсибата продемонстрировал значительное повышение 6-летней выживаемости ($p < 0,0001$; относительный риск — ОР 0,305; 95% доверительный интервал — ДИ 0,189–0,491). Кроме того, результаты

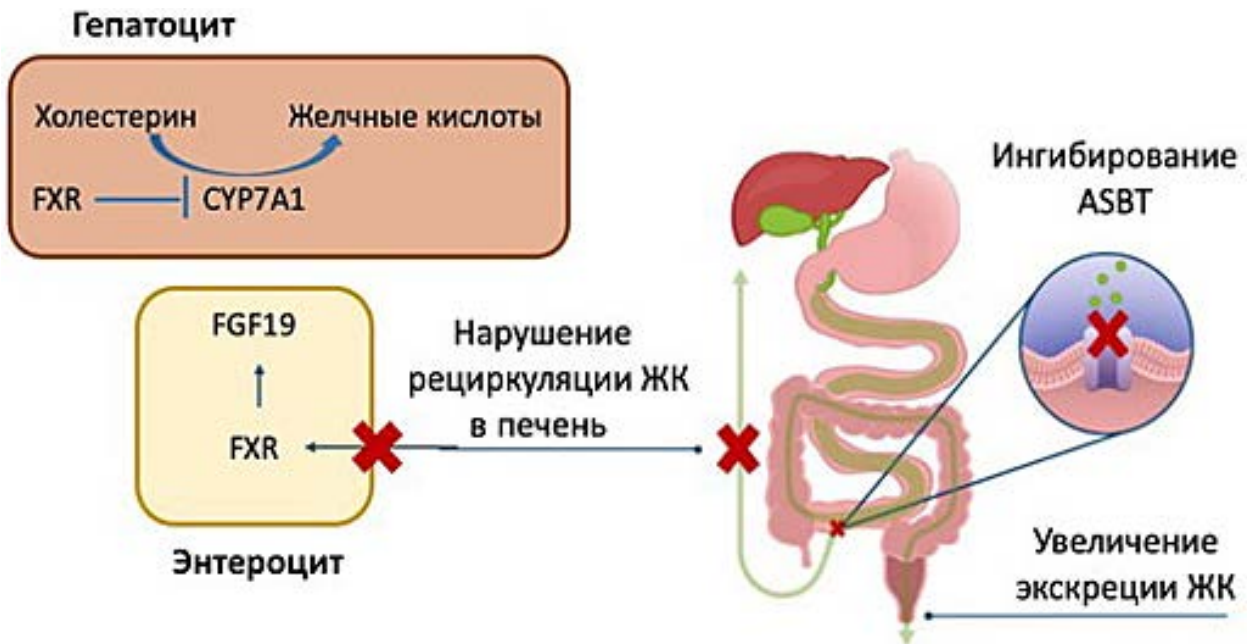


Рис. 1. Влияние ингибитора транспортера желчных кислот подвздошной кишки на циркуляцию желчных кислот. CYP7A1 — холестерин 7 альфа-гидроксилаза; FXR — фарнезоидный X-рецептор; FGF19 — фактор роста фибробластов; ЖК — желчные кислоты; ASBT — ингибитор транспортера желчных кислот подвздошной кишки [16].

Fig. 1. The effect of the inhibitor of the bile acid transporter of the ileum on the circulation of bile acids.

CYP7A1 — cholesterol 7 alpha-hydroxylase; FXR — farnesoid X-receptor; FGF19 — fibroblast growth factor; ASBT — inhibition of the apical sodium-dependent bile acid transporter.

показали статистически значимое повышение выживаемости без трансплантации ($p < 0,0001$; ОР 0,332; 95% ДИ 0,197–0,559). Данное исследование иллюстрирует возможность Мараликсибата оказывать долгосрочный и стойкий эффект у пациентов с синдромом Алажилля [18].

Наиболее распространенные побочные эффекты — диспепсические явления (боль в животе, диарея, рвота), лихорадка, инфекции (назофарингит, отит), головная боль, кашель, изменение лабораторных маркеров функции печени [17]. Однако в проведенных исследованиях указанные состояния в большинстве случаев самопроизвольно купировались и не служили причиной для прекращения терапии [17].

В настоящее время препараты данной группы не зарегистрированы в Российской Федерации, но прошли регистрацию в некоторых зарубежных странах, например США. С января 2022 г. препарат назначен двум российским детям с синдромом Алажилля на основании федерального консилиума, приобретен за счет средств благотворительных фондов, а в дальнейшем включен в перечень лекарственных препаратов,купаемых фондом «Круг добра». Представляем клиническое наблюдение пациента с генетически подтвержденным синдромом Алажилля, которому проводится терапия Мараликсибатом не по показаниям (off-label) с положительным эффектом.

Клиническое наблюдение. Ребенок с генетически подтвержденным синдромом Алажилля находился под динамическим наблюдением в отделе педиатрии

института неонатологии и педиатрии Национального медицинского исследовательского центра акушерства, гинекологии и перинатологии им. В.И. Кулакова. Комплексное обследование проводилось до начала лечения и спустя 1, 2, 4 и 7 мес на фоне терапии к моменту написания настоящей статьи и включало оценку антропометрических показателей, лабораторные исследования (клинический анализ крови, биохимические маркеры холестаза, синдрома цитолиза, показатели синтетической функции печени и функционального состояния почек), а также маркеры нутритивного статуса и ультразвуковое исследование органов брюшной полости. Родители ребенка заполняли дневник, включающий оценку интенсивности кожного зуда. Препарат назначен на основании врачебного консилиума, после подписания информированного согласия родителями.

Мальчик И. родился у женщины 31 года с отягощенным соматическим анамнезом (аутоиммунный тиреозит, субклинический гипотиреоз). Данная беременность первая, наступила в результате экстракорпорального оплодотворения и протекала на фоне гестационного сахарного диабета (ГСД). Роды первые, срочные, на 41–42-й неделе гестации. Состояние при рождении удовлетворительное, оценка по шкале Апгар 8/9 баллов, масса тела 3310 г, длина тела 54 см. С рождения у ребенка отмечалась гипербилирубинемия (билирубин пуповинной крови 60,5 мкмоль/л), по поводу которой проводилась фототерапия. При динамическом наблюдении через 18 ч прирост

билирубина составил 1,5 мкмоль/л, в связи с чем фототерапия была завершена. С 3-х суток жизни отмечалось увеличение уровня общего билирубина за счет прямой фракции (общий билирубин 204 мкмоль/л, прямой билирубин 67 мкмоль/л), с 4-х суток назначена желчегонная терапия препаратом урсодезоксихолевой кислоты из расчета 30 мг/кг/сут. При лабораторном обследовании синдром цитолиза не выявлен, другие биохимические показатели крови не исследовались. По данным эхокардиографии и компьютерной томографии органов грудной клетки у ребенка выявлен сложный комбинированный порок сердца, связанный с гипоплазией правых отделов: гипоплазия трикуспидального клапана, правого желудочка, ствола, ветвей и клапана легочной артерии. Кроме того, выявлен дефект межпредсердной перегородки, гипертрофическая кардиомиопатия, расширение полых вен, гипоплазия легочных вен, вариант впадения безымянной вены в непарные вены справа позади аорты. По данным ультразвукового исследования органов брюшной полости и почек у ребенка наблюдалось нарушение реологии желчи, а также удвоение чашечно-лоханочной системы справа и диффузные изменения почек. Были исключены вирусные гепатиты В и С. В возрасте 8 сут жизни у пациента отмечались гемостазиологические нарушения в виде гипокоагуляции (протромбиновый индекс 6%, международной нормализованное отношение 10,6, активированное частичное тромбопластиновое время 1,82 с). В связи с риском развития кровотечений проводилась трансфузия свежзамороженной плазмы и введение препаратов витамина К с положительным эффектом. Установлен диагноз врожденного гепатита неясной этиологии.

При обследовании в возрасте 1 мес отмечалась иктеричность кожных покровов, увеличение размеров печени до 3–3,5 см, эпизоды ахолии стула, при лабораторном обследовании сохранялся синдром холестаза: общий билирубин 128 мкмоль/л, прямой билирубин 77 мкмоль/л, щелочная фосфатаза 656 ед/л (норма до 340 ед/л), гамма-глутамилтранспептидаза до 1198 ед/л (норма до 60 ед/л), умеренный синдром цитолиза — аспартатаминотрансфераза 201 ед/л (норма до 40 ед/л), аланинаминотрансфераза 149 ед/л (норма до 40 ед/л). Несмотря на проводимую желчегонную терапию, синдром холестаза сохранялся. В возрасте 3,5 мес у ребенка появился кожный зуд. Пациенту проведено рентгенологическое исследование позвоночника в прямой проекции и выявлено расщепление тела позвонка Th₇ в виде крыльев бабочки. При осмотре отмечался лицевой дисморфизм: выпуклый лоб, глубоко посаженные глаза, острый подбородок, седловидный нос. Учитывая данные лабораторного обследования (синдром холестаза, синдром цитолиза, витамин К-зависимая коагулопатия), инструментального обследования (комбинированный порок сердца, расщепление тела

позвонка), физического обследования (гепатомегалия, иктеричность кожных покровов, особенности лицевого фенотипа), в возрасте 3 мес у ребенка предположен синдром Алажилля. При молекулярно-генетическом исследовании выявлен патогенный вариант в экзоне 2 гена *JAG1 c.226A>T*, что позволило подтвердить диагноз. Назначена терапия, включающая лечебное питание, жирорастворимые витамины и урсодезоксихолевую кислоту. С 8 мес проводится лечение кожного зуда препаратами холестирамина и рифампицина без существенного эффекта.

При осмотре в возрасте 2 лет 9 мес масса тела мальчика 9,9 кг (P<3), рост 84 см (P<3), индекс массы тела 14,3; отмечался выраженный кожный зуд, при оценке по шкале зуд соответствовал 4 баллам, на коже определялись множественные ссадины, жалобы на нарушение сна (трудности с засыпанием и пробуждения от 2 до 4 раза за ночь), выраженную раздражительность и беспокойство, а также сниженный аппетит. Размеры печени увеличены (+3 см, +2,5–3 см, в/3). Стул 2 раза в день, окрашенный. При обследовании сохранялся синдром холестаза, отмечалось повышение уровня желчных кислот в крови до 273,1 мкмоль/л (более чем в 27 раз), гамма-глутамилтранспептидазы до 210,6 ед/л (норма до 50 ед/л), синдром цитолиза — повышение активности аспартатаминотрансферазы до 149 ед/л (норма до 40 ед/л), аланинаминотрансферазы до 240 ед/л (норма до 40 ед/л), показатели синтетической функции печени были в норме. По данным ультразвукового исследования органов брюшной полости отмечались неспецифические изменения в виде умеренной гепатомегалии и повышения эхогенности печени. По другим органам и системам у ребенка сохранялись признаки недостаточности кровообращения I степени, функциональное состояние мочевыделительной системы оставалось в норме.

С учетом генетически подтвержденного синдрома Алажилля и наличия у ребенка интенсивного кожного зуда, существенным образом нарушающего качество его жизни, на основании медицинского консилиума было принято решение о проведении лечения ингибитором апикального натрийзависимого переносчика желчных кислот Мараликсibatом off-label в стандартной дозе 0,38 мг/кг/сут. Холестирамин, который ребенок получал для коррекции кожного зуда, был отменен, терапия препаратом урсодезоксихолевой кислоты была продолжена с последующей отменой через 2 нед. Продолжена терапия жирорастворимыми витаминами под контролем их уровня в крови.

Уже через 1 нед от начала лечения мама пациента отметила значительное снижение интенсивности кожного зуда, ребенок перестал просыпаться ночью, уменьшились расчесы и ссадины на коже. При контрольном обследовании через 1 мес от начала терапии препаратом Мараликсibat в возрасте 2 лет 10 мес улучшились показатели физического развития

(см. таблицу; рис. 2, 3), улучшился аппетит, уменьшились проявления кожного зуда (по шкале оценки зуда 0–1 балл), размеры печени уменьшились (+0,5 см, +0,5 см, верхняя/3), при лабораторном обследовании отмечалось значительное снижение уровня желчных кислот (с 273,1 до 73,3 мкмоль/л; см. рис. 2). Однако выявлено увеличение уровня гамма-глутамилтранспептидазы до 829 ед/л. Данные изменения, вероятно, были связаны с отменой урсодезоксихолевой кислоты. При повторном обследовании через 2 мес от начала терапии отмечался дальнейший рост активности гамма-глутамилтранспептидазы до 1134,7 ед/л (см. рис. 2; см. таблицу), в связи с чем принято решение о возобновлении терапии урсодезоксихолевой кислотой в дозе 20 мг/кг/сут. В дальнейшем отмечалась положительная динамика состояния в виде снижения интенсивности кожного зуда, уровня желчных кислот в крови, нормализации размеров печени и улучшения показателей физического развития. Отмечалось также снижение содержания гамма-глутамилтранспептидазы, щелочной фосфатазы и холестерина в крови (см. таблицу; см. рис. 2, 3). На протяжении всего периода наблюдения показатели синтетической функции печени (уровень альбумина, холинэстеразы, фибриногена, протромбиновый индекс, международное нормализованное

отношение и др.) у ребенка были в пределах нормы, побочных эффектов не выявлено.

Обсуждение

Мараликсибат — ингибитор апикального натрийзависимого переносчика желчных кислот (ASBT), который прерывает энтерогепатическую циркуляцию желчных кислот и тем самым уменьшает их концентрацию в крови, снижая интенсивность кожного зуда и улучшая качество жизни пациента. В нашем наблюдении получен клинически значимый эффект уже через 1 мес от начала лечения. Оценка по шкале ItchRO (Obs) до лечения составляла 4 балла, а через 1 мес от начала терапии уже 0–1 балл. В исследовании, проведенном E. Gonzales и соавт. [16], через 18 нед от начала терапии Мараликсибатом утренний зуд у пациентов уменьшился на 1,7 балла, а спустя 48 нед лечения интенсивность утреннего зуда снизилась на 1,6 балла от первоначального. Важно отметить, что период рандомизации проводился с 19 по 22-ю неделю исследования (13 участников получали препарат, 16 — плацебо). В группе плацебо отмечалось статистически значимое усиление кожного зуда по сравнению с исходным уровнем: по шкале ItchRO (Obs) +0,2 ($p < 0,0001$). В данном исследовании 90% (28/31) участников получали урсодезоксихолевую кислоту ($n=25$) и/или рифам-

Таблица. Динамика состояния пациента до и на фоне терапии Мараликсибатом

Table. Dynamics of the patient's condition before and against the background of Maralixibate therapy

Возраст	2 года 9 мес	2 года 10 мес	2 года 11 мес	3 года 1 мес	3 года 4 мес
Период исследования	До лечения	1 мес	2 мес	4 мес	7 мес
Расчесы, ссадины	+++++	+	–	–	–
Масса тела, кг (SDS)	9,9 (–2,41)	10,3 (–2,19)	10,6 (–2,09)	10,9 (–2,11)	11,7 (–2,2)
Рост, см (SDS)	84 (–2,6)	86 (–2,28)	87,5 (–2,06)	90,5 (–1,71)	92 (–1,64)
Индекс массы тела (SDS)	14,3	14,2	14,1	13,6	13,8
Размеры печени, см	+(2,5–3)	+0,5	У края реберной дуги	У края реберной дуги	У края реберной дуги
Кожный зуд, баллы	4	0–1	0	0	0
Билирубин общий, мкмоль/л (норма 3,4–21 мкмоль/л)	27,4	27,9	24,7	24,9	32,6
Билирубин прямой, мкмоль/л (норма 0–5,5 мкмоль/л)	12,6	22,9	19,6	16,1	12,9
АлАТ, ед/л (норма до 40 ед/л)	240	193,2	294	235,8	252
АсАТ, ед/л (норма до 40 ед/л)	149	97,4	164,9	151,9	163
ЩФ ед/л (норма до 369 ед/л)	923	833,1	838,6	1093,8	774
Желчные кислоты мкмоль/л (норма до 10 мкмоль/л)	273,1	73,3	48,9	45,8	37
ГГТ, ед/л (норма 9–64 ед/л)	210,6	829	1134,7	851,2	484,5
Холестерин, ммоль/л (норма 3,1–5,2 ммоль/л)	9,3	8,5	8,2	7,4	5,1
Мараликсибат	–	+	+	+	+
Урсофальк	+	–	–	+	+

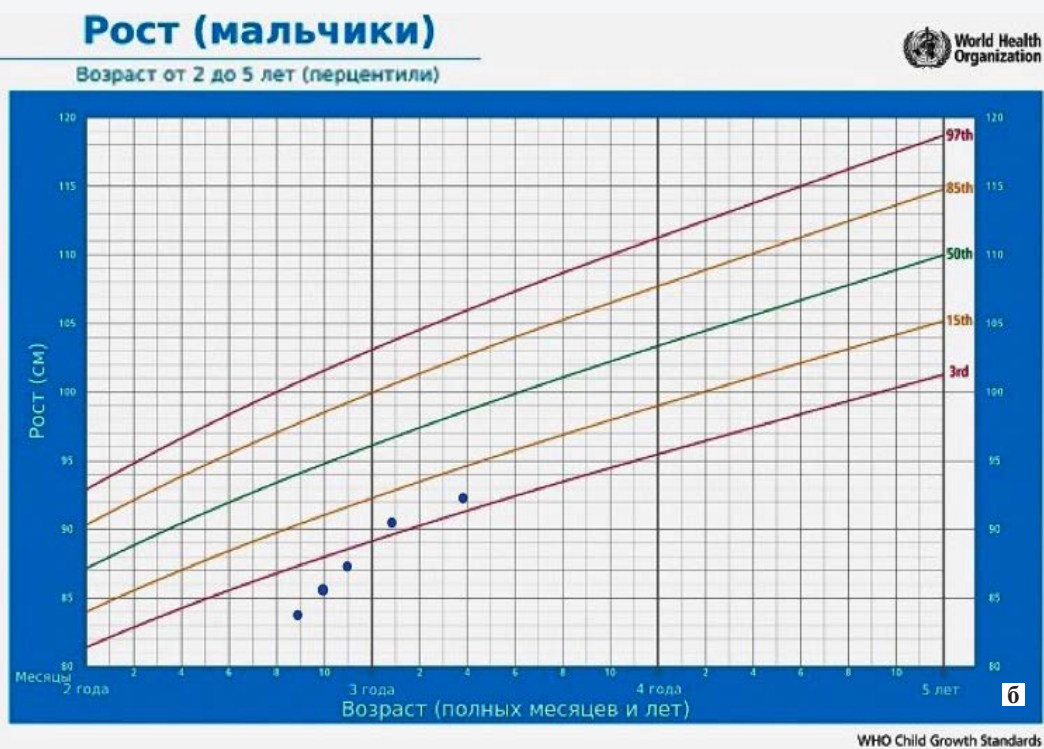
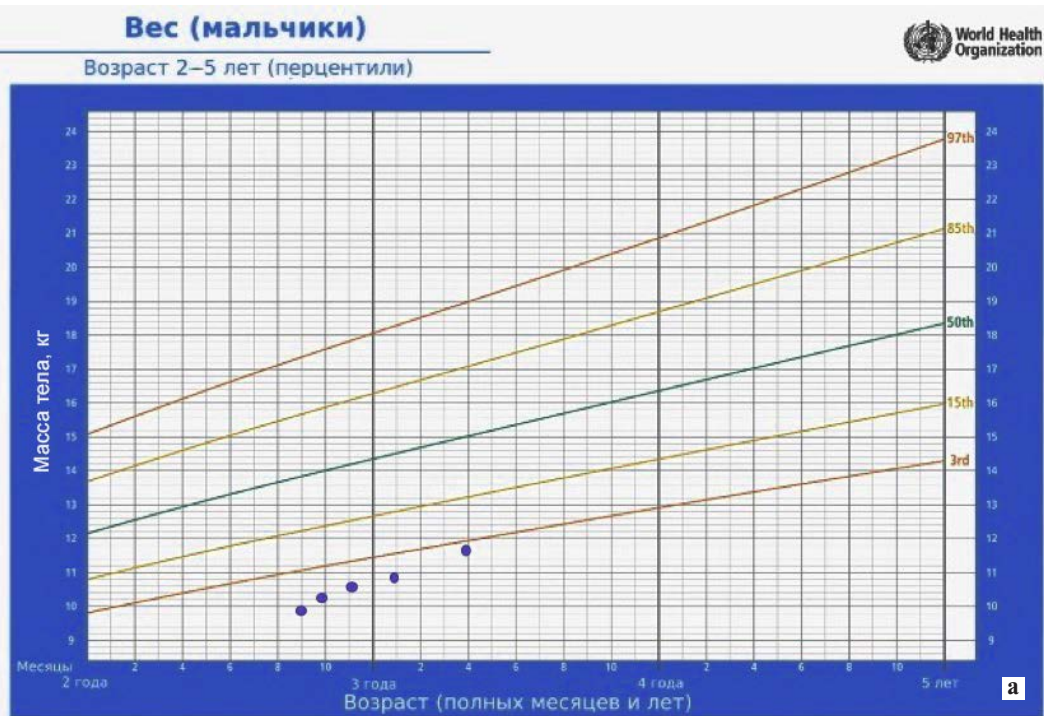


Рис. 2. Показатели массы тела (а) и роста (б) ребенка по центильным кривым, рекомендованными Всемирной организацией здравоохранения.

Fig. 2. Indicators of the weight (a) and height (b) of the child according to the percentile charts recommended by the World Health Organization.

пицин ($n=23$). Аналогичные результаты были получены в исследовании, проведенном В.Л. Shneider и соавт. [18], в котором 37 детей с синдромом Алажиля были рандомизированы для двойного слепого ведения: плацебо, 70, 140 или 280 мкг/кг/день Мара-

ликсбата в течение 13 нед. Статистически значимое снижение интенсивности кожного зуда наблюдалось при дозах Мараликсбата 70 и 140 мкг/кг/сут (средняя скорректированная разница относительно группы плацебо $-0,89$; $p=0,032$; и $-0,91$; $p=0,014$ соответственно).

Уменьшение зуда на 1 балл у участников, получавших Мараликсibat, было более распространенным, чем в группе плацебо (ItchRO (Obs) 76% против 25%; $p=0,01$). Все пациенты получали другие также препараты: антигистаминные — 73%; урсодезоксихолевую кислоту — 84%; рифампицин — 68%.

При лабораторном обследовании у нашего пациента выявлено статистически значимое снижение уровня желчных кислот в крови, который через 1 мес терапии Мараликсibatом составил 73,3 мкмоль/л (–199,8 мкмоль/л), а спустя 28 нед лечения снизился до 37 мкмоль/л (–236,1 мкмоль/л). В исследовании E. Gonzales и соавт. [16] медиана снижения уровня желчных кислот была 96 мкмоль/л спустя 48 нед ($p=0,0058$). В представленном наблюдении отмечалось увеличение уровня гамма-глутамилтранспептидазы в течение первых 2 мес терапии Мараликсibatом, что, вероятно, связано с отменой урсодезоксихолевой кислоты. После возобновления приема этого препарата отмечена положительная динамика. В исследовании B.L. Shneider и соавт. [18] не отмечено существенных изменений активности трансаминаз и содержания маркеров холестаза за исключением желчных кислот по сравнению с группой плацебо. Помимо снижения концентрации желчных кислот в крови и интенсивности зуда, в представленном наблюдении уже через 1 мес от начала лечения Мараликсibatом улучшились показатели физического развития: рост +2 см и масса тела +425 г, а спустя 8 мес ребенок вырос на 8 см и прибавил 2 кг. В исследовании, проведенном E. Gonzales и соавт. [16], ускорение роста было достигнуто к 48-й неделе терапии. Исходя из этого можно предположить, что существуют механизмы, которые улучшают всасывание питательных веществ в кишечнике.

В нашем наблюдении не выявлены побочные эффекты, однако в исследовании E. Gonzales и соавт. [16] отмечали в 52% случаев общие изменения желудочно-кишечного тракта, диарею в 32% и боли в животе у 16% испытуемых. Стоит отметить, что перечисленные состояния не служили причиной для отмены препарата.

Заключение

Таким образом, в представленном наблюдении у ребенка с генетически подтвержденным синдромом

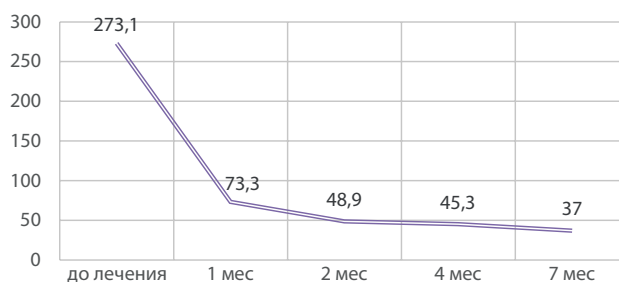


Рис. 3. Динамика уровня желчных кислот в сыворотке крови у пациента до лечения, спустя 1, 2, 4 и 7 мес лечения, ммоль/л

Fig. 3. Dynamics of the serum level of bile acids of the patient before treatment, after 1, 2, 4 and 7 months of treatment, mmol/l

мом Алажилля с целью лечения холестатического кожного зуда, значительно нарушающего качество его жизни, была начата терапия препаратом Мараликсibat. На фоне лечения достигнут хороший клинический эффект: значительно снизился уровень желчных кислот в крови, практически полностью купировался кожный зуд. Кроме того, наблюдалось улучшение показателей физического развития.

Радикальным методом лечения синдрома Алажилля остается трансплантация печени. Показанием к ее проведению у большинства пациентов с синдромом Алажилля служит «плохое качество жизни», под которым понимают изнуряющий кожный зуд, выраженную гиперлипидемию, задержку роста, переломы костей и другие осложнения длительного сохраняющегося холестаза. Вместе с тем синдром Алажилля — это мультисистемное заболевание, при котором наличие аномалий и пороков развития других органов, в том числе сердца, почек и сосудов определяют риск развития интра- и послеоперационных осложнений и выживаемость в целом.

Наш первый в России опыт использования препарата Мараликсibat, а также имеющиеся данные литературы свидетельствуют о значительном улучшении качества жизни пациентов при приеме Мараликсibата и позволяют рассматривать его в качестве альтернативы трансплантации печени. Полученные данные определяют необходимость в проведении дальнейших клинических исследований по применению препарата Мараликсibat у детей с синдромом Алажилля и другими холестатическими заболеваниями печени.

ЛИТЕРАТУРА (REFERENCES)

1. Diaz-Frias J., Kondamudi N.P. Alagille Syndrome. In StatPearls [Internet]. StatPearls Publishing, 2022. <https://www.ncbi.nlm.nih.gov/books/NBK507827/> / Ссылка активна на 8.11.2022.
2. Saleh M., Kamath B.M., Chitayat D. Alagille syndrome: clinical perspectives. Application of Clinical Genetics. 2016; 9: 75–82. DOI: 10.2147/TACG.S86420
3. Turnpenny P.D., Ellard S. Alagille syndrome: pathogenesis, diagnosis and management. Eur J Hum Genet 2012; 20: 251–257. DOI: 10.1038/ejhg.2011.181
4. Suchy F.J., Sokol R.J., Balistreri W.F. Liver diseases in children. UK: Cambridge University Press, 2021; 870
5. Mitchell E., Gilbert M., Loomes K.M. Alagille syndrome. Clin Liver Dis 2018; 22(4): 625–641. DOI: 10.1016/j.cld.2018.06.001

6. Kamath B. M., Abetz-Webb L., Kennedy C., Hepburn B., Gauthier M., Johnson N. et al. Development of a novel tool to assess the impact of itching in pediatric cholestasis. *The Patient-Patient-Centered Outcomes Research* 2018; 11(1): 69–82. DOI: 10.1007/s40271-017-0266-4
7. Ayoub M.D., Kamath B.M. Alagille syndrome: diagnostic challenges and advances in management. *Diagnostics* 2020; 10(11): 907. DOI: 10.3390/diagnostics10110907
8. Gilbert M.A., Loomes K.M. Alagille syndrome and non-syndromic paucity of the intrahepatic bile ducts. *Translat Gastroenterol Hepatol* 2021; 6: 22. DOI: 10.21037/tgh-2020-03
9. Singh S.P., Pati G.K. Alagille syndrome and the liver: current insights. *Euroasian J Hepato-Gastroenterol* 2018; 8(2): 140. DOI: 10.5005/jp-journals-10018-1280
10. Kamath B.M., Schwarz K.B., Hadžić N. Alagille syndrome and liver transplantation. *J Pediatr Gastroenterol Nutr* 2010; 50(1): 11–15. DOI: 10.1097/MPG.0b013e3181c1601f
11. Ozçay F., Varan B., Tokel K. Severe peripheral pulmonary stenosis is not a contraindication to liver transplantation in Alagille syndrome. *Pediatr Transplant* 2006; 10(1): 108–111. DOI: 10.1111/j.1399-3046.2005.00390.x
12. Arnon R., Annunziato R., Miloh T., Suchy F., Sakworawich A., Hiroshi S. et al. Orthotopic liver transplantation for children with Alagille syndrome. *Pediatr Transplant* 2010; 14(5): 622–628. DOI: 10.1111/j.1399-3046.2009.01286.x
13. Kamath B.M., Yin W., Miller H., Anand R., Rand E.B., Alonso E. et al. Studies of Pediatric Liver Transplantation. Outcomes of liver transplantation for patients with Alagille syndrome: the studies of pediatric liver transplantation experience. *Liver Transplant* 2012; 18(8): 940–948. DOI: 10.1002/lt.23437
14. Gonzales E., Hardikar W., Stormon M., Baker A., Hierro L., Gliwicz D. et al. Efficacy and safety of maralixibat treatment in patients with Alagille syndrome and cholestatic pruritus (ICONIC): a randomised phase 2 study. *The Lancet* 2021; 398(10311): 1581–1592. DOI: 10.1016/S0140-6736(21)01256-3
15. Karpen S.J., Kelly D., Mack C., Stein P. Ileal bile acid transporter inhibition as an anticholestatic therapeutic target in biliary atresia and other cholestatic disorders. *Hepatol Int* 2020; 14: 677–689. DOI: 10.1007/s12072-020-10070-w
16. Gonzales E., Hardikar W., Stormon M., Baker A., Hierro L., Gliwicz D. et al. Maralixibat Treatment Significantly Reduces Pruritus and Serum Bile Acids in Patients with Alagille Syndrome: Results from a Randomized Phase II Study with 4 Years of Follow-Up. Preprints with The Lancet 2021; 36 p. DOI: 10.2139/ssrn.3756810
17. Six-Year Natural History Comparison with Mirum's LIVMARLI (maralixibat) Demonstrates Event-Free Survival and Transplant-Free Survival in Patients with Alagille Syndrome <https://www.businesswire.com/news/home/20211115006047/en/Six-Year-Natural-History-Comparison-with-Mirum's-LIVMARLI-maralixibat-Demonstrates-Event-Free-Survival-and-Transplant-Free-Survival-in-Patients-with-Alagille-Syndrome> / Ссылка активна на 3.11.2022.
18. Shneider B.L., Spino C., Kamath B.M., Magee J.C., Bass L. M., Setchell K. D. et al. Placebo-controlled randomized trial of an intestinal bile salt transport inhibitor for pruritus in Alagille syndrome. *Hepatol Communicat* 2018; 2(10): 1184–1198. DOI: 10.1002/hep4.1244

Поступила: 14.11.22

Received on: 2022.11.22

Работа выполнена в рамках государственного задания № Э-2 – 122030300377–6

The study was carried out within the framework of State Assignment № Э-2 – 122030300377–6

Конфликт интересов:

Авторы данной статьи подтвердили отсутствие конфликта интересов и финансовой поддержки, о которых необходимо сообщить.

Conflict of interest:

The authors of this article confirmed the lack of conflict of interest and financial support, which should be reported.

Авторский алфавитный указатель статей, опубликованных в журнале «Российский вестник перинатологии и педиатрии» за 2022 г.

Андреев А.В., Харламова Н.В., Кузьменко Г.Н., Песенкина А.А. Содержание нейромодулина в сыворотке крови у глубококонедоношенных новорожденных с перинатальным поражением центральной нервной системы в первые сутки жизни 2, 76

Андреева И.Г., Мамлеев Р.Н., Маранов Д.И., Нестеров О.В. Влияние дисбиоза слизистых оболочек носа и ротоглотки на состояние среднего уха у детей с врожденными расщелинами неба 5, 158

Андреева Э.Ф., Савенкова Н.Д. Нефронофтиз вследствие мутации гена *TMEM67*, 2, 121

Балашова Е.А., Шадрин И.Л., Погодина А.А. Гастроинтестинальные нежелательные эффекты препаратов железа: возможное влияние на микробиоту кишечника 5, 18

Балькова Л.А., Бойнова И.В., Игнатъев В.Н., Игнатъева О.И. Неврологические проявления COVID-19 у 5-летнего ребенка 4, 86

Балькова Л.А., Ключников С.О., Ивянский С.А., Широкова А.А., Солдатов О.М., Солдатов Ю.О., Самарин А.В., Аширова Н.А., Беспалов Р.А. Комплексная диагностика артериальной гипертензии у юных атлетов различной спортивной специализации 3, 73

Богомильский М.Р., Рахманова И.В., Дегтярева М.В., Горев В.В., Витковская И.П., Кругляков А.Ю., Ишанова Ю.С., Матроскин А.Г., Дударов С.П. Эффективность применения программы «Кратность аудиологического мониторинга у детей первого года жизни с факторами риска по тугоухости и глухоте», 3, 86

Богомолова И.К., Бабкин А.А., Перегоедова В.Н. Показатели гемограммы при новой коронавирусной инфекции у детей 7–14 лет 6, 54

Будалова А.В., Харламова Н.В., Кузьменко Г.Н., Попова И.Г., Назаров С.Б. Особенности тромбоцитарного и плазменного гемостаза у глубококонедоношенных новорожденных с геморрагическими нарушениями 5, 41

Васильева Е.В., Настаушева Т.Л., Кулакова Е.Н., Неверов А.В. Публикационная активность будущих педиатров: анализ текущей практики 2, 114

Волгина С.Я., Журкова Н.В., Гамирова Р.Г., Николаева Е.А., Соловьева Н.А. Ранняя диагностика двигательных нарушений у детей: междисциплинарный подход 5, 225

Волгина С.Я., Сачкова О.Г., Садыков М.М., Гамирова Р.Г., Курмаева Е.А. Особенности течения COVID-19 у детей 5, 118

Вольнец Г.В., Никитин А.В., Скворцова Т.А. Кишечный микробиом и современные методы его исследования у детей 4, 5

Вострикова С.А., Пенкина Н.И., Иванова М.А. Качество жизни детей с атопическим дерматитом в возрасте 13–17 лет 6, 83

Гайнетдинова Д.Д., Каримова Л.К., Казакова Ф.М., Гамирова Р.Г. Факторы риска, динамика неврологических нарушений и исходы неонатальных перивентрикулярных кровоизлияний 5, 143

Гандаева Л.А., Басаргина Е.Н., Кондакова О.Б., Каверина В.Г., Пушков А.А., Жарова О.П., Фисенко А.П., Савостьянов К.В. Новый нуклеотидный вариант в гене *ELAC2* у ребенка раннего возраста с гипертрофией миокарда желудочков 4, 120

Гандаева Л.А., Кондакова О.Б., Басаргина Е.Н., Пушков А.А., Колоскова Н.Н., Жарова О.П., Барский В.И., Фисенко А.П., Савостьянов К.В. Гликогеновая болезнь сердца — синдром PRKAG2, 2, 132

Горбунов Д.В., Абикеева Л.С. Дородовая диагностика критических врожденных пороков сердца в Республике Казахстан: обобщение восьмилетнего опыта одного центра 5, 96

Горбунов Д.В., Абикеева Л.С., Жумабаева М.М. Влияние пренатальной диагностики на результаты хирургического лечения новорожденных с транспозицией магистральных сосудов в сравнении с другими критическими врожденными пороками сердца 6, 33

Горчханова З.К., Николаева Е.А., Пивоварова А.М., Боченков С.В., Белоусова Е.Д. Сложности дифференциальной диагностики синдрома Ангельмана 6, 113

Григорьев К.И., Харитонов Л.А. О поражении органов системы пищеварения при COVID-19 у детей 5, 6

Григорьев К.И., Харитонов Л.А., Соловьева А.Л. Проплап митрального клапана: правильно ли мы понимаем суть проблем у конкретного ребенка?, 4, 127

Гришина Ж.В., Ключников С.О., Феценко В.С., Жолинский А.В., О कोरोков П.Л. Референтные интервалы биохимических показателей крови у юных спортсменов 4, 60

- Гришуткина И.А., Науменко Е.И., Самошкина Е.С., Храмихина С.С. Пренатальная диагностика врожденных пороков развития в Республике Мордовии 1, 52
- Гузева В.И., Гузева В.В., Гузева О.В., Касумов В.Р., Охрим И.В., Орел В.В. Клинические проявления и диагностика последствий черепно-мозговой травмы у детей 1, 89
- Даминова М.А., Сафина А.И. Развитие и анатомо-физиологические особенности почек у недоношенных новорожденных 5, 135
- Дегтярева А.В., Савельева Е.И., Филиппова Е.А., Докижукина А.А., Исаева М.Х., Зубков В.В., Албегова М.Б. Мараликсибат — альтернатива трансплантации печени у детей с синдромом Алажилля 6, 123
- Дементьева Ю.Н., Черданцев А.П., Долгова Д.Р., Стенюшкина М.А., Бахтогаримов И.Р., Епифанова Е.Г. Васкуло-эндотелиальный фактор роста в грудном молоке 3, 61
- Демикова Н.С., Подольная М.А., Сухомясова А.Л., Лапина А.С., Слепцов А.Н., Федоров А.И., Максимова Н.Р. Частот врожденных пороков развития в Республике Саха (Якутия), 1, 47
- Долгополов И.С., Гривцова Л.Ю., Устинова О.К., Рыков М.Ю. Первичный иммунодефицит у пациента с синдромом Кабуки 6, 104
- Долгополов И.С., Рыков М.Ю. Персоналифицированная медицина: современные тенденции и перспективы 4, 14
- Долотова Н.В., Филькина О.М., Малышкина А.И., Назаров С.Б., Воробьева Е.А., Кочерова О.Ю., Матвеева Е.А. Факторы риска нарушения здоровья детей, родившихся с массой тела менее 1500 г 1, 58
- Евреин В.В., Разноглядова Е.А. Коморбидная патология у детей со спинальной мышечной атрофией II–III типов на фоне приобретенных деформаций костей скелета 6, 58
- Еремеева А.В., Длин В.В. Особенности течения острого пиелонефрита у детей, перенесших новую коронавирусную инфекцию (COVID-19), 2, 100
- Есакова Н.В., Конюкова Н.Г., Филиппова Е.А., Варламов Е.Е., Пампура А.Н. Клинический случай идиопатической анафилаксии в педиатрии 4, 115
- Ефремова О.С., Брегель Л.В., Матюнова А.Е., Руденко Н.Ю., Баракин А.О., Коринец Т.С. Синдром Казабаха–Мерритта без кожных проявлений у младенца 1, 120
- Забирова К.Р., Гамирова Р.Г., Горобец Е.А., Гайнетдинова Д.Д., Волгина С.Я. Особенности неврологического статуса у детей с расстройствами аутистического спектра 5, 153
- Завьялова А.Н., Хавкин А.И., Новикова В.П. Причины и варианты профилактики саркопении у детей 2, 34
- Закирова А.М., Файзуллина Р.А., Мороз Т.Б., Шаяпова Д.Т., Кадриев А.Г., Рашитова Э.Л., Ключкина А.И., Кадриев А.А., Гильфанов Н.М. Многообразие эффектов кремния диоксида коллоидного в лечении антибиотик-ассоциированной диареи у детей 1, 76
- Захарова И.Н., Пшеничникова И.И., Творогова Т.М. Интраоперационная манифестация синдрома слабости синусного узла у ребенка 8 месяцев 1, 112
- Заяева Е.Е., Андреева Е.Н., Демикова Н.С. Эпидемиологическая характеристика врожденных пороков развития: данные регистра Московской области 3, 39
- Иваненкова Ю.А., Харламова Н.В., Кузьменко Г.Н., Назаров С.Б., Матвеева Е.А. Прогнозирование ранней анемии недоношенных у новорожденных, родившихся с массой тела менее 1500 г 4, 33
- Иванов В.П., Сахно Л.В., Щетинина А.М., Ким А.В., Трущелева С.В. Ранняя диагностика и оперативное лечение краниосиностоза 5, 62
- Иванов С.Д., Слизовский Г.В., Шкунова Я.В. Актуальные вопросы хирургического лечения новорожденных детей с тонкокишечными стомами 1, 21
- Иванова И.И., Коваль Н.Ю. Хронический пиелонефрит у детей с разными диспластическими фенотипами 5, 68
- Игнатенко Г.А., Дубовая А.В., Науменко Ю.В. Возможности применения нормобарической гипокситерапии в терапевтической и педиатрической практиках 6, 46
- Камалова А.А., Подшивалин А.А., Сагеева Г.И., Дружкова Э.Э. Региональный опыт лечения детей с синдромом короткой кишки 5, 231
- Караваяева А.Л., Тимофеева Л.А., Зубков В.В., Кан Н.Е., Тютюнник В.Л. Состояние здоровья детей, рожденных у матерей, перенесших преэклампсию 2, 63
- Кешишян Е.С., Зиборова М.И., Сахарова Е.С. Недоношенный ребенок и оценка его возможностей для школьного обучения к 7-летнему возрасту (роль междисциплинарного подхода), 6, 7
- Киселева Л.Г., Бессолова Н.А., Копылова М.С., Бабицкая Д.А., Селедугева Е.Д. Синдром Адамса–Оливера 6, 93

- Ковтун О.П., Давыдова Н.С., Мухаметшин Р.Ф.* Прогностические возможности клинической шкалы оценки недоношенных новорожденных на этапе их подготовки к транспортировке 4, 27
- Ковтун О.П., Шестак Е.В., Ксенофонтова О.Л.* Анализ факторов риска, определяющих тяжесть течения транзиторного тахипноэ новорожденных и позволяющих прогнозировать тактику лечения 2, 71
- Козлова Л.В., Бекезин В.В., Пересецкая О.В.* Изменения структурно-функционального состояния миокарда и внутрисердечной гемодинамики как маркеры риска развития сердечно-сосудистых заболеваний у детей подросткового возраста с ожирением и метаболическим синдромом 3, 66
- Комолятова В.Н., Беспорточный Д.А., Макаров Л.М., Киселева И.И., Аксенова Н.В.* Показатели артериального давления у юных элитных спортсменов при проведении пробы с дозированной физической нагрузкой 2, 109
- Комолятова В.Н., Беспорточный Д.А., Макаров Л.М., Киселева И.И., Аксенова Н.В.* Показатели артериального давления у юных элитных спортсменов при проведении пробы с дозированной физической нагрузкой 3, 81
- Крючкова Т.А., Балакирева Е.А.* Спинальная мышечная атрофия II типа: эффективность рисдиплама у ребенка 7 лет 3, 100
- Кубышкина А.В., Логвинова И.И.* Гормональный статус и кардиореспираторная адаптация поздних недоношенных новорожденных в раннем неонатальном периоде 4, 22
- Кулакова Г.А., Соловьева Н.А., Курмаева Е.А., Волгина С.Я., Никифорова Е.В., Давлетшина Г.И., Купцова Д.О.* Краниофациальная полиоссальная форма фиброзной дисплазии 5, 199
- Курмаева Е.А., Волгина С.Я., Соловьева Н.А., Кулакова Г.А.* Клинические проявления синдрома Ангельмана 5, 216
- Кутырло И.Э., Левиашвили Ж.Г., Батраков Д.Д., Савенкова Н.Д.* Катамнез детей и подростков с врожденными аномалиями почек и мочевыводящих путей, ассоциированными с редкими наследственными синдромами 6, 68
- Лев Н.С., Мизерницкий Ю.Л.* Современные принципы и перспективы медикаментозной терапии интерстициальных заболеваний легких у детей 3, 18
- Левченко О.А., Руденская Г.Е., Маркова Т.В., Бессонова Л.А., Марахонов А.В., Нагиева С.Э., Шагина О.А., Лавров А.В.* Аутосомно-доминантная умственная отсталость, связанная с геном *MED13L*, 1, 101
- Леонтьева И.В.* Современная стратегия лечения миокардитов у детей 1, 28
- Леонтьева И.В.* *PRKAG2*-ассоциированная гипертрофическая кардиомиопатия 3, 111
- Леонтьева И.В., Щербакова Н.В., Калачанова Е.П., Термосесов С.А., Сухоруков В.С.* Гипертрофическая кардиомиопатия, обусловленная мутациями в гене *PRKAG2*, 4, 99
- Литвинова Н.А., Сухоруков В.С., Ардаширова Н.С., Ахмадуллина Д.Р., Баранич Т.И.* Анализ митохондриальной ДНК в нескольких поколениях одной семьи: значение для дифференциальной диагностики митохондриального заболевания 1, 108
- Луговая Е.А., Аверьянова И.В.* Оптимизация рациона детей с ограниченными возможностями здоровья 1, 94
- Макарова Т.П., Нигматуллина Р.Р., Давлиева Л.А., Мельникова Ю.С., Поладова Л.В.* Уровни серотонина и его метаболита при гемолитико-уремическом синдроме у детей 5, 177
- Мамедов А.А., Геппе Н.А., Скакодуб А.А., Волков Ю.О., Паршикова С.А., Горлова Н.В., Мазурина Л.А., Дудник О.В.* Междисциплинарная программа ранней реабилитации новорожденных с расщелиной губы и неба 1, 71
- Медведева В.В.* Триггерная роль инфекционных агентов в генезе внезапной смерти грудных детей 1, 65
- Мизерницкий Ю.Л., Новак А.А., Зорина И.Е., Рябова С.Е., Ковалев И.А., Верченко Е.Г., Березницкий В.С., Меликян Л.П., Егоров Л.В.* Редкий вариант синдрома гетеротаксии у ребенка в пульмонологической клинике 6, 88
- Мизерницкий Ю.Л., Рынгаченко Е.С.* Радин Евгений Петрович (к 150-летию со дня рождения), 3, 122
- Миронов П.И., Мингазов Н.Н., Валиев Р.Р., Лекманов А.У., Иванов Д.О.* Взаимосвязь молекулярно-генетических предикторов артериальной гипертензии взрослых с развитием артериальной гипотензии у недоношенных новорожденных 5, 48
- Наконечная С.Л., Аксенова В.А., Мизерницкий Ю.Л.* Взаимосвязь специфического и неспецифического воспаления у детей с туберкулезом и хроническими заболеваниями легких 4, 46
- Никитин С.С., Гусева Н.Б., Гольденберг И.Г., Тимонина А.В., Никитин В.С.* Генерализованная форма туляремии в практике детского хирурга: трудности диагностики и лечения 6, 98
- Никитин С.С., Гусева Н.Б., Игнатьев Р.О., Морозов С.Л., Длин В.В.* Изменение вида нейрогенной дисфункции в результате лечения детей с нейрогенным мочевым пузырем, оперированных в периоде новорожденности по поводу спинномозговой грыжи 2, 83
- Никитин С.С., Гусева Н.Б., Никитин В.С.* Патологическая физиология детрузорно-сфинктерной диссинергии у детей 5, 89

- Никитин С.С., Гусева Н.Б., Ромашина М.А.* Эффективность ботулинического токсина у пациентки с нейрогенной гиперактивностью детрузора 4, 108
- Никитина М.И., Санталова Г.В.* Гиперлипидемии у детей: нерешенные проблемы 6, 40
- Николаев Н.А., Скирденко Ю.П., Павлинова Е.Б., Андреев К.А., Горбенко А.В., Захарова Т.Д., Ливзан М.А., Усов Г.М., Федорин М.М., Чебаненко Е.В.* Опросник количественной оценки приверженности лечению: модификация для подростков 15–17 лет, валидизация и оценка надежности 5, 72
- Николаева Е.А., Семячкина А.Н., Дживаниширян Г.В., Щербакова Н.В., Смирнова А.В.* Редкое сочетание моногенных болезней соединительной ткани — синдромов Марфана и Стиклера — у одного пациента 4, 93
- Овсянников Д.Ю., Кешишян Е.С., Кршеминская И.В., Быстрова О.В.* Распространенность бронхолегочной дисплазии в Российской Федерации. Реальны ли получаемые данные?, 3, 34
- Панова М.С., Панченко А.С., Зиганшин А.М., Мудров В.А.* Нейроспецифические маркеры поражения головного мозга у детей раннего возраста 5, 55
- Перепелица С.А.* Особенности показателей липидного обмена у новорожденных от многоплодной беременности в раннем неонатальном периоде 2, 56
- Перфильев В.Ю., Мирошниченко А.Г., Желев В.А., Девальд Э.В.* Современные аспекты противосудорожной фармакотерапии у новорожденных 1, 14
- Поздняк В.А., Халиуллина С.В., Анохин В.А.* Поражение желудочно-кишечного тракта у детей с COVID-19: от патогенеза до клинических проявлений 5, 123
- Поливанова Т.В., Вишнев В.А.* Синдром перекреста: ассоциации гастроэзофагеальной рефлюксной болезни с синдромом диспепсии у школьников 4, 54
- Полканова В.А., Воронина Е.Н., Печуров Д.В.* Современные возможности профилактики прогрессирования хронической болезни почек у детей 2, 20
- Поляков В.К., Шутрова А.В., Болотова Н.В., Филина Н.Ю., Райгородская Н.Ю., Дронова Е.Г.* Диагностика диабетической нефропатии и хронической болезни почек у детей допубертатного возраста с сахарным диабетом 1-го типа 1, 82
- Полякова Е.Б., Щербакова Н.В., Школьникова М.А.* Показания к проведению генетических обследований у детей с брадиаритмиями 3, 117
- Попова И.Г., Фетисова И.Н., Ратникова С.Ю., Назаров С.Б., Харламова Н.В.* Полиморфизм генов, характеризующих функциональное состояние сосудистой стенки у новорожденных, родившихся у матерей с преэклампсией 4, 39
- Попова О.П., Бляхер М.С., Федорова И.М., Котелева С.И., Капустин И.В., Скирда Т.А., Бунин С.В.* Клинико-иммунологическая эффективность применения азоксимера бромида при коклюше у детей 1, 132
- Потрохова Е.А., Балева Л.С., Сафонова М.П., Сипягина А.Е.* Витамин D-зависимый рахит 1А типа 4, 137
- Проскура М.В., Петросян Э.К., Повилайтите П.Э., Кушнир Б.Л.* Современный подход к морфологической оценке нефрита при пурпуре Шенлейна–Геноха (IgA-васкулите), 6, 75
- Путинцев А.Н., Воинова В.Ю., Горчханова З.К., Никольский Д.А., Гусев К.Я.* Виртуальная диагностика в педиатрии: интерактивный клинический случай сочетания двух наследственных заболеваний 5, 103
- Рахмаева Р.Ф., Камалова А.А.* Лабораторные показатели нутритивного статуса у детей с детским церебральным параличом 5, 170
- Рыков М.Ю., Долгополов И.С.* Коронавирусная инфекция COVID-19 у детей: клиническая картина, диагностика, вакцинация и лечение 6, 14
- Рыков М.Ю., Манерова О.А., Долгополов И.С.* О цикличности развития здравоохранения в Российской Федерации 5, 109
- Рыков М.Ю., Менткевич Г.Л., Долгополов И.С.* Клеточные технологии как платформа для персонализированной терапии: глобальные вызовы в онкологии 3, 5
- Рылова Н.В., Самойлов А.С., Жолинский А.В., Большаков И.В.* Содержание калия в биосубстратах у юных спортсменов 5, 184
- Рынгаченко Е.С., Новак А.А., Киреева И.П., Соколова Л.В., Мизерницкий Ю.Л.* Клинические особенности бронхиальной астмы у детей с нарушениями психики 1, 125
- Рязанова Л.А., Алферова И.П., Нохрин Д.Ю., Ефимова Н.В.* Динамика частоты врожденных пороков развития у детей в Челябинске по результатам эпидемиологического мониторинга в 2012–2017 гг., 3, 47

- Савенкова Н.Д., Григорьева О.П.* Прогноз сердечно-сосудистых осложнений и прогрессирования почечной недостаточности у педиатрических пациентов с хронической болезнью почек в соответствии с классификациями NKF-K/DOQI (2002) и KDIGO (2012), 2, 12
- Садовникова И.В., Абрамов С.А., Постникова А.Д., Голичникова А.А.* Клинический случай полиорганного поражения при муковисцидозе 3, 107
- Садыкова Д.И., Лутфуллин И.Я., Хабибрахманова З.Р.* Практические аспекты проблемы артериальной гипертензии у юных спортсменов 5, 130
- Саидова А.Я., Ашурова Д.Т., Хатамова З.З.* Клинические проявления и диагностика COVID-19 у детей 2, 28
- Самсонова Т.В., Кривоногов В.А., Назаров С.Б., Рьельская Ю.А.* Оценка постурального контроля в детском возрасте 5, 27
- Сарыева О.П., Проценко Е.В., Кулида Л.В.* Внутрижелудочковые кровоизлияния у глубоко недоношенных новорожденных: предикторы развития 3, 11
- Сарыева О.П., Харламова Н.В., Кулида Л.В., Фисюк Ю.А., Проценко Е.В.* Клинико-морфологические характеристики артериального протока у глубоко недоношенных новорожденных 5, 34
- Скворцова Е.С., Лушкина Н.П.* Особенности табакокурения среди российских девочек-подростков 4, 69
- Соколов А.А., Марцинкевич Г.И., Сморгон А.В.* Частота врожденных пороков сердца у новорожденных: десятилетний опыт одной клиники 4, 143
- Соловьева Н.А., Курмаева Е.А., Кулакова Г.А., Волгина С.Я., Рудницкая А.А., Самигуллина Р.Р., Данилаева Н.М.* Синдром Корнелии де Ланге 5, 211
- Софронов В.В., Волошин А.В., Скворцова Г.Ш., Гареев Б.И., Баталин Г.А.* Особенности содержания магния, селена и стронция в компонентах крови новорожденных и матерей при угрозе прерывания текущей беременности 2, 51
- Сулайманов Ш.А.* Аллергические заболевания у детей в эпоху пандемии COVID-19, 6, 25
- Таранушенко Т.Е., Паршин Н.А., Ваганов А.А.* Асфиксии у новорожденных детей: новые представления о факторах риска и патофизиологических механизмах реализации 2, 5
- Терлецкая Р.Н., Зелинская Д.И.* Смертность детского населения Российской Федерации от самоубийств 4, 77
- Токарев А.С., Османов И.М., Мазанкова Л.Н., Захарова И.Н., Самитова Э.Р., Котенко С.О.* Совершенствование терапии коронавирусной инфекции (COVID-19) у детей групп риска тяжелого течения заболевания с применением вируснейтрализующих моноклональных антител 3, 23
- Трапезникова А.Ю., Петрова Н.А., Образцова Г.И., Бойцова Е.В., Свиричев Ю.В., Иванов Д.О.* Эпизоды апноэ и периодического дыхания у недоношенных детей с БЛД-ассоциированной легочной гипертензией 2, 94
- Фаткуллина Г.Р., Анохин В.А., Сабитова А.М.* Фигурная эритема и герпетические инфекции у детей 5, 203
- Федотова М.В., Иншаков Д.В., Бывальцева С.Ю., Шкавро Т.К., Галченко В.М., Колесникова Л.Р., Евдокимова Ю.А.* Синергический подход к оценке эффективности глицерофосфата кальция и хлорида магния в профилактике кариеса зубов у подростков с соматическими заболеваниями 1, 139
- Хавкин А.И., Завьялова А.Н., Новикова В.П.* Место кисломолочных продуктов в структуре флекситарной диеты 1, 39
- Хаертынов Х.С., Анохин В.А., Макарова К.А., Халиуллина С.В., Булатова А.Х.* Цитомегаловирусный кардит у ребенка 5 мес 5, 194
- Халиуллина С.В., Анохин В.А., Хаертынов Х.С., Ходер М.А., Поздняк В.А., Раимова Ю.А.* Острый гепатит как самостоятельная форма смешанных (герпетических и новой коронавирусной) инфекций у ребенка 5, 188
- Харитонов Д.В., Сапожников В.Г., Харитонов Л.А.* О конституциональных особенностях язвенной болезни желудка и двенадцатиперстной кишки у детей 6, 63
- Харитонов Л.А., Григорьев К.И.* Цирроз печени у детей 5, 78
- Харитонов Л.А., Григорьев К.И.* COVID-19: уроки педиатрической науки и практики 2, 142
- Харитонов Л.А., Григорьев К.И., Папышева О.В., Борзакова С.Н.* Микробиота и здоровье ребенка: задачи медицинской практики 1, 5
- Хуснутдинова Л.Р., Садыкова Д.И., Нигматуллина Р.Р.* Концентрация серотонина в крови у детей при COVID-19, 5, 163
- Шайдуллина М.Р., Карпова О.А., Шакирова А.Р., Демина Н.А.* Синдром МЕНМО: сложность верификации диагноза 5, 220

Шебалкина К.В., Петросян Э.К., Шумилов П.В. Сравнительная характеристика пациентов с синдромом Альпорта с разными типами наследования 2, 43

Шумилов П.В., Мазманян П.А., Саркисян Е.А., Никогосян К.В. Особенности психомоторного развития недоношенных новорожденных с очень низкой и экстремально низкой массой тела при рождении к двухлетнему скорректированному возрасту 3, 54

Яблонская К.П., Кешишян Е.С., Елагин Д.А., Климкова М.А., Дегтярева А.В. Клинический случай зоонозной инфекции, вызванной *Streptococcus equi* subsp. *ruminatorum*, у ребенка 9 лет 2, 127

Яковлев А.В., Тризна Е.В., Нохрин А.В., Суворов В.В., Хатагова Р.Б., Кирьяков К.С., Соловьева Е.А., Пшенищев К.В. Применение экстракорпоральной мембранной оксигенации у новорожденных с рефрактерной гипоксемией во время медицинской эвакуации 3, 92

ЮБИЛЕЙ

К 65-летию со дня рождения и 40-летию научной медицинской деятельности Ю.Л. Мизерницкого 6, 5

ИНФОРМАЦИЯ

Длин В.В., Савенкова Н.Д. Всемирный День почки: 2006–2022, 2, 153

Присвоение почетного звания «Заслуженный деятель науки Российской Федерации» Б.А. Кобринскому 5, 115

Присвоение почетного звания «Заслуженный деятель науки Российской Федерации» проф. А.А. Вялковой 4, 155

НЕКРОЛОГ

Памяти профессора Медведева М.И. 2, 158

Памяти академика НАН Белоруси Сукало А.В. 2, 159